



ESTUDOS CLÍNICOS OU EXPERIMENTAIS

## Nova cânula orofaríngea de duplo lúmen para sedação em ecocardiografia transesofágica: série de casos



Caetano Nigro Neto <sup>a,\*</sup>, Francisco José Lucena Bezerra<sup>b</sup>,  
Rodrigo Bellio de Mattos Barreto<sup>b</sup>, Davi Costa de Souza Le Bihan<sup>b</sup>,  
Vinicius Tadeu Nogueira da Silva do Nascimento<sup>b</sup> e Ingrid Caroline Baia de Souza<sup>b</sup>

<sup>a</sup> Instituto Dante Pazzanese de Cardiologia, Departamento de Anestesia, São Paulo, SP, Brazil

<sup>b</sup> Instituto Dante Pazzanese de Cardiologia, São Paulo, SP, Brazil

Recebido em 27 de novembro de 2019; aceito em 9 de março de 2020

Disponível na Internet em 13 de maio de 2020

### PALAVRAS-CHAVE

Cânula de duplo lúmen;  
Ecocardiografia transesofágica;  
Sedação;  
Anestesia ambulatorial;  
Ventilação espontânea

### Resumo

**Introdução:** Nos dias atuais, exames de ecocardiografia transesofágica (ETE) são realizados de forma frequente sob sedação em regime ambulatorial. A sedação está relacionada com aumento de intercorrências nas vias aéreas. Dentro desse contexto, desenvolvemos uma cânula orofaríngea de duplo-lúmen com finalidade de manutenção da via aérea pérvia, reduzindo riscos aos pacientes durante procedimentos endoscópicos sob sedação. O principal objetivo do nosso estudo foi avaliar a incidência de dessaturação em uma série de casos de pacientes adultos submetidos a ETE ambulatorial sob sedação com o uso da cânula orofaríngea.

**Métodos:** Foram avaliados 30 pacientes sedados com midazolam e propofol intravenoso. A cânula foi inserida após perda da consciência e os pacientes foram mantidos com ventilação espontânea. Analisados saturação de oxigênio, capnometria, frequência cardíaca e pressão arterial não invasiva, além de dados subjetivos: patência das vias aéreas, manuseio e inserção da cânula e conforto ao examinador.

**Resultados:** A incidência de dessaturação leve foi de 23.3% e não houve dessaturação grave em nenhum caso. A inserção da cânula orotraqueal foi considerada fácil em 29 pacientes (96,6%) e o manuseio da sonda de ETE foi adequada em 93,33% dos exames realizados.

**Conclusões:** A realização dos exames de ETE sob sedação com auxílio da cânula orofaríngea de duplo lúmen apresentou baixa incidência de dessaturação nos pacientes avaliados, além de permitir análise do CO<sub>2</sub> expirado durante a realização dos exames.

© 2020 Sociedade Brasileira de Anestesiologia. Publicado por Elsevier Editora Ltda. Este é um artigo Open Access sob uma licença CC BY-NC-ND (<http://creativecommons.org/licenses/by-nc-nd/4.0/>).

\* Autor para correspondência.

E-mail: [caenigro@uol.com.br](mailto:caenigro@uol.com.br) (C. Nigro Neto).

**KEYWORDS**

Double lumen cannula;  
Transesophageal echocardiography;  
Sedation;  
Ambulatory anesthesia;  
Spontaneous ventilation

**New oropharyngeal double lumen cannula for sedation for transesophageal echocardiography: case series****Abstract**

**Introduction:** Currently, transesophageal echodopplercardiography (TEE) is frequently performed under sedation on an outpatient basis. Sedation is related with increase in incidents on airways. Bearing in mind this scenario, we developed a new double lumen oropharyngeal cannula aimed at keeping airway patency, in addition to reducing risks to patients during endoscopy procedures performed under sedation. The main objective of our study was to assess the incidence of oxygen desaturation in a series of cases of adult patients submitted to outpatient TEE exam, under sedation and using the oropharyngeal cannula.

**Method:** Thirty patients under sedation with intravenous midazolam and propofol were assessed. After loss of consciousness, the cannula was placed and patients were maintained on spontaneous breathing. Oxygen saturation, capnometry, heart rate and non-invasive arterial blood pressure, in addition to subjective data: airway patency, handling of cannula insertion, and comfort of examiner were analyzed.

**Results:** The incidence of mild desaturation was 23.3%, and there was no severe desaturation in any of the cases. The insertion of the oropharyngeal cannula was considered easy for 29 patients (96.6%), and TEE probe handling was appropriate in 93.33% of exams performed.

**Conclusions:** TEE exams under sedation aided by the double-lumen oropharyngeal cannula presented a low incidence of desaturation in patients assessed, and allowed analysis of expired CO<sub>2</sub> during the exams.

© 2020 Sociedade Brasileira de Anestesiologia. Published by Elsevier Editora Ltda. This is an open access article under the CC BY-NC-ND license (<http://creativecommons.org/licenses/by-nc-nd/4.0/>).

**Introdução**

Nos dias atuais, exames invasivos como Ecodopplercardiografia Transesofágica (ETE) são realizados com uma alta frequência fora do centro cirúrgico, em regime ambulatorial. Entende-se que a ETE oferece a vantagem de melhorar a qualidade das imagens adquiridas; particularmente, de estruturas posteriores, como septo interatrial, válvula mitral, Átrio Esquerdo (AE) e veias pulmonares, quando comparadas com imagens Ecocardiográficas Trans-torácicas (ETT).<sup>1,2</sup> Entretanto, a avaliação com ETE pode apresentar maiores riscos de complicação do que a ETT, devido à presença do probe do ETE no esôfago, além da necessidade de sedação profunda.<sup>3-7</sup>

Outros procedimentos esofágicos endoscópicos também são feitos de forma comum sob sedação. A sedação está relacionada com o aumento de intercorrências nas vias aéreas não protegidas, tais como hipóxia, necessidade não planejada de intubação endotraqueal (secundária a dessaturação ou broncoaspiração), intubação traqueal acidental com a sonda endoscópica, broncoespasmo e laringoespasmo.<sup>8-10</sup> Um estudo recente mostra que a incidência de hipóxia em procedimentos de endoscopia ambulatorial varia de 1,5% a 70%, e geralmente ocorre 5 minutos após a administração das medicações sedativas, sendo que um terço das apneias e alterações da ventilação levam a hipoxemia.<sup>11</sup>

Outras complicações observadas pela passagem da sonda transesofágica também devem ser observadas, como lesões de partes moles na cavidade oral e esofágica.<sup>5</sup> Portanto, além da presença de um profissional habilitado no manuseio da via aérea e administração de sedação, estratégias para


a prevenção de complicações relacionadas ao uso do ETE se fazem necessárias, possibilitando a realização do exame de forma segura e confortável para o paciente.

Dentro desse contexto, desenvolvemos uma nova cânula orofaríngea de duplo lúmen (Orophar – *Gabisa Medical International* – Anvisa: 80423540061) com a finalidade de auxiliar na manutenção de uma via aérea pérvia, além de prevenir danos à sonda durante exames de ETE. Foi solicitada patente do dispositivo junto ao INPI (Instituto Nacional da Propriedade Industrial), sendo que o processo está em andamento e ainda não foi publicado.

O principal objetivo do nosso estudo foi avaliar a incidência de dessaturação de oxigênio em uma série de casos de pacientes adultos submetidos à ETE ambulatorial, sob sedação, com o uso da cânula orofaríngea. Secundariamente, foram avaliadas a facilidade de inserção da cânula; a patência da via aérea; e o manuseio da sonda de ETE. Outras possíveis complicações também foram anotadas, como lesão dentária, labial e gengival, sangramento, laringoespasmo, broncoespasmo e arritmias.

**Métodos**

Este estudo refere-se a uma série de casos de análise observacional com abordagem qualitativa e quantitativa; foi realizado no Instituto Dante Pazzanese de Cardiologia, São Paulo – Brasil. Após aprovação pelo comitê de ética em pesquisa e assinatura do Termo de Consentimento Livre e Esclarecido (TCLE), 30 pacientes adultos, com idade acima de 18 anos, programados para ETE ambulatorial com sedação realizada por anestesiológicos, foram incluídos no estudo.



**Figura 1** Modelo esquemático da cânula.

Crítérios de exclusão: procedimentos de emergência, distúrbios cognitivos, pacientes hemodinamicamente instáveis, patologias respiratórias e/ou dessaturação prévia e contraindicações ao ETE eletivo, de acordo com protocolos institucionais locais que seguem normas aceitas internacionalmente.<sup>12</sup>

## Anestesia

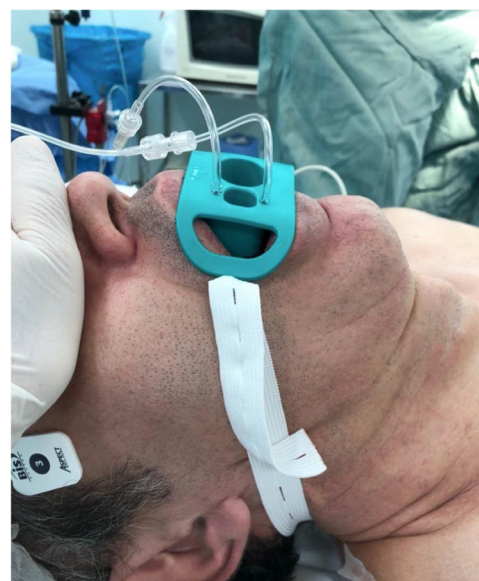Todos os pacientes foram inicialmente submetidos à avaliação pré-anestésica com determinação da condição física geral usando a classificação da American Society of Anesthesiologists (ASA).

Durante o preparo para os exames, os pacientes foram monitorizados com pressão arterial não invasiva, cardioscopia e oximetria de pulso.

Protocolo de sedação: após a venóclise em membro superior, todos os pacientes receberam pré-medicação com midazolam 1,5 mg intravenoso e suplementação de oxigênio de 3 L.min<sup>-1</sup> por cateter nasal. Após 2 minutos, com o paciente em decúbito dorsal, iniciou-se a sedação com 1 mg.kg<sup>-1</sup> de propofol intravenoso, administrado de forma lenta em até 1 minuto. Doses suplementares em bolus de 20 mg de propofol foram feitas para a manutenção da sedação, quando necessário, até o término do exame.

Após a dose inicial de propofol, com a perda da consciência e relaxamento mandibular dos pacientes, foi inserida a cânula orotraqueal de duplo lúmen, cujas extensões conectaram-se com o capnógrafo e com a suplementação de oxigênio (fig. 1). A seguir, foi feita a passagem do probe de ETE pelo orifício de maior calibre da cânula, manualmente guiada por meio de manobras que permitiram a livre passagem pelo esôfago (fig. 2). Na sequência, os pacientes foram posicionados em leve decúbito lateral esquerdo para a realização do exame. Os pacientes foram mantidos em ventilação espontânea durante todo procedimento.

Após o término do exame, com os pacientes ainda inconscientes, foram retiradas o probe de ETE e a cânula orotraqueal. Todos os pacientes foram encaminhados à sala de recuperação anestésica e avaliados por no mínimo 60 minutos. Foram usados como critérios de alta:



**Figura 2** Paciente sedado com a cânula corretamente posicionada.

nível de consciência, oximetria SpO<sub>2</sub>, deambulação, estabilidade hemodinâmica e alimentação satisfatória (deglutição intacta, sem náusea ou vômito).

## Cânula orotraqueal

Trata-se de uma cânula com duplo lúmen, compreendida por peça única, sendo os orifícios separados por parede ortogonal, de forma a compor o duplo lúmen. Pelo orifício menor, ocorria a entrada e saída de ar durante a inspiração e a expiração. Além disso, próximos às bordas superior e inferior da abertura que compõem o lúmen menor, estendem-se perfis tubulares no bloco de moldura, idealizados para o fluxo de oxigênio ofertado ao paciente, e capnógrafo para medição dos níveis de dióxido de carbono eliminados durante a expiração. Já o orifício maior permitiu a passagem da sonda de ecotransesofágico (fig. 1).

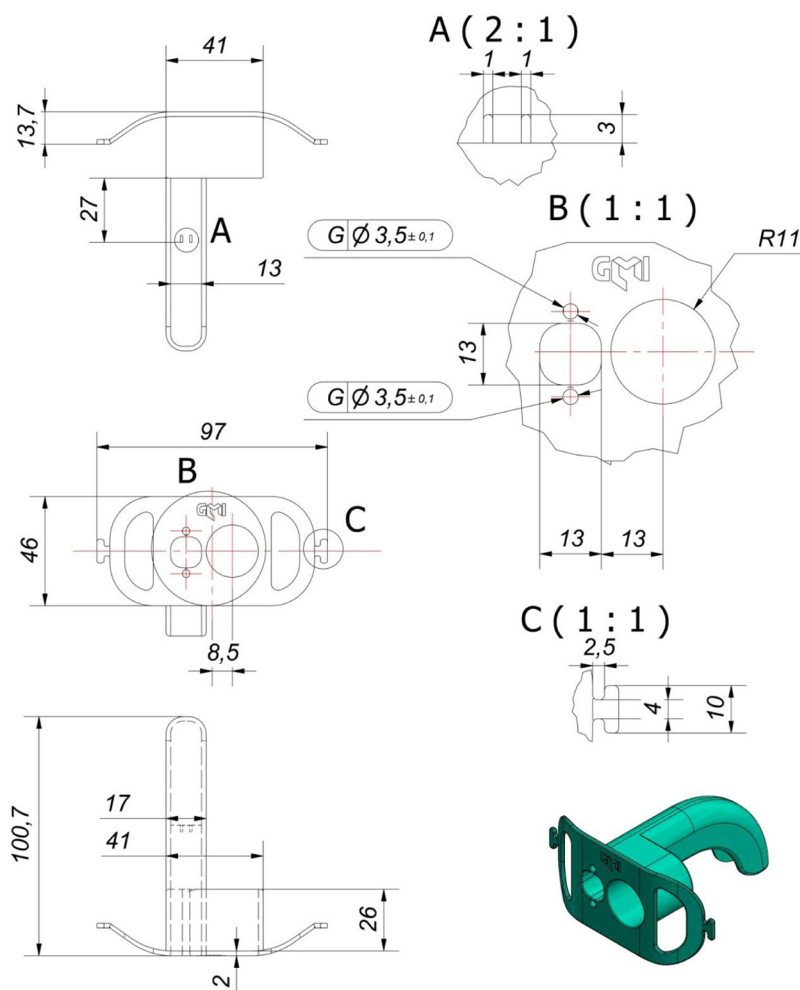
A figura 3 apresenta todas as medidas da cânula modelo de 100 milímetros, a qual foi utilizada em todos os pacientes durante este estudo.

## Coleta de dados

Inicialmente, foram anotados dados dos pacientes como sexo, idade e Índice de Massa Corporal (IMC). A seguir, as cânulas foram avaliadas durante os procedimentos de acordo com os seguintes critérios:

- Inserção da cânula orotraqueal: avaliada em fácil, difícil e não foi possível. Fácil para inserção na primeira tentativa; difícil para inserção não traumática com três tentativas ou menos; e não foi possível para a não inserção.

- Patência de via aérea: uso de manobras para alinhamento da via aérea (hiperextensão do pescoço), ventilação assistida ou suspensão da sedação com interrupção do exame e intubação orotraqueal.



**Figura 3** Detalhes da cânula. A, Via em PVC para acesso de capnografia. B, Via em PVC para suporte de oxigênio. C, Lumen para entrada do probe de ETE.

- Manuseio da sonda de ETE com a cânula orotraqueal: avaliadas pelo ecocardiografista como adequada (fácil manuseio e ancoragem) ou não adequada.

Foram também anotadas complicações causadas pela passagem da cânula, como: lesão de lábio e partes moles, lesão dentária, dessaturação de oxigênio leve ou severa e outras complicações decorrentes do procedimento.

Considerou-se dessaturação leve episódios de saturação arterial de oxigênio menor que 90% por mais de 15 segundos, de fácil reversão com ventilação assistida e suplementação de  $O_2$  a 100% sem a retirada da cânula e/ou interrupção do exame. Caso a dessaturação persistisse e/ou o exame fosse interrompido para Intubação Orotraqueal (IOT), essa seria considerada dessaturação grave.

Foram considerados episódios de hipotensão valores de PAM obtidos durante os exames inferiores a 20% dos valores basais de cada paciente. Caso isso ocorresse, os pacientes seriam tratados com administração intravenosa de 200 mL de solução salina e 5  $\mu$ g de adrenalina em bolus, caso fosse persistente.

Durante os exames, os pacientes foram monitorados de forma contínua: dados de Pressão Arterial Média não invasiva

(PAM), Frequência Cardíaca (FC), Oximetria de pulso ( $SaO_2$ ) e Capnografia ( $ETCO_2$ ) foram anotados em ficha de avaliação a cada 5 minutos.

### Estatística

Os dados foram armazenados eletronicamente e analisados usando STATA software, versão 10.0 (StataCorp, College Station, TX). Os dados quantitativos foram analisados e apresentados como mediana e Interquartil (IQR) ou Média e Desvio Padrão ( $M \pm SD$ ). Já os dados qualitativos foram analisados e apresentados de acordo com número e porcentagem (n [%]).

### Resultados

Todos os pacientes foram sedados e receberam a cânula orotraqueal, não havendo necessidade de interrupção do exame e/ou retirada da cânula de nenhum paciente por qualquer motivo. Os dados coletados dos 30 pacientes avaliados foram analisados. Dados demográficos e pré-operatórios



**Tabela 1** Dados demográficos

Dados pré-operatórios	Pacientes (n = 30)
Sexo	
Masculino	12 (40%)
Feminino	18 (60%)
ASA II	15 (50%)
ASA III	15 (50%)
Idade	52 ± 18
IMC	29,25 ± 7,41

Dados contínuos expressos em Média ± Desvio Padrão (M ± SD); dados contáveis expressos em número e percentagem, n (%). IMC, Índice de Massa Corporal.

estão representados na [tabela 1](#). Dados de medidas de FC, PAM, SaO<sub>2</sub> e ETCO<sub>2</sub> estão representados na [tabela 2](#).

A inserção da cânula orotraquel foi considerada fácil em 29 pacientes (96,6%) e difícil em apenas um [tabela 3](#).

Houve necessidade de manobras de alinhamento em 28 pacientes para melhora da patência das vias aéreas.

O manuseio da sonda de ETE foi considerada adequada em 93,33% dos exames realizados, com adequada ancoragem para manuseio suave do probe. Em apenas dois exames o ecocardiografista considerou difícil o manuseio da sonda com a presença da cânula.

A incidência de dessaturação leve foi de 23,3% e não houve dessaturação grave em nenhum caso.

A incidência geral de complicações está representada na [tabela 2](#). Um paciente apresentou laringoespasma de fácil reversão. Não houve casos de lesão dentária e de partes moles e/ou sangramento.

## Discussão

A nova cânula orofaríngea de duplo lúmen analisada neste estudo mostrou-se viável para uso durante o ETE ambulatorial. A realização dos exames apresentou baixa incidência de dessaturação nos pacientes avaliados, além de permitir análise do CO<sub>2</sub> expirado durante a realização dos exames.

Existem poucas opções no mercado que apresentam o mesmo objetivo para melhorar o controle das vias aéreas em procedimentos endoscópicos com sedação. Terblanche et al. avaliaram a eficiência de uma nova máscara laríngea (LMA<sup>®</sup>GastroTM Airway, Teleflex Medical, Athlone, Ireland) em pacientes submetidos a endoscopia digestiva alta. Os autores enfatizam que, em procedimentos endoscópicos ambulatoriais sem o uso desses dispositivos e com os pacientes sedados, a incidência de complicações cardiopulmonares é maior, pois não há a devida preocupação com a patência das vias aéreas. Além disso, o uso adequado desses

**Tabela 3** Complicações devido a passagem da sonda de ecotranseofágico

Complicações	Pacientes (n = 30)
Lesão de lábio e partes moles	0
Lesão dentária	0
Sangramento	0
Hipoxemia leve	7 (23,3%)
Hipoxemia severa com IOT	0
Laringoespasma	1 (3,33%)
Broncoespasma	0
Hipotensão	0

Dados contáveis expressos em número e percentagem, n (%). IOT, Intubação Orotraqueal.

dispositivos pode minimizar complicações durante procedimentos de endoscopia digestiva.<sup>13</sup>

Ramalingam et al.<sup>5</sup> realizaram um estudo prospectivo em 28 centros no Reino Unido e Irlanda que incluiu 22.314 pacientes submetidos a exames de ecocardiografia transeofágica, reportando as principais complicações observadas pela passagem da sonda transeofágica. Dentre estas, 17 pacientes apresentaram injúria palatal, correspondendo a uma incidência de 0,08% (95% CI 0,05%-0,13%), ou aproximadamente 1:1300 exames. Além disso, os autores sugerem uma revisão nos *guidelines* para a inserção das sondas, comunicando os pacientes sobre possíveis riscos e benefícios da realização desses procedimentos. O uso concomitante das sondas de ETE com dispositivos que possam evitar que fiquem livres na cavidade oral, servindo de suporte e melhor ancoragem das mesmas, podem evitar lesões de cavidade oral. No nosso estudo, nenhum paciente apresentou lesões de partes moles e/ou dentária.

Outros autores consideram que em pacientes submetidos a procedimentos endoscópicos com sedação, a incidência de hipóxia (saturação arterial de oxigênio menor que 90% por mais de 15 segundos) é de 1,5% a 70%. Na maioria das vezes, o fato se deve ao uso excessivo de medicamentos hipnóticos e/ou por queda da língua com obstrução de vias aéreas, o que dificulta a manutenção adequada da ventilação espontânea mesmo com suplementação de oxigênio.<sup>11</sup> No nosso estudo, foi observada uma incidência de 23,3% de dessaturação leve sem haver necessidade de retirada da cânula em qualquer um dos casos. Houve fácil reversão do quadro apenas com suplementação de oxigênio e manobras de alinhamento das vias aéreas, permitindo um exame tranquilo e confortável ao examinador e ao anestesista. Além disso, a cânula permitiu a monitorização contínua da ETCO<sub>2</sub>, o que possibilitou um maior controle da ventilação por parte do anestesista.

**Tabela 2** Sinais vitais dos pacientes (n = 30) durante os exames de ETE

Minutos	5	10	15	20	25	30	35	40	45
FC	80 ± 24	80 ± 20	79 ± 21	76 ± 17	76 ± 16	75 ± 16	76 ± 19	72 ± 20	80 ± 17
PAM	82 ± 14	80 ± 15	78 ± 13	88 ± 45	81 ± 13	81 ± 16	81 ± 13	83 ± 17	95 ± 21
SatO <sub>2</sub>	96 ± 4	94 ± 8	96 ± 4	96 ± 5	96 ± 4	98 ± 3	96 ± 5	95 ± 5	93 ± 4
ETCO <sub>2</sub>	34 ± 5	34 ± 5	34 ± 4	34 ± 7	32 ± 6	33 ± 6	30 ± 5	33 ± 2	33 ± 2

Dados contínuos são expressos em Média ± Desvio Padrão (M ± SD).

Em um estudo recente que aborda estratégias para a prevenção de complicações relacionadas ao uso adequado do ecodopplercardiografia perioperatória, os autores recomendam que a inserção da sonda de ETE seja feita de forma suave e por um operador experiente, para evitar lesões de partes moles. O mesmo estudo considera que o número de manipulações da sonda deve ser o mais limitado possível. Além disso, a adequada ancoragem da sonda evita maiores lesões de partes moles.<sup>14</sup> Nossos resultados mostram que o manuseio e ancoragem da sonda de ETE, avaliados pelo ecocardiografista, foram considerados adequados em 93,33% dos casos.

Dentre outros cuidados, a correta utilização da sonda de ETE durante os exames se faz igualmente necessária. O alto custo desses equipamentos e a grande fragilidade na porção onde se encontram os cristais pizoelétricos exigem cuidados e proteção adicional durante sua passagem pela cavidade oral. Danos ao equipamento, como arranhões ocasionados por contato com os dentes dos pacientes, não são incomuns quando não são tomados cuidados. Normalmente, o uso de bocais apropriados é usado com essa finalidade.<sup>15</sup> A cânula se mostrou adequada também para esse fim, conferindo a mesma proteção oferecida pelos bocais. A passagem de sonda de ETE foi feita por um dos orifícios da cânula, o que evitou contato com os dentes e eventuais mordeduras.

### Limitação do estudo

O nosso estudo não apresentou uma comparação direta com outros dispositivos que permitam um melhor controle da via aérea em casos de sedação para procedimentos endoscópicos. No entanto, é comum, durante a pesquisa clínica de novos dispositivos, estudos com uma avaliação inicial sobre a funcionalidade e um possível benefício que eles possam trazer durante a prática clínica. A avaliação do manuseio da sonda de ETE com a presença da cânula pelo ecocardiografista ocorreu de forma subjetiva e foi realizada por múltiplos avaliadores.

### Conclusões

A realização dos exames de ETE ambulatorial com o uso da cânula orotraqueal apresentou baixa incidência de dessaturação de oxigênio nos pacientes avaliados, além de permitir análise do CO<sub>2</sub> expirado durante a realização dos exames. No entanto, mais estudos com um número maior de participantes e que incluam comparações com dispositivos similares deverão ser feitos para confirmar as observações aqui apresentados.

### Conflitos de interesse

Os autores declaram não haver conflitos de interesse.

### Referências

1. Flachskampf FA. The standard TEE examination: procedure, safety, typical cross-sections and anatomic correlations, and systematic analysis. *Semin Cardiothorac Vasc Anesth*. 2006;10:49–56.
2. Akaishi M, Asanuma T, Izumi C, et al. Guidelines for conducting transesophageal echocardiography. *J Echocardiography*. 2016;14:47–8.
3. José GM, Silva CE, Ferreira LD, et al. Effective dose of sedation in transesophageal echocardiography: relation to age, body surface area and left ventricle function. *Arq Bras Cardiol*. 2009;93:623–9.
4. Toman H, Erkilinc A, Kocak T, et al. Sedation for transesophageal echocardiography: comparison of propofol, midazolam and midazolam-alfentanil combination. *Med Glas (Zenica)*. 2016;13:18–24.
5. Ramalingam G, Choi SW, Agarwal S, et al. Complications related to peri-operative transoesophageal echocardiography – a one-year prospective national audit by the Association of Cardiothoracic Anaesthesia and Critical Care. *Anaesthesia*. 2019 [Epub ahead of print].
6. Purza R, Ghosh SB, Walker C, et al. Transesophageal echocardiography complications in adult cardiac surgery: a retrospective cohort study. *Annals of Thoracic Surgery*. 2017;103:795–802.
7. Hilberath JN, Oakes DA, Shernan SK, et al. Safety of transesophageal echocardiography. *J Am Soc Echocardiogr*. 2010;23:1115–27.
8. Leslie K, Allen ML, Hessian EC, et al. Safety of sedation for gastrointestinal endoscopy in a group of university-affiliated hospitals: a prospective cohort study. *Br J Anaesth*. 2017;118:90e9.
9. Friedrich K, Stremmel W, Sieg A. Endoscopist-administered propofol sedation is safe - a prospective evaluation of 10,000 patients in an outpatient practice. *J Gastrointest Liver Dis*. 2012;21:259e63.
10. Vargo JJ2nd. Sedation-related complications in gastrointestinal endoscopy. *Gastrointest Endosc Clin N Am*. 2015;25:147–58.
11. Amornyotin S. Sedation-related complications in gastrointestinal endoscopy. *World J Gastrointest Endosc*. 2013;16:527–33.
12. Hillenbrand KD, Racine CL, McNeil JS, et al. Difficult TEE Probe Placement: The Evidence Troubleshooting Techniques, and a Guide to Alternative Monitoring Options for Intraoperative Physicians. *Semin Cardiothorac Vasc Anesth*. 2019;23:369–78.
13. Terblanche NCS, Middleton C, Choi-Lundberg DL, et al. Efficacy of a new dual channel laryngeal mask airway, the LMA®Gastro™ Airway, for upper gastrointestinal endoscopy: a prospective observational study. *Br J Anaesth*. 2018;120:353–60.
14. Ashworth AD, Greenhalgh DL. Strategies for the prevention of peri-operative transoesophageal echocardiography-related complications. *Anaesthesia*. 2019 [Epub ahead of print].
15. Lira Filho E, Rodrigues AC, Camarozano AC, et al. Recomendações para Acreditação de Laboratórios de Ecocardiografia. *Arq Bras Cardiol: Imagem Cardiovasc*. 2018;31:82–8.