

Espasmo coronariano no pós-operatório de cirurgia de revascularização do miocárdio sem circulação extracorpórea. Diagnóstico e manejo

Coronary-artery spasm after coronary artery bypass graft surgery without extracorporeal circulation. Diagnostic and management

Joaquim David CARNEIRO NETO¹, José Antonio de LIMA NETO², Rosa Maria da Costa SIMÕES³, Noedir Antonio Groppo STOLF⁴

RBCCV 44205-1206

Resumo

O espasmo de artérias coronárias no perioperatório de cirurgia de revascularização do miocárdio é uma complicação grave, com elevada mortalidade. Paciente de 51 anos submetido à cirurgia de revascularização do miocárdio sem circulação extracorpórea. Apresentou no 1º dia de pós-operatório (PO) alteração enzimática e supradesnívelamento do segmento ST, evoluindo, em seguida, em fibrilação ventricular, com reanimação cardiopulmonar com sucesso. Cateterismo cardíaco demonstrou espasmo importante de todas as artérias coronárias e da anastomose entre artéria torácica interna esquerda com artéria interventricular anterior. Utilizados vasodilatadores intracoronarianos e intra-enxerto, com restabelecimento de seus calibres usuais, imediata melhora clínica e estabilidade hemodinâmica. Com evolução satisfatória, o paciente recebeu alta hospitalar no 13º PO.

Descritores: Revascularização miocárdica. Ponte de artéria coronária. Vasoespasmo coronário. Cateterismo cardíaco.

Abstract

Coronary artery spasm in perioperative of coronary artery bypass graft surgery is a serious complication, with high rate mortality. Patient 51 years-old submitted to coronary artery bypass graft surgery without Extracorporeal Circulation. The patient evolved in 1st post operative (PO) day with enzymatic alteration and ST-elevation, developing soon afterwards in ventricular fibrillation, defibrillation with success. Cardiac catheterization showed important spasm of all coronary arteries and anastomosis between the left internal thoracic artery and the left anterior interventricular artery. Intracoronary Vasodilators and intra-graft, with re-establishment of their usual and immediate calibers to improve clinic and Hemodynamic stability was used. Satisfactory evolution, discharged at 13rd PO day.

Descriptors: Myocardial revascularization. Coronary artery bypass. Coronary vasospasm. Heart catheterization.

INTRODUÇÃO

O espasmo de artérias coronárias (EAC) no intra e pós-operatório (PO) de cirurgia de revascularização do miocárdio é uma complicação rara, com incidência de 0,8% a 1,3%, que pode trazer consequências catastróficas, com elevada

mortalidade [1-3]. Apresenta-se como uma importante causa de isquemia miocárdica, de caráter multifatorial, aparecimento súbito e pode predispor a arritmias cardíacas graves, choque cardiogênico e até morte no transoperatório de cirurgia de revascularização do miocárdio [4-6].

Os autores apresentam o caso de um paciente submetido

1. Estágio em Cardiologia - Beneficência Portuguesa; Pós-graduação em Hemodinâmica - Beneficência Portuguesa.
2. Estágio em Cardiologia - Beneficência Portuguesa; Pós-graduação em Cardiologia Clínica - InCor.
3. Estágio em Cardiologia - Beneficência Portuguesa; Cardiologista Clínica - Eq. Prof. Dr. Noedir Stolf - Beneficência Portuguesa.
4. Professor titular da Disciplina de Cirurgia Cardiovascular da Faculdade de Medicina da Universidade de São Paulo, Presidente do Conselho Diretor do InCor - HC- FMUSP.

Trabalho realizado no Hospital Beneficência Portuguesa de São Paulo, São Paulo, SP, Brasil.

Endereço para correspondência: Joaquim David Carneiro Neto
Rua Francisco Gonçalves de Andrade Machado, 120 - Bela Vista
São Paulo, SP, Brasil - CEP: 01323-050.
E-mail: davidc.neto@gmail.com

Artigo recebido em 1 de maio de 2010
Artigo aprovado em 25 de junho de 2010

à cirurgia de revascularização do miocárdio sem circulação extracorpórea (CEC), que apresentou quadro grave de EAC diagnosticado pelo cateterismo cardíaco após quadro de fibrilação ventricular (FV) e choque cardiogênico.

O paciente em questão concordou com esta publicação, assinando o termo de consentimento livre e esclarecido. Este estudo foi submetido à apreciação do Comitê de Ética em Pesquisa do Hospital Real e Benemérita Sociedade Portuguesa de Beneficência e recebeu parecer favorável sob protocolo 404-08.

RELATO DO CASO

Paciente 51 anos, sexo masculino, hipertenso não tratado e ex-tabagista havia 3 anos (fumou 20 cigarros/dia durante 35 anos) internado havia um mês devido a quadro de angina instável, recebendo alta hospitalar com terapia anti-isquêmica e programação para coronariografia.

Cateterismo cardíaco evidenciou obstrução de 80% em terço proximal da artéria interventricular anterior (AIA) e demais artérias coronárias livres de lesões (Figura 1). Logo após o procedimento, evoluiu com novo episódio de dor precordial, sendo, então, encaminhado para Unidade de Terapia Intensiva, onde recebeu terapia para angina instável e programada cirurgia de revascularização do miocárdio. Eletrocardiograma mostrava isquemia anterior extensa (Figura 2) e valores de troponina e CK-MB $<0,01$ e 12, respectivamente.

O paciente foi então submetido à cirurgia de revascularização do miocárdio com anastomose distal de artéria torácica interna esquerda (ATIE) para AIA sem CEC. O transoperatório e o pós-operatório imediato (POI) ocorreram sem intercorrências. Valores de troponina e CK-MB 0,067 (normal: 0,010 ng/ml) e 22 (normal: 25 U/L), respectivamente.

No 1º PO, o paciente apresentava eletrocardiograma com alteração de repolarização inespecífica em parede anterior,

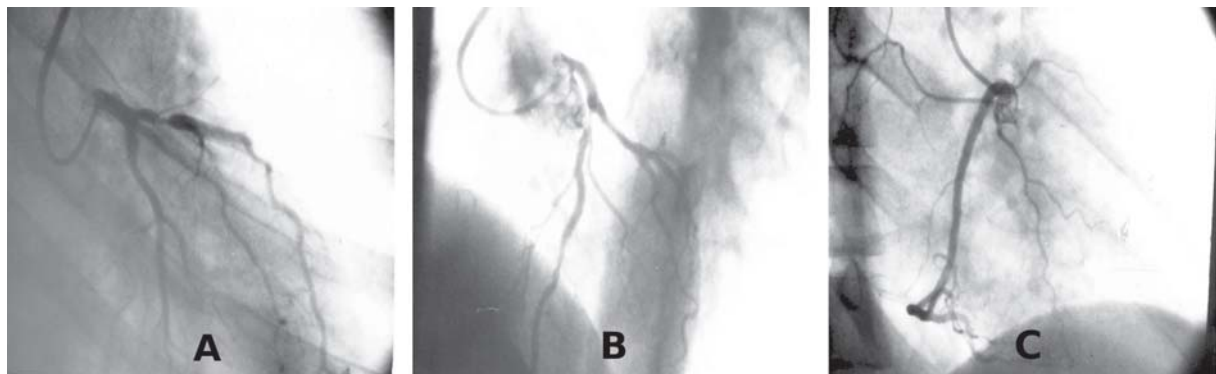


Fig. 1 - Angiografia coronária pré-operatória evidenciando a lesão grave em 1/3 proximal da AIA e CX, sem lesões obstrutivas em OAD (A) e OAE cranial (B). CD livre de lesões (C)

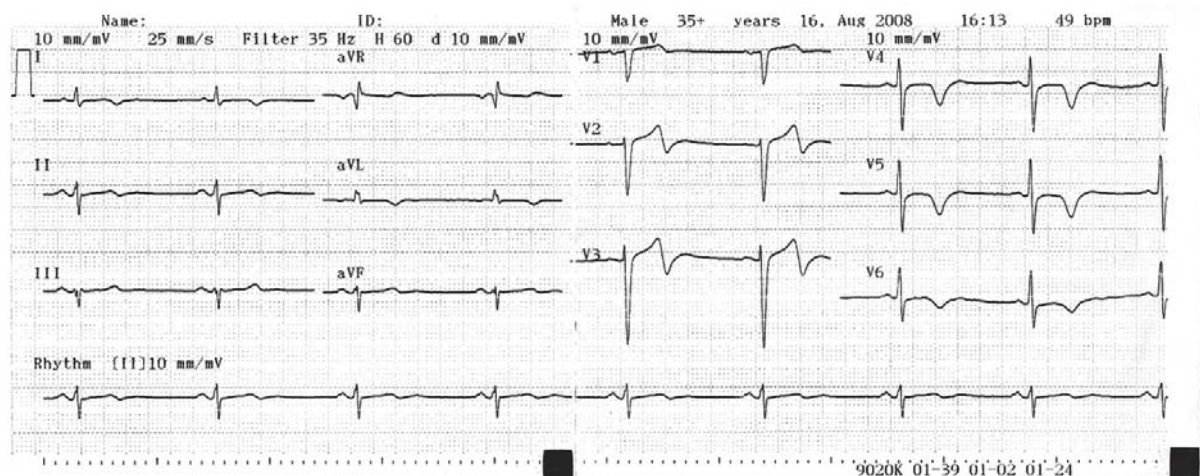


Fig. 2 - Eletrocardiograma pré-operatório: isquemia anterior extensa

sem queixas clínicas e com estabilidade hemodinâmica. Evolutivamente, iniciou quadro de dor, em pontada, em hemitórax esquerdo e no local da inserção do dreno pleural; sendo prescrito analgésicos, realizado eletrocardiograma, que demonstrou supradesnivelamento do segmento ST de 1 mm nas derivações V2-V5 (Figura 3), sendo dosados troponina (0,099) e CK-MB (51).

O paciente apresentou parada cardiorrespiratória (PCR) em FV. Apresentava exames gasométricos, sódio, potássio e magnésio dentro da normalidade. Realizadas manobras de reanimação cardiopulmonar com intubação orotraqueal e desfibrilação com dois choques de 360J, com reversão a ritmo sinusal, além de amiodarona 300 mg, porém o paciente apresentava instabilidade hemodinâmica, necessitando uso de noradrenalina e dobutamina. Encaminhado para serviço de hemodinâmica para realização de cateterismo cardíaco de

urgência. Durante o exame, apresentou nova PCR em FV, sendo realizada nova desfibrilação (360J), novamente revertendo a ritmo sinusal. Evidenciado espasmo importante de todas as artérias coronárias e da anastomose entre ATIE com AIA (Figura 4). Utilizados vasodilatadores intracoronarianos e intra-enxerto (mononitrato-5 de isossorbida 20 mg e nitroglicerina 200 µg), com restabelecimento dos calibres usuais das artérias coronárias e da ATIE (Figura 5) seguido de imediata melhora clínica e estabilidade hemodinâmica, sem a necessidade do uso de balão intra-aórtico como adjuvante. Realizado ecocardiograma em seguida, que demonstrou comprometimento difuso do ventrículo esquerdo (VE) de grau importante, com fração de ejeção de 39%. O paciente recebeu alta da unidade de terapia intensiva no 7º PO e alta hospitalar com evolução satisfatória, apresentando ecocardiograma com fração de ejeção de 79%, no 13º PO.

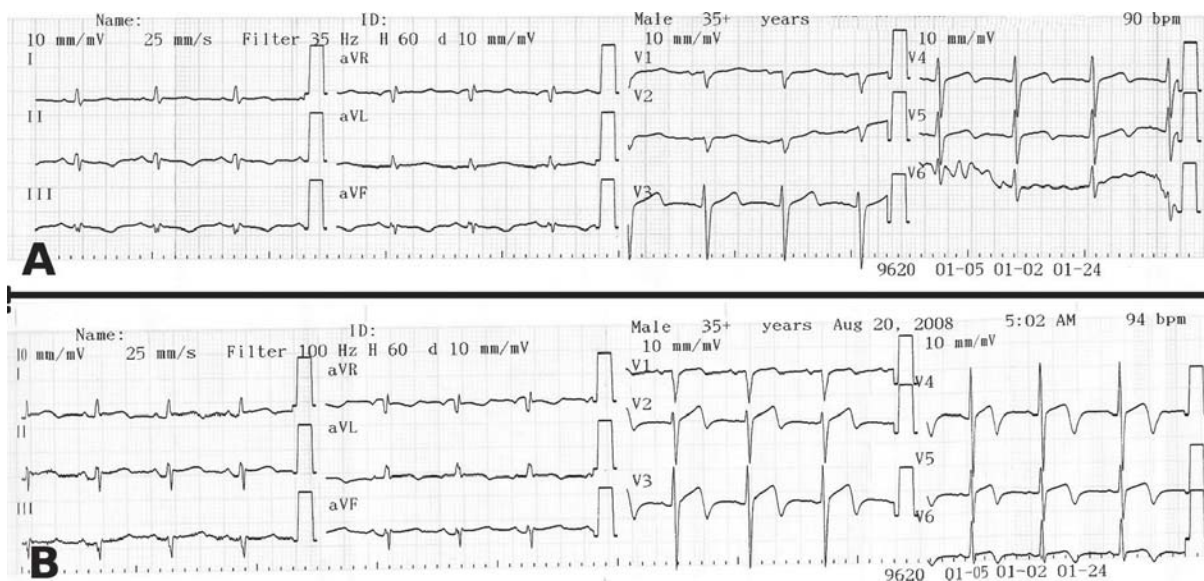


Fig. 3 - Eletrocardiograma no POI (A). Alteração de repolarização inespecífica na parede anterior. Eletrocardiograma no 1º PO (B). Supradesnivelamento do segmento ST de 1 mm nas derivações de V2 - V5

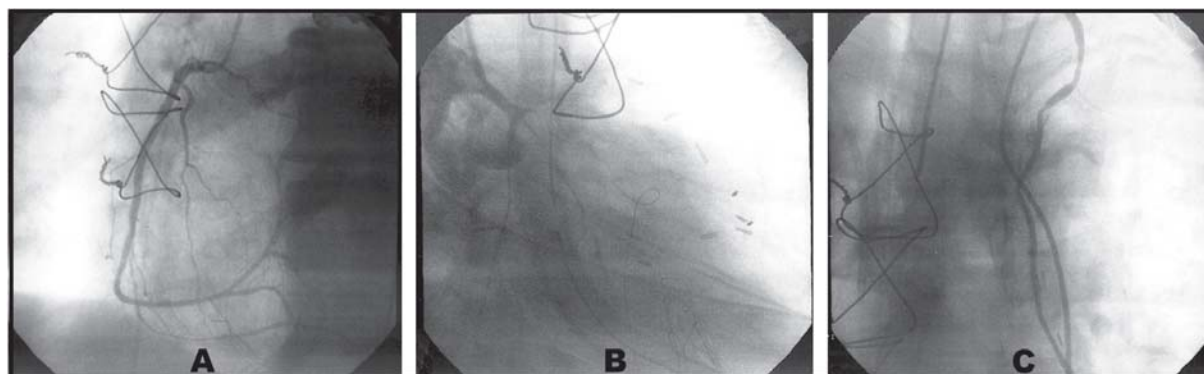


Fig. 4 - Demonstração angiográfica da artéria coronária direita e espasmo de toda a extensão da artéria coronária esquerda e seus ramos (A) e da artéria torácica interna esquerda e anastomose entre ATIE e AIA (B)

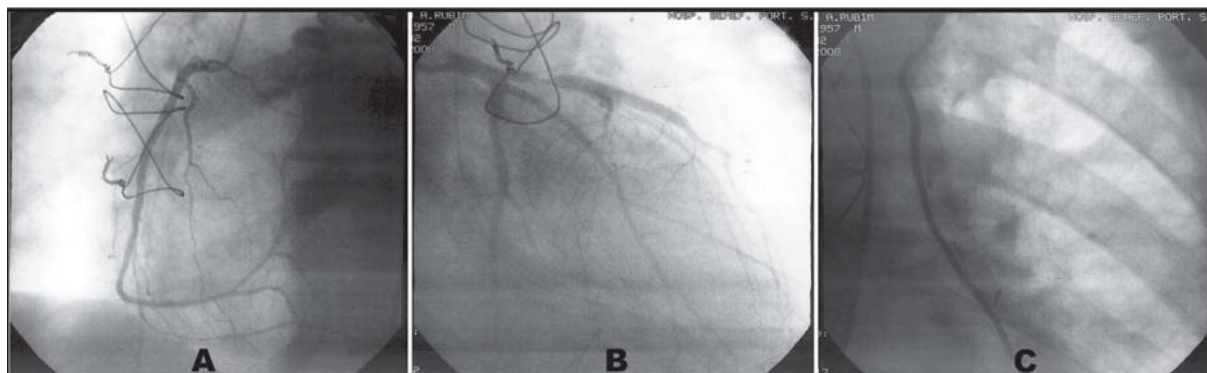


Fig. 5 - Angiografia das artérias coronária direita (A), coronária esquerda (B) e anastomose entre ATIE e AIA (C) com restabelecimento dos calibres usuais das artérias coronárias e seus ramos após vasodilatador

DISCUSSÃO

O mecanismo do EAC foi reconhecido há muito tempo. Em 1959, Prinzmetal descreveu pela primeira vez um tipo de angina reversível causada por alteração do tônus vagal coronário [7]. Em 1972, Bentivoglio relatou infarto do miocárdio causado por EAC em 22 pacientes, porém sem confirmação angiográfica [7]. Em 1977, Oliva et al. confirmaram o EAC angiograficamente [7].

Koshiba et al. [8] estudaram o perfil clínico-cirúrgico de 115 relatos de casos de EAC relacionados à cirurgia cardíaca. A média de idade dos pacientes foi de 64 anos, com 94% dos casos acima de 50 anos, sendo o sexo masculino mais prevalente (84%). A maioria dos eventos ocorridos foi documentada no período intra-operatório (76%), sendo 11% no POI.

Vários são os fatores que podem predispor ao EAC, no período intra e pós-operatório de cirurgias cardíacas, como a presença de aterosclerose coronária, mas há relatos na literatura de EAC em artérias coronárias aparentemente normais [9]. Outros fatores relacionados à etiologia do espasmo coronariano peri-operatório de revascularização miocárdica são: plano anestésico inadequado, manipulação das artérias coronárias durante a cirurgia, elevação de catecolaminas endógenas, administração de catecolaminas exógenas, hiperventilação, alcalose, baixa temperatura corporal, liberação de fatores vasoconstritores, como tromboxane A2 das plaquetas, estimulação autonômica e hipomagnesemia [7,9]. O paciente em questão evoluiu sem intercorrências no POI e apresentava, ao momento do início dos sinais e sintomas isquêmicos decorridos pelo espasmo coronariano, bioquímica normal, temperatura corpórea e saturação de oxigênio fisiológicos, com ausência de distúrbios hidroeletrólíticos.

Durante o espasmo e na reperfusão que se segue podem ocorrer complicações como arritmias potencialmente fatais, tanto lentas (como bloqueios atrioventriculares) quanto taquiarritmias como taquicardia

ou fibrilação ventricular [9]. Estas duas últimas são as causas mais prováveis de morte nestes pacientes, que é uma manifestação tardia da isquemia miocárdica [10]. EAC também é uma causa importante de isquemia miocárdica, que pode cursar com choque cardiogênico e óbito no PO de revascularização miocárdica [5].

O diagnóstico angiográfico precoce deve ser realizado no curso de EAC refratário à terapia medicamentosa, no intuito de se obter o exato diagnóstico e para tratamento medicamentoso [7]. O pequeno número de casos relatados na literatura dificulta o reconhecimento dos fatores que possam levar a essa complicação, além da instituição do tratamento específico [8]. A suspeita de EAC ocorre quando, após cirurgia de revascularização miocárdica, há instabilização clínica súbita, como dor precordial, instabilidade elétrica, desnivelamento do segmento ST ou arritmias e alterações dos marcadores de necrose miocárdicas. É de grande valia ressaltar a característica súbita da instalação do quadro anginoso, da elevação do segmento ST e da alteração da mobilidade segmentar como peculiaridades do fenômeno de espasmo.

Diante da suspeita de EAC, o paciente deve ser submetido imediatamente à cateterização cardíaca, que é o padrão-ouro para o diagnóstico [2,5]. Em caso de confirmação de EAC, o tratamento deve ser prontamente iniciado. Este tratamento consiste na injeção intracoronariana de vasodilatadores, como nitroglicerina ou bloqueadores de canal de cálcio [5]. Entretanto, alguns casos nem sempre respondem a estas drogas, necessitando outras drogas vasoativas para estabilização e até mesmo suporte mecânico temporário, como balão intra-aórtico.

O espasmo de artérias coronárias tem caráter multifatorial, aparecimento súbito e, em grande parte, melhora com a administração de nitratos intravenosos e bloqueadores do canal de cálcio. Deve fazer parte do diagnóstico diferencial como causa de IAM e síndrome de baixo débito em pacientes submetidos às cirurgias cardíacas.

REFERÊNCIAS

1. Schena S, Wildes T, Beardslee MA, Lasala JM, Damiano RJ Jr, Lawton JS. Successful management of unremitting spasm of the nongrafted right coronary artery after off-pump coronary artery bypass grafting. *J Thorac Cardiovasc Surg.* 2007;133(6):1649-50.
2. Lemmer JH, Kirsh MM. Coronary artery spasm following coronary artery surgery. *Ann Thorac Surg.* 1988;46(1):108-15.
3. Paterson HS, Jones MW, Baird DK, Hughes CF. Lethal postoperative coronary artery spasm. *Ann Thorac Surg.* 1998;65(6):1571-3.
4. Sobral MLP, Santos LAS, Santos GG, Stolf NAG. Espasmo coronário no pós-operatório de cirurgia de revascularização do miocárdio: relato de caso e revisão concisa da literatura. *Rev Bras Cir Cardiovasc.* 2005;20(4):441-4.
5. Bittner HB. Coronary artery spasm and ventricular fibrillation after off-pump coronary surgery. *Ann Thorac Surg.* 2002;73(1):297-300.
6. Buxton AE, Goldberg S, Harken A, Hirshfield J Jr, Kastor JA. Coronary-artery spasm immediately after myocardial revascularization: recognition and management. *N Engl J Med.* 1981;304(21):1249-53.
7. Freedman RJ, Fuentes F, Smalling RW, Kirkeeide RL, Sterling RP, Walker WE, et al. Left coronary artery spasm causing severe left ventricular dysfunction without myocardial infarction. *Tex Heart Inst J.* 1986;13(2):223-31.
8. Koshiba K, Hoka S. Clinical characteristics of perioperative coronary spasm: reviews of 115 case reports in Japan. *J Anesth.* 2001;15(2):93-9.
9. Takashiba K, Matsuda Y, Hamada Y, Ohno H, Hyakuna E, Fujii M, et al. Recurrence of myocardial infarction related to different vessels in a patient with diffuse coronary artery spasm without underlying severe organic stenosis. *Cli Cardiol.* 1988;11(4):265-7.
10. Delcán JL, García-Dorado AD. Espasmo coronario en la cardiopatía isquémica. In: Sáenz de la Calzada C, Zarco P, eds. *Cardiopatía isquémica.* Barcelona: Doyma;1985. p.145-72.