

# Cirurgia conservadora da valva tricúspide na endocardite infecciosa

Pablo M. A. POMERANTZEFF\*, Ricardo Barros CORSO\*, Alfredo José MANSUR\*, José Otávio C. AULER JÚNIOR\*, Max GRINBERG, Noedir A. G. STOLF, Adib D. JATENE\*

RBCCV 44205-226

POMERANTZEFF, P. M. A.; CORSO, R. B.; MANSUR, J.; AULER JÚNIOR, J. O. C.; GRINBERG, M.; STOLF, N. A. G.; JATENE, A. D. - Cirurgia conservadora da valva tricúspide na endocardite infecciosa. *Rev. Bras. Cir. Cardiovasc.*, 8(4): 293-297, 1993.

**RESUMO:** O comprometimento valvar direto do coração pela endocardite infecciosa, com indicação cirúrgica, tem sido classicamente tratada por excisão da valva e tecidos adjacentes comprometidos, associada ou não a implante de prótese. Dois casos de operação conservadora em endocardite infecciosa da valva tricúspide com 42 e 3 meses de evolução são descritos. Os autores discutem as vantagens de, quando possível, não retirar toda a valva tricúspide na endocardite bacteriana.

**DESCRIPTORIOS:** valva tricúspide, cirurgia; endocardite bacteriana, cirurgia.

## INTRODUÇÃO

A endocardite infecciosa (E.I.) tem sido alvo de investigação por parte dos cirurgiões desde longa data.

Na década de 60, os primeiros casos<sup>14</sup> de tratamento cirúrgico do comprometimento valvar pela endocardite foram relatados, tendo sido a substituição valvar<sup>15</sup> e a excisão completa da mesma sem utilização de prótese<sup>3, 4</sup>, as duas técnicas mais comumente empregadas até o momento.

Alguns autores têm relatado a possibilidade de preservação da valva tricúspide, quando a endocardite é limitada a segmento não muito amplo da valva<sup>6, 7</sup>.

Apresentamos o relato de 2 pacientes portadores da endocardite bacteriana em valva tricúspide, nos quais as vegetações estavam localizados na cúspide septal desta valva. Nos dois casos foi realizada a ressecção da posição comprometida da cúspide septal da valva tricúspide, e plicatura do anel correspondente, com sutura borda a borda das cúspides, sem causar distúrbios de ritmo.

## RELATO DOS CASOS

### Caso nº 1

Paciente masculino de 36 anos de idade, usuário de drogas endovenosas há vários anos, com história de comprometimento do estado geral, febre e infecção respiratória grave. Com 2 semanas de evolução, foi internado em outro Serviço, para investigação. Na admissão, apresentava petéquias de membros, hepatoesplenomegalia dolorosa, sopro cardíaco em área tricúspide e sinais sugestivos de embolia séptica de pulmões (ESP).

A hipótese diagnóstica de E.I. foi confirmada por exame ecocardiográfico (ECO), que detectou vegetação de aproximadamente 3 cm em cúspide septal de valva tricúspide (VT), com sinais de insuficiência valvar moderada. Foram isolados de hemoculturas seriadas *Staphylococcus aureus* e *Cândida sp* (Figura 1).

A evolução não foi favorável, tendo sido encaminhado para o Instituto do Coração (INCOR) com 40 dias de início dos sintomas (15/3/90), em insu-

Trabalho realizado no Instituto do Coração do Hospital das Clínicas da Faculdade de Medicina da Universidade de São Paulo. São Paulo, SP, Brasil. Recebido para publicação em dezembro de 1993.

\* Do Instituto do Coração do Hospital das Clínicas da Faculdade de Medicina da Universidade de São Paulo.

Endereço para correspondência: Pablo Pomerantzeff. Av. Dr. Enéas de Carvalho Aguiar, 44. Divisão Cirúrgica. 05403 São Paulo, SP, Brasil.

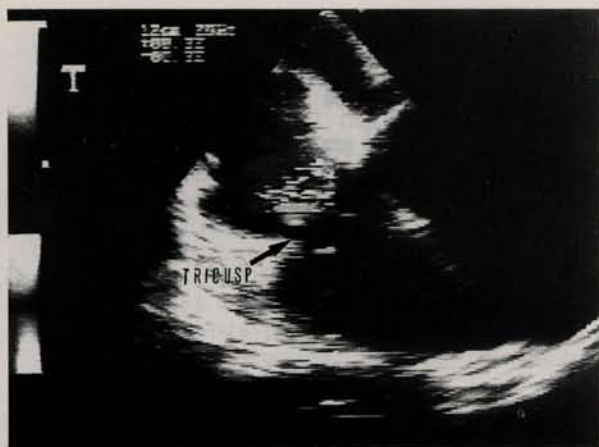

Fig. 1 - Ecocardiograma bidimensional mostrando corte apical. Quatro câmaras demonstrando a vegetação em valva tricúspide.

ficiência cardíaca congestiva de classe funcional IV (NYHA), insuficiência renal aguda franca (IRA) em diálise peritoneal intermitente.

O esquema antibiótico foi mudado para vancomicina e anfotericina B, tendo evoluído em ICC refratária, sendo indicada cirurgia no 9º dia de internação. Realizada plástica de VT com vegetectomia e ressecção de parte da cúspide septal (4,5x2 cm), reconstrução com plicatura do anel e rafia direta dos bordos (Figura 2).

Evoluiu no pós-operatório imediato estável do ponto de vista hemodinâmico, com regressão progressiva de IRA, tendo, porém, ficado em coma por 5 dias, com melhora progressiva do quadro neurológico. A alta da UTI foi dada no 12º dia de pós-operatório.

Paciente com seguimento atual de 42 meses, está em CF I (NYHA) tendo apresentado como complicação tardia osteomielite de esterno, sendo submetido a esternectomia parcial eletivamente com boa evolução.

Exame de ECO recente revela função biventricular normal, ausência de seqüela valvar anatômica e discreta insuficiência valvar tricúspide.

#### Caso nº 2

Paciente de 58 anos do sexo feminino, sofreu infarto agudo do miocárdio (IAM) em parede inferior, apresentou BAVT agudo, tendo sido internada no INCOR em 01/7/93 e implantado marcapasso provisório (MPP). Reinfartou no 7º dia, evoluindo em choque cardiogênico seguido de 3 paradas cardiorespiratórias revertidas.

Como antecedentes apresentava diabetes mellitus tipo II, hipertensão arterial sistêmica e tabagis-

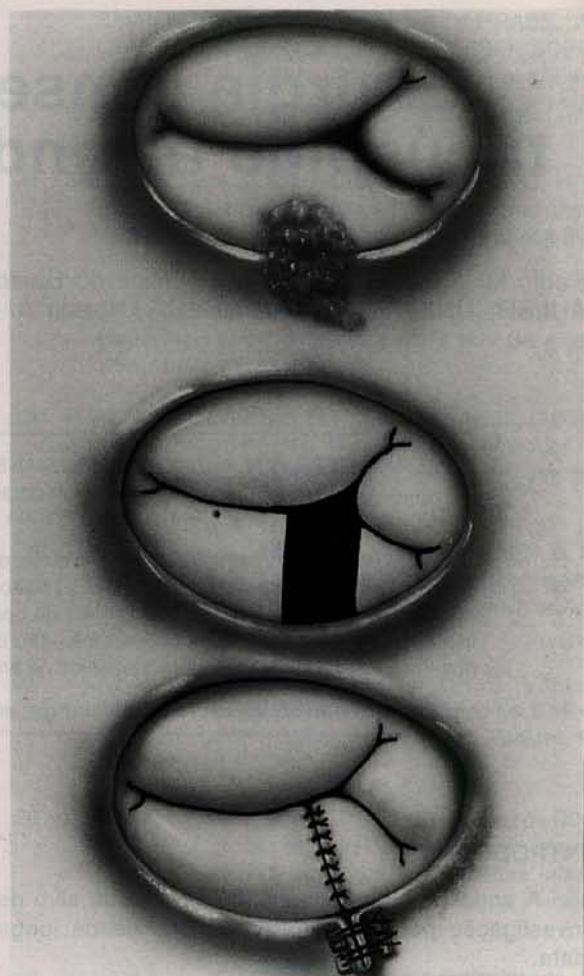


Fig. 2 - Técnica cirúrgica utilizada: Ressecção de segmento da cúspide septal da valva tricúspide com vegetações, plicatura do anel correspondente e sutura borda a borda das cúspides.

mo. Evoluiu em grau IV da escala de Killip, com instabilidade hemodinâmica e IRA.

Início de febre recorrente desde o 13º dia de internação com sinais radiológicos sugestivos de ESP, tendo sido suspeitado de EI. O ECO evidenciou vegetação em valva tricúspide (VT) e cordão fibroso nítido desde a veia cava superior até o ventrículo direito (VD), coincidindo com o trajeto do eletrodo do MPP, já retirado.

Foi isolado *Staphylococcus aureus* de hemocultura e cultura do eletrodo utilizado.

Ao cateterismo cardíaco observaram-se lesões triarteriais graves com oclusão proximal da coronária direita e função deprimida do ventrículo esquerdo.

Indicada cirurgia, pela manutenção da instabilidade hemodinâmica e septicemia associada.

Foi realizada a ressecção de segmento de

cúspide septal e posterior da VT, juntamente com vegetação única de aproximadamente 3 cm de diâmetro, com comprometimento anular associado. A valva foi reconstruída com plicatura do anel junto ao segmento comprometido e aproximação dos bordos de ressecção das cúspides. Foi também realizada revascularização do miocárdio com ponte de veia safena para o ramo interventricular anterior.

Evoluiu com melhora progressiva no pós-operatório, tendo apresentado acidente vascular cerebral com pouca seqüela para membro superior esquerdo.

ECO revelou ausência de disfunção valvar, acinesia íntero-basal de VE, com função global preservada (Figura 3).

Evoluiu bem, após a cirurgia, estando atualmente em CF I (NYHA).

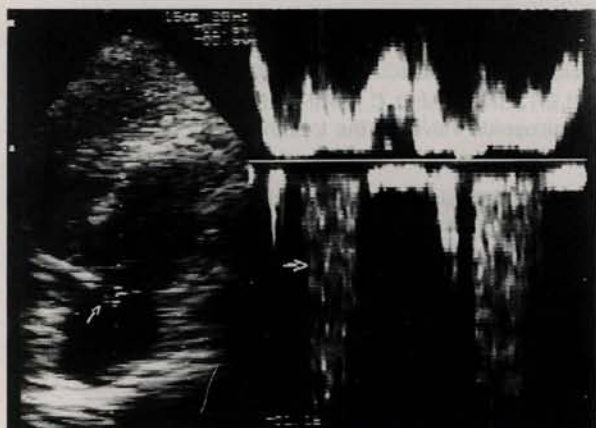


Fig. 3 - Análise dopplercardiográfica com amostra Doppler em átrio direito demonstrando discreto refluxo tricúspide.

## COMENTÁRIOS

Atualmente, os pacientes portadores de EI têm sido operados por 3 razões de excessão bem definidas: instabilidade hemodinâmica severa, infecção intratável com antibioticoterapia parenteral específica e devido a episódios embólicos. Tem-se dado ênfase a indicação cada vez mais precoce nessas situações, dentro das primeiras duas semanas de evolução, evitando-se, assim, a maior destruição do aparelho valvar e a presença de complicações como abscessos anulares e fístulas intercavitárias, de mais difícil correção e recidiva <sup>4, 7, 10</sup>.

A lesão da VT pela EI, doença rara até há poucos anos, tem surgido como afecção cada vez mais freqüente, com uma relação direta ao aumento do número de usuários de drogas injetáveis, sendo causa de até 14% dos óbitos nesse grupo. Outras afecções da VT como seqüelas reumáticas e

malformações, juntamente com o uso freqüente de linhas venosas centrais em ambiente hospitalar, constituem-se predisposição possível mas de menor significância a EI <sup>8, 11, 19</sup>.

Como nas demais séries, cerca de 90% dos pacientes viciados e com EI apresentam cura com o tratamento clínico adequado, não havendo relação de gravidade com o microorganismo implicado, sendo que aqueles que necessitam de tratamento cirúrgico por uma das razões citadas constituem-se em problema técnico especial ao cirurgião.

A excisão total sem substituição valvar, primeiramente descrita por ARBULU *et alii* <sup>4</sup> em 1971 com o intuito de diminuir a recidiva da doença, apresenta em geral boa evolução, sendo necessário avaliação clínica freqüente desses pacientes, pois um percentual significativo necessitará de reintervenção para implante de prótese (18 a 30%). Outro inconveniente é a presença freqüente de hipertensão arterial pulmonar secundária à microembolização múltipla nesses doentes. O mesmo autor publicou recentemente série de 55 pacientes operados com essa técnica, tendo sido necessário o implante de prótese em posição tricúspide em 6, num intervalo de 2 dias a 13 anos de seguimento, devido a insuficiência cardíaca direita grave. Todos os pacientes eram viciados em drogas injetáveis, tendo tido 29% de mortalidade geral, 9 por reincidência do vício, 5 por infecção intratável, 1 por ICC avançada e apenas 1 por complicação cirúrgica <sup>3</sup>.

Outra opção freqüentemente utilizada é a substituição valvar, o que constitui-se em problema especial nesse grupo de doentes, sendo a recidiva da infecção em presença da prótese muito comum, pois raramente esses indivíduos abandonam o vício. A utilização de próteses mecânicas é questionável, pois o seguimento e o controle da anticoagulação oral tornam-se em geral impraticáveis. As próteses biológicas em geral apresentam sinais de calcificação precocemente, pois a faixa etária usual desses pacientes é baixa, onde esse fenômeno é mais observado.

Mais recentemente, tem sido preconizada a conservação e reconstrução da VT sempre que possível, o que evita os inconvenientes da substituição valvar ou necessidade de reoperação para implante de prótese, em caso de excisão total isolada <sup>1, 2, 12, 15-19</sup>.

A experiência acumulada com as técnicas de plástica da valva mitral, para correção de diversas lesões, inclusive em casos de EI, tem sido aplicada para restauração da valva tricúspide, com sucesso em várias séries de doentes <sup>2, 5, 9, 10, 13</sup>. DREYFUS *et alii* <sup>8</sup> relataram 40 casos operados por EI das valvas atrioventriculares, havendo lesão tricúspide

em 6, tendo tido 1 óbito precoce e 1 tardio, sendo necessária reoperação com troca da valva em 1 doente.

Deve ser evitado ao máximo o uso de materiais sintéticos, principalmente para a realização da anuloplastia. Sempre que necessário, deve-se dar preferência ao uso de pericárdio para a reconstrução de cúspides ressecadas ou ancoramento de pontos, reduzindo-se as chances de reinfecção.

O uso do ECO transoperatório tem facilitado a avaliação imediata dos resultados, sendo a presença da insuficiência valvar residual de grau leve a

moderado freqüente, mas sem prejuízo à evolução. É descrito que a necessidade de implante de prótese com a falha da plástica se faz apenas quando não for possível a saída de circulação extracorpórea<sup>1, 2, 8, 12, 16-19</sup>.

O caso de número 2 em que a plástica da VT foi realizada juntamente com revascularização miocárdica, constitui-se no primeiro caso de conhecimento do autor. Baseado nos bons resultados obtidos nos 2 casos descritos e dados recentes da literatura, acreditamos ser a cirurgia valvar conservadora em EI., a técnica de eleição, sempre que possível.

RBCCV 44205-226

POMERANTZEFF, P. M. A.; CORSO, R. B.; MANSUR, J.; AULER JÚNIOR, J. O. C.; GRINBERG, M.; STOLF, N. A. G.; JATENE, A. D. - Conservative operation of tricuspid valve for the treatment of infective endocarditis. *Rev. Bras. Cir. Cardiovasc.*, 8(4): 293-297, 1993.

ABSTRACT: Valve replacement and excision without using a prosthesis are the two most frequently used surgical techniques for the treatment of infective endocarditis of the tricuspid valve. Conservative operation with preservation of the native valve and resection of the infected tissue is a more recent approach, which is becoming the procedure of choice whenever feasible, specially in intravenous drug abusers. Two cases of tricuspid valve reconstruction with good results are reported. One of the patients has also been aorto coronary bypassed at the same operation time.

DESCRIPTORS: heart valves, tricuspid, surgery; endocarditis, infective, surgery.

#### REFERÊNCIAS BIBLIOGRÁFICAS

- 1 ALLEN, M. D.; SLACHMAN, F.; EDDY, C. S.; COHEN, D.; OTTO, C. M.; PEARLMAN, A. S. - Tricuspid valve repair for tricuspid valve endocarditis: tricuspid valve recycling. *Ann. Thorac. Surg.*, 51: 593-598, 1991.
- 2 ANDERSON, J. R.; SCOTT, P.; NAIR, R. U. - Conservative surgery in multiple cusp involvement in tricuspid valve endocarditis. *Br. Heart J.*, 66: 244-245, 1991.
- 3 ARBULU, A.; HOLMES, R. J.; ASFAW, I. - Tricuspid valvectomy without replacement: twenty years' experience. *J. Thorac. Cardiovasc. Surg.*, 102: 917-922, 1991.
- 4 ARBULU, A.; THOMS, N. W.; CHISTANO, A.; WILSON, R. F. - Total tricuspid valvectomy without replacement in the treatment of pseudomonas endocarditis. *Surg. Forum*, 22: 162-164, 1971.
- 5 CACHERA, J. P.; LOISANCE, D.; MOUTARDA, A.; CASTANIÉ, J. B.; HEURTEMATTE, Y. - Surgical techniques for treatment of bacterial endocarditis of the mitral valve. *J. Card. Surg.*, 2: 265-274, 1978.
- 6 CHANDRARATNA, P. A. N.; REAGAN, R. B.; IMAIZUMI, T.; LANGEVIN, E.; ELKINS, R. C. - Infective endocarditis cured by resection of a tricuspid valve vegetation. *Ann. Int. Med.*, 89: 517-518, 1978.
- 7 COSTA, I. A.; MULASKI, J. C.; LOPES, L. R. M.; CUNHA, C. P.; SOUZA, A. M. - Cirurgia conservadora da endocardite bacteriana aguda da valva tricúspide. *Rev. Bras. Cir. Cardiovasc.*, 3: 125-129, 1988.
- 8 DREYFUS, G.; SERRA, F. A.; JEBARA, V. A.; DELOCHE, A.; CHAUAUD, S.; COVETIL, J. P.; CARPENTIER, A. - Valve repair in acute endocarditis. *Ann. Thorac. Surg.*, 49: 706-713, 1990.
- 9 FLEISHER, A.; DAVID, I.; MOGTADER, A.;

- HUTCHINSON, J. E. - Mitral valvuloplasty and repair for infective endocarditis. *J. Thorac. Cardiovasc. Surg.*, **93**: 311-315, 1987.
- 10 GAMMAGE, M. D.; LITTLER, W.; ABRAMS, L. D. - Conservative surgery of the mitral valve in bacterial endocarditis. *Thorax*, **39**: 868-871, 1984.
- 11 HUGHES, C. F. & NOBLE, N.; VEGETECTOMY: an alternative surgical treatment for infective endocarditis of the atrioventricular valves in drug addicts. *J. Thorac. Cardiovasc. Surg.*, **95**: 857-861, 1988.
- 12 JAGGER, J. D.; Mc CAUGHAN, B.C.; PAWSEY, C. G. K. - Tricuspid valve endocarditis cured by excision of a single vegetation. *Am. Heart J.*, **112**, 626-627, 1986.
- 13 JUNG, J. Y.; SAAB, S. B.; ALMOND, C. H. - The case for early surgical treatment of left-side primary infective endocarditis: a collective review. *J. Thorac. Cardiovasc. Surg.*, **70**: 509-518, 1975.
- 14 KAY, J. H.; BERNSTEIN, S.; FEINSTEIN, D.; BIDDLE, M. - Surgical cure of *Candida Albicans* endocarditis with open-heart surgery. *N. Engl. J. Med.*, **264**: 907-910, 1961.
- 15 MANHAS, D. R.; MOHRI, H.; HASSEL, E. A.; MENDINO, K. A. - Experience with surgical management to primary infective endocarditis: a collected review of 130 patients. *Am. Heart J.*, **84**: 738-747, 1972.
- 16 RIBEIRO, P. J. F.; EVORA, P. R. B.; BRASIL, J. C. F.; SGARBIERI, R. N.; BONGIOVANI, H. L.; AMARAL, F. T. V. - Abordagem cirúrgica na endocardite bacteriana da valva tricúspide em crianças: relato de dois casos. *Arq. Bras. Cardiol.*, **52**: 153-157, 1989.
- 17 STRAUSMANN, E.; STULZ, P.; JENZER, H. R. - Tricuspid valve endocarditis in the drug addict: a reconstructive approach ("Vegetectomy"). *Thorac. Cardiovasc. Surgeon*, **38**: 291-294, 1990.
- 18 TURKLEY, K. - Surgery of right-sided endocarditis: valve preservation versus replacement journal of cardiac surgery, **4**: 317-320, 1989.
- 19 YEE, E. S. & ULLYOT, D. J. - Reparative approach for right-sided endocarditis. *J. Thorac. Cardiovasc. Surg.*, **96**: 133-140, 1988.