

Endocardite valvar mitral causada por *Chlamydia psittaci*: apresentação de um caso raro

Chlamydia psittaci as a cause of mitral valve endocarditis: presentation of a rare case

Rinaldo Luiz WOLKER¹, Cristiano Gustavo HAHN², Jorge Rafael Ruiz RITA³, Paulo Roberto GIUBLIN⁴

RBCCV 44205-821

Resumo

Relatamos o caso de um criador de pássaros que desenvolveu um quadro consuntivo, febril, com mialgia e hemoculturas negativas. Internado por três ocasiões, foi tratado empiricamente com antibióticos, sem melhora. Após quatro meses, apresentou piora com sinais de infecção sistêmica. Ecocardiograma demonstrou insuficiência mitral moderada, com vegetações, não presentes em exame prévio. Sorologia positiva para *Chlamydia psittaci* (imunofluorescência indireta). Na cirurgia, identificou-se grande destruição da valva mitral, com cúspide anterior rota e vegetações. Após a cirurgia, apresentou melhora clínica, recebendo alta em treze dias, com antibioticoterapia específica. Apesar de pouco freqüente, a *Chlamydia psittaci* deve ser lembrada em casos de endocardite com hemoculturas negativas, quando houver história de exposição a pássaros.

Descritores: Endocardite. Valva mitral, cirurgia. Chlamydia. Psitacose.

Abstract

The authors report a clinical case of bird breeder who evolved with fever, myalgia, weight lost and negative blood cultures. On three occasions he was treated with different antibiotics, without improvement. He became progressively worse and after four months a diagnosis of endocarditis was made. An echocardiogram showed mitral valve dysfunction with vegetation that had not been seen previously. A blood test proved positive for *Chlamydia psittaci* (indirect immunofluorescence). In surgery the mitral valve was seen to have severe lesions with anterior cuspid rupture and large areas with vegetation. After surgery, he presented with a clinical improvement and was discharged on the thirteenth post-operative day on specific antibiotic therapy. Although rare, *Chlamydia psittaci* must be considered in cases of endocarditis with negative blood cultures, when there is a possibility of contact with birds.

Descriptors: Endocarditis. Mitral valve, surgery. Chlamydia. Ornithosis.

1 - Cirurgião Cardiovascular.
2 - Cirurgião Cardiovascular.
3 - Médico Intensivista.
4 - Cirurgião Cardiovascular.

Trabalho realizado no Centro de Cirurgia Cardiovascular do Sudoeste Hospital Policlínica Pato Branco Pato Branco, PR.
Endereço para correspondência:
Rinaldo Luiz Wolker. Av. Brasil, 530 - 4 andar. Centro Pato Branco, PR.
CEP 85501-080.

Artigo recebido em janeiro de 2006
Artigo aprovado em maio de 2006

INTRODUÇÃO

A endocardite infecciosa se refere à infecção bacteriana ou fúngica dentro do coração, e o seu diagnóstico é suspeitado pela apresentação clínica (febre, mal estar, emagrecimento, fadiga, anorexia, sudorese noturna, anemia, petéquias cutâneas ou conjuntivais, esplenomegalia, entre outros) e confirmado pelo isolamento do microorganismo infectante do sangue, de um êmbolo ou vegetação. A confirmação laboratorial do microorganismo infectante é particularmente difícil e as culturas podem ser negativas em infecções com microorganismos exigentes [1].

Uma ampla revisão da literatura revela poucos relatos de endocardite causada por *Chlamydia psittaci* [2,3]. Não sabemos se esse número reflete a real incidência de endocardite associada à *Chlamydia psittaci* ou se muitos casos não são diagnosticados devido à dificuldade para identificar o agente causador da infecção.

A *Chlamydia* é uma bactéria gram-negativa, parasita celular obrigatória, sendo descrita em três espécies: *Chlamydia pneumoniae*, *Chlamydia trachomatis* e *Chlamydia psittaci* [4]. A *Chlamydia psittaci* produz uma variedade de infecções em aves e mamíferos inferiores, e, em humanos, usualmente causa pneumonias adquiridas pela inalação de partículas infectadas pela secreção das aves [1]. A associação entre exposição a aves e desenvolvimento de valvulopatias adquiridas já foi descrita na literatura [5]. Geralmente, a infecção afeta valvas previamente anormais, contudo, já existem relatos de envolvimento de valvas normais [4], sendo a valva aórtica acometida com maior frequência [1,4]. O curso clínico da infecção pode ser na forma “aguda” ou “subaguda-crônica”, com base no tempo de evolução, na gravidade da apresentação clínica e na progressão da doença não tratada [4,6].

Neste relato, descrevemos o caso de um paciente criador de aves, com prolapso de valva mitral, que apresentou endocardite valvar mitral com hemoculturas negativas. Sorologia e imunofluorescência indireta positivas para *Chlamydia psittaci*.

RELATO DO CASO

Paciente masculino, branco, 62 anos, longilíneo, comerciante de aves, apresentou em setembro de 2002, quadro de dor muscular generalizada, febre (39°C) e mal estar. Hemograma sem sinais de infecção, parcial de urina, radiografia de tórax e de seios da face normais. VHS = 8 mm na primeira hora. Pesquisa para salmonella negativa. Iniciada administração de cefalexina via oral. Após dez dias, foi hospitalizado por dois dias, quando apresentou

anemia (hemoglobina = 11,60 g/dl) e contagem de leucócitos de 13.800/mm³. Pesquisa para toxoplasmose negativa. Recebeu alta hospitalar com ciprofloxacino 250 mg 12/12 h. Quinze dias depois, foi novamente hospitalizado, com febre, dor articular e emagrecimento. Piora da anemia (hemoglobina = 11,40 g/dl) e contagem de leucócitos de 11.000/mm³. Ecocardiograma demonstrava valva mitral espessada, com prolapso de cúspide posterior e insuficiência leve a moderada, sem presença de vegetações. Pesquisa para hematozoários, listeriose, anticorpo anti-HIV e três hemoculturas foram negativas. BAAR no escarro negativo, iniciada prova terapêutica com tuberculostáticos.

Em janeiro de 2003, foi reinternado com mialgia, artralgia, tosse irritativa, queda do estado geral, emagrecimento e anorexia. Ausculta pulmonar demonstrava estertores crepitantes em base direita e a ausculta cardíaca, sopro sistólico em foco mitral +/6. Hemoglobina = 10,6 g/dl, leucócitos de 12.400/mm³, VHS = 35 mm na primeira hora. Solicitado anticorpo para *Chlamydia psittaci*. Ecocardiograma de controle demonstrava átrio esquerdo discretamente aumentado, ventrículo esquerdo dilatado, com função normal, valva mitral espessada, prolapso de cúspide posterior, cúspide anterior com massa de ecos móveis de 2,2 x 1,7 cm, na face ventricular e outra menor, pedunculada, na face atrial, com insuficiência mitral moderada. Iniciada administração de penicilina cristalina 18.000.000 u/dia, associada com gentamicina 240 mg ev/dia, doxiciclina 200 mg via oral ao dia e levofloxacina 500 mg ev/dia.

Após dez dias, o paciente permanecia febril, com novas hemoculturas negativas. Novo ecocardiograma demonstrou aumento do refluxo mitral, sendo indicado tratamento cirúrgico.

No dia 17/01/2003, foi realizada a cirurgia, utilizando-se como via de acesso a esternotomia mediana, circulação extracorpórea e hipotermia moderada. Canularam-se a aorta ascendente e ambas as veias cavas, realizando-se a proteção

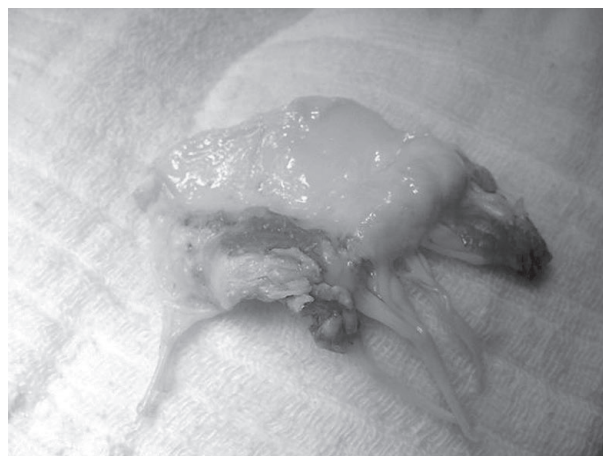

Fig. 1 - Cúspide anterior da valva mitral com vegetações.

miocárdica com cardioplegia sangüínea anterógrada, normotérmica, repetida a cada vinte minutos. Após atriectomia esquerda, identificou-se a valva mitral insuficiente, com cúspide anterior rota e com vegetação de 2 X 2 cm (Figura 1).

Ressecada a valva mitral e implantada prótese porcina. Após a normalização da temperatura, retirada do ar das cavidades esquerdas, despinçamento da aorta e regularização dos batimentos cardíacos, interrompeu-se a circulação extracorpórea e retiraram-se as cânulas arterial e venosas.

O paciente apresentou boa evolução pós-operatória, recebendo alta da UTI no segundo dia, permanecendo afebril e em uso do esquema antibiótico endovenoso por mais treze dias, quando recebeu alta hospitalar, com doxiciclina 200 mg e moxifloxacino 400 mg via oral ao dia.

A imunofluorescência indireta foi reagente para psitacose (tit.1/80), e o exame anatomopatológico demonstrou células histiocitárias com citoplasmas multivacuolizados e corpúsculos intravacuolares (Figura 2), achados consistentes

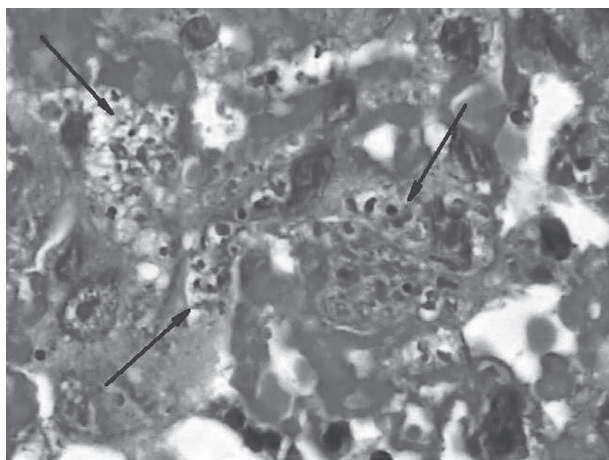


Fig. 2 - Células histiocitárias com citoplasmas multivacuolizados e corpúsculos intravacuolares (H&E - 1000X).

com características morfológicas encontradas em casos de infecção por *Chlamydia* sp, confirmados por exame imunohistoquímico específico e por avaliação ultra-estrutural por microscopia eletrônica.

DISCUSSÃO

Este relato descreve o caso de um paciente com endocardite valvar mitral causada por *Chlamydia psittaci*. O diagnóstico, neste caso, foi baseado pela apresentação clínica, pela história de exposição a aves, por sorologia positiva (imunofluorescência indireta reagente 1/80), por exame anatomopatológico, exame imunohistoquímico

específico e avaliação ultra-estrutural por microscopia eletrônica das vegetações mitraes. As hemoculturas foram todas negativas.

Como fator predisponente, o paciente apresentava prolapso de valva mitral, que é hoje, nos países desenvolvidos, a lesão cardiovascular mais freqüente em associação à endocardite valvar mitral, um reflexo maior da alta incidência desta lesão na população geral do que do distúrbio hemodinâmico causado pela lesão valvar [6], sendo o risco maior em homens acima de 45 anos de idade [7]. Nos países em desenvolvimento, as lesões causadas pela febre reumática ainda são o principal fator predisponente à endocardite.

A *Chlamydia* é um patógeno humano comum, responsável por uma ampla gama de infecções, podendo causar infecções genitais, intestinais, conjuntivites e pneumonias atípicas. No coração, apesar de pouco freqüente, a *Chlamydia psittaci* pode causar endocardite, miocardite ou pericardite, com hemoculturas negativas [4].

As endocardites com hemoculturas negativas são responsáveis por 5% dos casos de endocardites em valvas nativas nessa faixa etária (maior que 60 anos de idade), e os germes comumente envolvidos incluem, além da *Chlamydia psittaci*, espécies de Bartonella, *Coxiella burnetti*, bactérias do grupo HACEK (haemophilus, actinobacillus, cardiobacterium, eikella, kingella), *Tropheryma whipplei*, espécies de Legionella, espécies de Brucella e fungos [6].

Apesar de difícil, o diagnóstico tem importantes implicações terapêuticas na escolha do esquema antibiótico. A penicilina e outros antibióticos beta-lactâmicos apresentam pouca atividade contra a *Chlamydia*, e os aminoglicosídeos não possuem nenhum efeito terapêutico. Por outro lado, outros antibióticos, como tetraciclina, doxaciiclina, fluoroquinolonas, cloranfenicol, eritromicina e rifampicina são eficazes [1,4,8].

Daí a necessidade de, em pacientes com endocardite e hemoculturas negativas, se dar ênfase ao diagnóstico diferencial, identificar o germe responsável e utilizar o regime terapêutico antibiótico em dose efetiva. Em caso de contato com pássaros ou animais domésticos como gatos [9], lembrar da *Chlamydia psittaci* e realizar a sorologia e teste de imunofluorescência para anticorpos antichlamydia.

A indicação cirúrgica deve ser considerada precocemente, e principalmente ao ocorrer sinais de insuficiência cardíaca progressiva, fenômenos embólicos, falha no tratamento etiológico, presença de destruição perivalvar (abscessos) ou envolvimento de próteses valvares [6,10]. Esta infecção é altamente destrutiva, a mortalidade é alta e, em muitos casos, a troca valvar é necessária [1,4,11]. O uso de antibióticos deve se prolongar por pelo menos trinta dias após o tratamento cirúrgico, embora o tempo ideal ainda não seja conhecido [4,8].

1. Jones RB, Priest JB, Kuo C. Subacute chlamydial endocarditis. *JAMA*.1982;247(5):655-8.
2. Shapiro DS, Kenney SC, Johnson M, Davis CH, Knight ST, Wyrick PB. Brief report: Chlamydia psittaci endocarditis diagnosed by blood culture. *N Engl J Med*. 1992;326(18):1192-5.
3. Etienne J, Ory D, Thouvenot D, Eb F, Raoult D, Loire R et al. Chlamydial endocarditis: a report on ten cases. *Eur Heart J*. 1992,13(10):1422-6.
4. Odeh M, Oliven A. Chlamydial infections of the heart. *Eur J Clin Microbiol Infect Dis*. 1992;11(10):885-93.
5. Ward C, Ward AM. Acquired valvular heart-disease in patients who keep pet birds. *Lancet*. 1974;2(7883):734-6.
6. Mylonakis E, Calderwood SB. Infective endocarditis in adults. *N Engl J Med*. 2001;345(18):1318-30.
7. Zuppiroli A, Rinaldi M, Kramer-Fox R, Favilli S, Roman MJ, Devereux RB. Natural history of mitral valve prolapse. *Am J Cardiol*. 1995;75(15):1028-32.
8. Walker LJ, Adgey AA. Successful treatment by doxycycline of endocarditis caused by ornithosis. *Br Heart J*. 1987;57(1):58-60.
9. Regan RJ, Dathan JR, Treharne JD. Infective endocarditis with glomerulonephritis associated with cat chlamydia (Chlamydia psittaci) infection. *Br Heart J*. 1979;42(3):349-52.
10. Dias AR, Pomerantzeff PM, Brandão CMA, Dias RR, Grinberg M, Lahoz EV et al. Tratamento cirúrgico da endocardite infecciosa ativa: análise de 361 doentes operados. *Rev Bras Cir Cardiovasc*. 2003;18(2):172-7.
11. Lamaury I, Sotto A, Le Quellec A, Perez C, Boussagol B, Ciurana AJ. Chlamydia psittaci as a cause of lethal bacterial endocarditis. *Clin Infect Dis*. 1993;17(4):821-2.