

# Correção total de tetralogia de Fallot em criança com agenesia da artéria pulmonar esquerda

*Total correction of tetralogy of Fallot in child with left pulmonary artery agenesis*

Fabiana Nakamura AVONA<sup>1</sup>, Ana Carolina Leiroz Ferreira Botelho MAISANO KOZAK<sup>1</sup>, Ulisses Alexandre CROTI<sup>1</sup>, Domingo Marcolino BRAILE<sup>1</sup>

RBCCV 44205-1112

## DADOS CLÍNICOS

Criança de 2 anos de idade, sexo masculino, nascida de parto cesárea, a termo. Natural de Piracicaba-SP, aos 3 meses de vida foi auscultado sopro cardíaco. Realizado ecocardiograma, sendo diagnosticada tetralogia de Fallot com agenesia da artéria pulmonar esquerda (APE) e indicado uso de propranolol 5mg ao dia. O diagnóstico foi confirmado por cateterismo cardíaco feito aos 8 meses de vida. Evoluiu com baixo ganho ponderal e, ao completar 1 ano de idade, passou a apresentar crises de cianose frequentes, porém nenhuma delas necessitando de internação. Manteve acompanhamento clínico até os 2 anos, quando se optou por correção cirúrgica. Antes da realização da operação, foi submetida à tomografia computadorizada de múltiplos detectores (TCMD).

Ao exame físico, apresentava-se em bom estado geral, corado, hidratado, cianótico +++/+4 e eupneico. Precórdio normodinâmico, sem abaulamentos, com ritmo regular em dois tempos, hiperfonese de segunda bulha, sopro sistólico ejetivo ++/6+ em borda esternal esquerda alta e sopro sistólico regurgitativo +++/6+ em bordo esternal esquerdo médio. Abdome plano com fígado palpável a 1 cm do rebordo costal direito, baço não palpável. Pulsos periféricos presentes e simétricos.

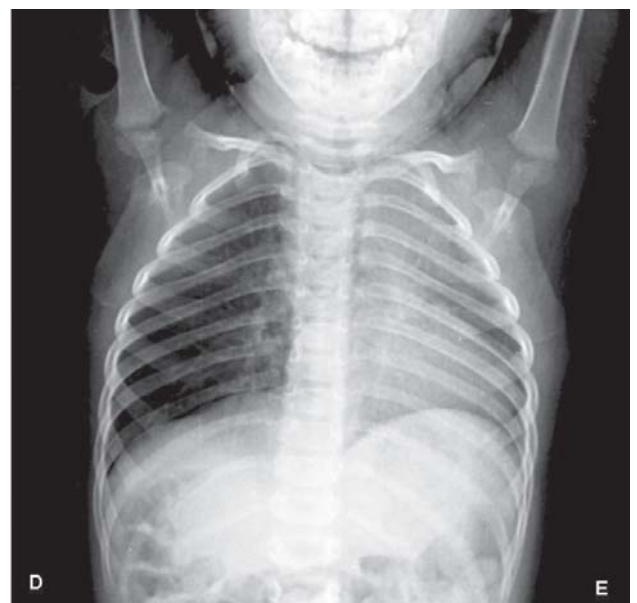


Fig. 1 – Radiografia de tórax com área cardíaca de difícil delimitação devido o desvio das estruturas mediastinais para o hemitórax esquerdo. Nota-se o comprometimento do pulmão esquerdo

1. Serviço de Cirurgia Cardiovascular Pediátrica de São José do Rio Preto - Hospital de Base - Faculdade de Medicina de São José do Rio Preto. São José do Rio Preto, SP, Brasil.

Endereço para correspondência: Ulisses Alexandre Croti  
Hospital de Base - FAMERP - Avenida Brigadeiro Faria Lima, 5544.  
CEP 15090-000 - São José do Rio Preto, SP, Brasil.  
Fone (Fax): 17 - 3201 5025 / 3222 6450 / 9772 6560.  
E-mail: uacroti@uol.com.br

### ELETROCARDIOGRAMA

Ritmo sinusal, frequência 120 bat/min, SÂP +60°, SÂQRS+120°, intervalo PR 0,12s. Sobrecarga de ventrículo direito evidenciada por complexos qR em V1.

### RADIOGRAMA

*Situs solitus* visceral em levocardia, área cardíaca de difícil delimitação pelo desvio das estruturas mediastinais para o hemitórax esquerdo. Arcabouço costal de aspecto preservado. Presença de lesão interstício-alveolar basal direita e no lobo superior esquerdo. Cúpulas diafragmáticas livres (Figura 1).

### ECOCARDIOGRAMA E ESTUDO HEMODINÂMICO

*Situs solitus* em levocardia. Conexões venoatrial e atrioventricular normal. Conexão ventriculoarterial normal. Ao *Doppler*, fluxo turbulento e acelerado na via de saída do ventrículo direito e artéria pulmonar, compatível com estenose infundíbulo-valvar, gradiente de pico de 97 mmHg. Detectado fluxo contínuo da aorta descendente para o pulmão esquerdo. Diâmetro do anel valvar pulmonar de 8,7 mm, do tronco da artéria pulmonar de 5,9 mm, artéria pulmonar direita de 7,1 mm e APE não visualizada. Assim, o ecocardiograma revelou tetralogia de Fallot de anatomia desfavorável, hipoplasia grave ou agenesia da APE, múltiplas colaterais sistêmico-pulmonares pequenas e arco aórtico à direita.

O estudo hemodinâmico, durante a ventriculografia direita, identificou a estenose infundibular de grau importante, com valva pulmonar espessa e estenótica e o tronco pulmonar continuando diretamente com o ramo direito. Não foi visualizado o ramo esquerdo da artéria pulmonar. Durante injeção realizada na aorta descendente, não se constatou a presença de circulação sistêmico-pulmonar desenvolvida, e a injeção na artéria subclávia esquerda mostrou que o canal arterial estava ocluído em sua origem.

### TOMOGRAFIA COMPUTADORIZADA DE MÚLTIPLOS DETECTORES

A TCMD de tórax mostrou que a aorta ascendente, transversa e descendente estava à direita. A ausência da APE foi confirmada por completa agenesia. O tronco pulmonar e seu ramo direito apresentam calibre normal. Redução do volume do pulmão esquerdo, com desvio das estruturas mediastinais para este lado, com aspecto de pulmão hipoplásico. Havia apenas uma veia pulmonar esquerda de pequeno tamanho que drenava este pulmão. O pulmão direito apresentava aumento de volume e drenagem venosa pulmonar normal (Figuras 2A e 2B).

### DIAGNÓSTICO

O diagnóstico de tetralogia de Fallot com agenesia da

APE foi detectado pelo primeiro ecocardiograma. Trata-se de uma cardiopatia congênita rara, que implica em um desafio no pós-operatório, que se beneficia de outros exames complementares para detalhar anatomia e elucidar diagnóstico [1]. O estudo hemodinâmico confirmou a suspeita do ecocardiograma demonstrando a continuação da artéria pulmonar somente com o ramo direito, além de

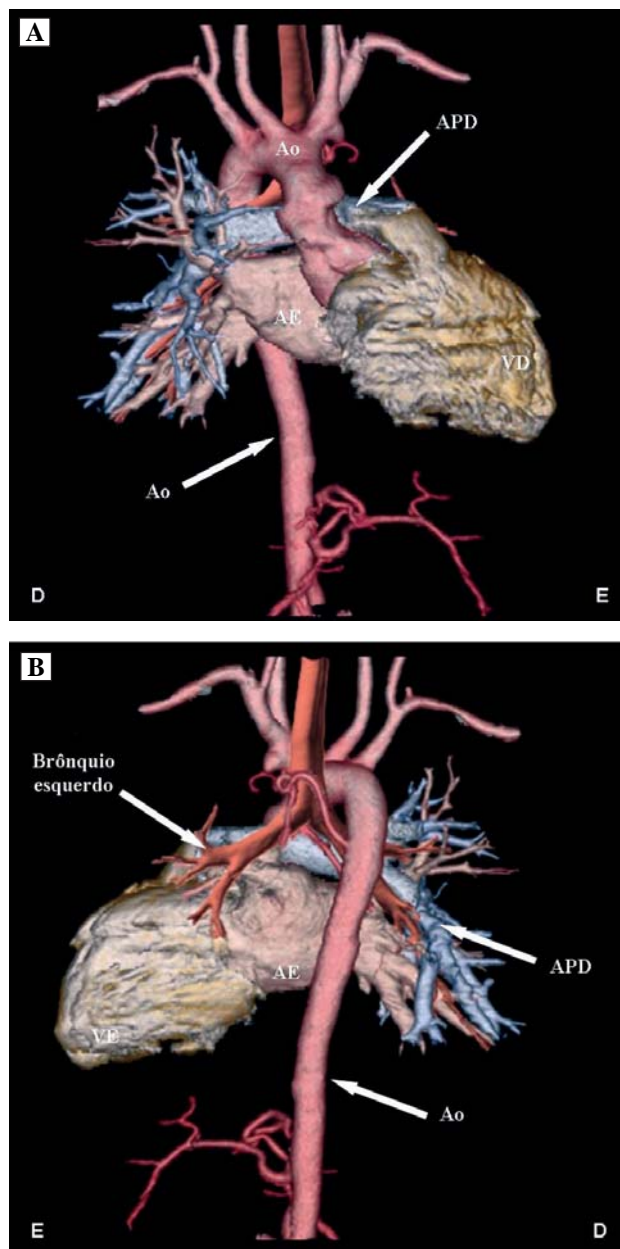


Fig. 2 – A: Tomografia computadorizada de múltiplos detectores em vista anterior demonstrando com clareza a agenesia da artéria pulmonar esquerda. B: Vista posterior com a aorta descendente à direita. AE: átrio esquerdo, VE: ventrículo esquerdo, VD: ventrículo direito, APD: artéria pulmonar direita, Ao: aorta

afastar a possibilidade da presença de colaterais sistêmico-pulmonares, as quais poderiam influenciar na conduta cirúrgica. A TCMD selou o diagnóstico final de agenesia do ramo esquerdo da artéria pulmonar, o que está de acordo com a literatura, que indica a agenesia da APE mais comum que da direita [2]. O acompanhamento clínico pôde ser realizado até 2 anos, pois o paciente mantinha-se estável, com adequado ganho pôndero-estatural e sem crises de cianose.

### OPERAÇÃO

Esternotomia, observado o pulmão direito expandindo-se para o mediastino anteriormente ao saco pericárdico, compatível com a imagem da radiografia de tórax (Figura 3). Parada momentânea da ventilação mecânica e abertura do saco pericárdico.

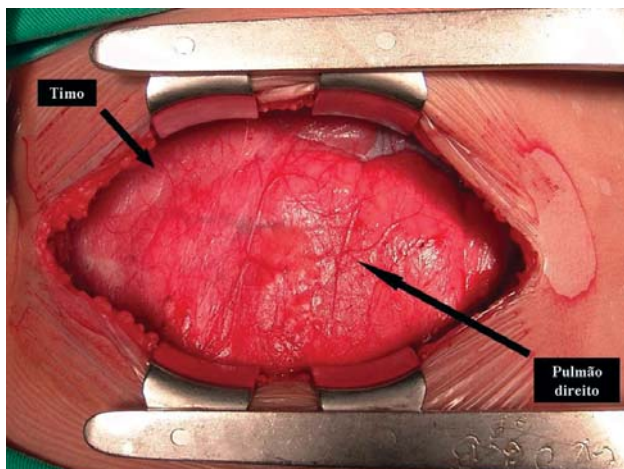


Fig. 3 – Mediastino anterior ocupado pelo pulmão direito imediatamente após a esternotomia

Notada a agenesia completa da APE, pois a artéria pulmonar principal continuava-se somente à direita (Figura 4).

A correção cirúrgica ocorreu como habitualmente para tetralogia de Fallot, com heparinização de 4 mg/kg, introdução de cânulas em aorta e veias cavas, auxílio da circulação extracorpórea (CEC) com hipotermia moderada a 28°C. Pinçamento da aorta, cardioplegia sanguínea, anterógrada, hipotérmica a 4°C e intermitente a cada 20 minutos.

Abertura do átrio direito e tronco pulmonar, ressecção infundibular atrial e pelo tronco pulmonar através da valva pulmonar. Esta era trivalvulada, de aspecto normal quanto à mobilidade e espessura, porém foi necessária comissurotomia devido à fusão comissural entre duas válvulas.

A comunicação interventricular foi fechada via atrial com pontos de polipropileno separados em “U” ancorados em almofadas de pericárdio bovino. Os pontos foram passados

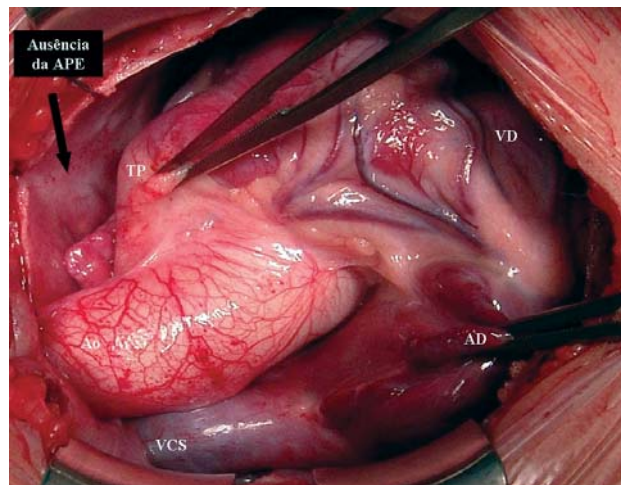


Fig. 4 – Aspecto geral do coração e vasos da base após abertura do saco pericárdico. Fica clara a ausência da artéria pulmonar esquerda. VCS: veia cava superior; AD: átrio direito; VD: ventrículo direito; TP: tronco pulmonar; APE: artéria pulmonar esquerda

ao redor do defeito e com uma placa de pericárdio bovino de diâmetro adequado a comunicação foi corrigida.

O tronco pulmonar foi suturado e uma pequena comunicação interatrial deixada propositalmente caso o paciente apresente hipertensão arterial pulmonar na vida futura.

A operação foi finalizada de forma habitual, com hemostasia, inserção de drenos, fios de marcapasso provisório e fechamento do tórax por planos. O tempo de auxílio de CEC foi de 93 minutos e de isquemia miocárdica de 75 minutos.

No pós-operatório, evoluiu sem intercorrências, recebendo alta hospitalar no sexto dia em uso de furosemda.

Três meses depois, o paciente encontra-se em excelente condição clínica, sem medicamentos, com ecocardiograma demonstrando defeito corrigido com resultado satisfatório e comunicação interatrial mínima com fluxo da esquerda para a direita.

### REFERÊNCIAS

1. Bockeria LA, Podzolkov VP, Makhachev OA, Zelenikin MA, Alekian BG, Ilyin VN, et al. Surgical correction of tetralogy of Fallot with unilateral absence of pulmonary artery. *Ann Thorac Surg.* 2007;83(2):613-8.
2. Halit V, Olguntürk R, Erer D, Kula S. Tetralogy of Fallot and absence of left pulmonary artery. *Thorac Cardiovasc Surg.* 2008;56(7):430-2.