

## Caso 1/2007

# Justaposição de apêndices atriais à esquerda na transposição das grandes artérias

## *Juxtaposition of atrial appendix at left side on great arteries transposition*

Ulisses Alexandre CROTI, Domingo Marcolino BRAILE, Airton Camacho MOSCARDINI, Lilian BEANI

RBCCV 44205-879

### DADOS CLÍNICOS

Criança de 7 anos, sexo feminino, negra, procedente de Alagoas. Desde o nascimento sabidamente com cardiopatia cianogênica, porém sem tratamento cirúrgico ou farmacológico prévio. Encaminhada ao nosso Serviço para conduta, apresentava-se com cianose importante em repouso, dificuldade de caminhar e dispnéia aos mínimos esforços. REG, corada, hidratada, eupneica, cianótica 3+/4. Tórax com deformidade, impulsão sistólica de ventrículo direito, ritmo cardíaco regular em dois tempos, segunda bulha única e hiperfonética em bordo esternal esquerdo médio, com sopro sistólico ejetivo +3/6+ em bordo esternal esquerdo médio alto. Ausculta pulmonar normal. Abdome normal. Pressões arteriais e pulsos normais nos quatro membros, estes com baqueteamento digital. Saturação periférica de 62%.

### ELETROCARDIOGRAMA

Ritmo sinusal, frequência de 110 bpm. SÂP +60°, SÂQRS +210°, intervalo PR 0,12s, QRS 0,08s, QTc 0,40s. Sobrecarga atrial direita com onda P de 3 mm em DII. Sobrecarga ventricular direita evidenciada por complexos QRS apresentando Rs em V1 e rS em V6, além do eixo do QRS desviado para a direita (Figura 1).

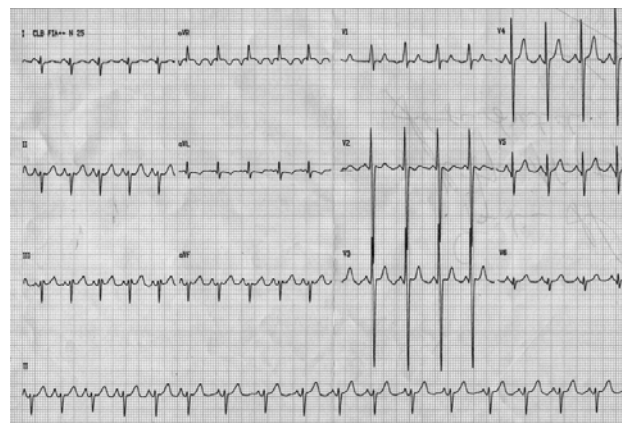


Fig. 1 – Eletrocardiograma pré-operatório

### RADIOGRAMA

Área cardíaca dentro dos limites de normalidade, chamando atenção o hilo estreito. Trama vascular pulmonar normal.

### ECOCARDIOGRAMA

*Situs solitus* em levocardia. Conexão venoatrial e atrioventricular concordante, ventriculoarterial discordante,

Trabalho realizado no Serviço de Cirurgia Cardiovascular Pediátrica de São José do Rio Preto – Hospital de Base – Faculdade de Medicina de São José do Rio Preto.

Correspondência: Ulisses Alexandre Croti  
Hospital de Base – FAMERP – Avenida Brigadeiro Faria Lima, 5544  
CEP 15090-000 – São José do Rio Preto – São Paulo  
Fone (Fax): 17 - 3201 5025 / 3222 6450 / 9772 6560  
E-mail: uacroti@uol.com.br

Artigo recebido em 31 de janeiro de 2007  
Artigo aprovado em 21 de fevereiro de 2007

indicando transposição das grandes artérias com comunicação interatrial tipo *ostium secundum* ampla de 22 mm, comunicação interventricular duplamente relacionada de 16 mm, persistência de canal arterial, estenose supra-avalvar e valvar pulmonar de grau importante, com gradiente ventrículo esquerdo/tronco pulmonar de 72 mmHg ao *Doppler*.

#### DIAGNÓSTICO

A clínica sugere cardiopatia congênita com hipofluxo pulmonar crônica, com presença de baqueteamento digital. O ecocardiograma diagnosticou a doença adequadamente, porém, após reunião clínico-cirúrgica, optou-se pelo estudo cineangiocardiógráfico para confirmação anatômica e medidas pressóricas, as quais eram concordantes com os achados ecocardiográficos, os quais orientavam para correção total do defeito com operação de Rastelli e fechamento da comunicação interventricular.

#### OPERAÇÃO

Toracotomia transternal mediana, instalação do auxílio da circulação extracorpórea, hipotermia a 25°C, cardioplegia sangüínea, anterógrada, intermitente e hipotérmica a cada 20 minutos. Observado bom diâmetro dos ramos pulmonares e justaposição dos apêndices atriais, a qual não havia sido diagnosticada nos exames pré-operatórios (Figura 2). Abertura do átrio direito para aspiração das câmaras esquerdas através da comunicação interatrial. Secção transversal e sutura do coto proximal do tronco pulmonar com ressecção da valva, objetivando evitar formação de trombos. A porção distal do tronco pulmonar foi orientada à direita da aorta, após ligadura e secção do canal arterial e dissecação dos ramos. Incisão longitudinal no ventrículo direito, através da qual a comunicação interventricular foi fechada, tunelizando o fluxo sangüíneo do ventrículo esquerdo para a aorta. Inspeção cuidadosa da valva

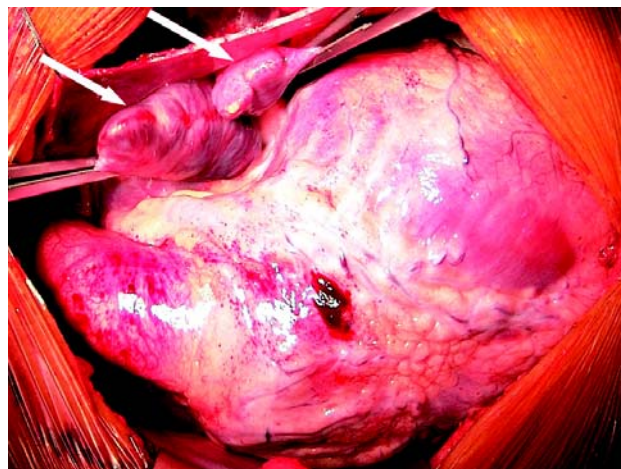


Fig. 2 – Justaposição dos apêndices atriais à esquerda (setas)

tricúspide [1] e interposição de homoenxerto decelularizado nº 26 (Rastelli) entre o tronco pulmonar e o ventrículo direito, com o tubo posicionado à direita da aorta. O tempo de perfusão foi de 114 minutos e de isquemia miocárdica, de 87 minutos. Evoluiu na UTI com taquicardia supraventricular, sendo necessário uso de amiodarona. Recebeu alta hospitalar no 15º dia de pós-operatório, após tratamento de pneumonia lobar. O ecocardiograma de controle após um mês revelou normofuncionalidade do enxerto e ausência de defeitos residuais.

#### REFERÊNCIA

1. Leu MR, Chiu IS, Hung CR, Wu MH. Surgical implications of juxtaposed atrial appendages and the associated anomalies. *Ann Thorac Surg.* 1992;54(1):134-6.