

Nova técnica: translocação aórtica e pulmonar com preservação da valva pulmonar

New technique: aortic and pulmonary translocation with preservation of pulmonary valve

Gláucio FURLANETTO¹, Sandra S. HENRIQUES², Flavia S. PASQUINELLI³, Beatriz H. S. FURLANETTO⁴

RBCCV 44205-1155

Resumo

Realizamos com sucesso novo procedimento cirúrgico, em duas crianças portadoras de transposição das grandes artérias associada a comunicação interventricular e obstrução da via de saída do ventrículo esquerdo. A cirurgia consiste na realização de translocação aórtica com a valva aórtica e as artérias coronárias para o ventrículo esquerdo, após a ampliação da via de saída desse ventrículo e da comunicação interventricular com pericárdio autólogo fixado em glutaraldeído, associada à translocação do tronco pulmonar para o ventrículo direito, conservando integralmente a valva pulmonar.

Descritores: Transposição dos grandes vasos/cirurgia. Cardiopatias congênicas/cirurgia. Defeitos do septo interventricular. Estenose da valva pulmonar.

Abstract

We applied successfully, a new surgical technique, in two children with transposition of the great arteries with ventricular septal defect and left ventricular outflow tract obstruction, that utilized aortic translocation with the aortic valve and the coronary arteries to the left ventricle, after correction of left outflow tract obstruction and correction of the ventricular septal defect, associated to pulmonary root translocation to the right ventricle, conserving integrally the pulmonary valve.

Descriptors: Transposition of great vessels/surgery. Congenital heart defects/surgery. Heart septal defects, ventricular. Pulmonary valve stenosis.

INTRODUÇÃO

Existem várias técnicas para se corrigir a transposição das grandes artérias (TGA) com comunicação interventricular (CIV) e obstrução da via de saída do ventrículo esquerdo (VSVE). Na operação de Rastelli [1], pode ocorrer obstrução da tunelização do ventrículo esquerdo (VE) para a aorta através do ventrículo direito (VD) e disfunção do tubo valvulado colocado na via de saída do ventrículo direito (VSVD). A operação de Lecompte ou “reparation a l’etage ventriculaire”

[2], que consiste na ressecção do septo infundibular e reconstrução VSVD com translocação do tronco pulmonar sem a valva pulmonar, pode também evoluir com disfunção do VD. Nikaidoh et al. [3] propuseram a realização da translocação aórtica com a valva aórtica e artérias coronárias para o VE, após realização de ampliação da VSVE e fechamento da CIV, posicionando adequadamente a aorta na VSVE. Nesta correção, a VSVD é reconstruída com a translocação para o VD do tronco pulmonar também sem a valva pulmonar e evoluindo também com comprometimento do VD.

1. Doutorado em cirurgia torácica e cardíaca pela FMUSP - cirurgião cardíaco pediátrico do Instituto Furlanetto; OSCIP VIDA-CORAÇÃO-CRIANÇA Real e Benemerita Associação Portuguesa de Beneficência. Cirurgião Coordenador da Cirurgia Cardíaca Pediátrica da Irmandade da Santa Casa de Misericórdia de São Paulo.
2. Título de especialista em pediatria e neonatologia - Coordenadora da UTI e Clínica do Instituto Furlanetto da Real e Benemerita Associação Portuguesa de Beneficência.
3. Título de especialista em pediatria - assistente clínica do Instituto Furlanetto da Real e Benemerita Associação Portuguesa de Beneficência.
4. Doutorado em cirurgia pela FMUSP - cirurgião cardíaco pediátrico do Instituto Furlanetto; OSCIP VIDA-CORAÇÃO-CRIANÇA Real e Benemerita Associação Portuguesa de Beneficência.

Trabalho realizado no Instituto Furlanetto (OSCIP VIDA-CORAÇÃO-CRIANÇA) Real e Benemerita Associação Portuguesa de Beneficência, São Paulo, SP, Brasil.

Endereço para correspondência:
Gláucio Furlanetto. Rua Maestro Cardim, 560 Sl 73 - Bela Vista - São Paulo, SP, Brasil - CEP 01323-000.
E-mail: gfurlanetto@terra.com.br

Artigo recebido em 26 de setembro de 2009
Artigo aprovado em 22 de fevereiro de 2010

A translocação do tronco pulmonar com preservação da valva pulmonar e tunelização do VE para a aorta através da VSVD foi realizada por Silva et al. [4]. Esta cirurgia não elimina a desvantagem da tunelização do VE para a aorta através da VSVD, mas apresenta a vantagem de preservar a valva pulmonar. Hu et al. [5] realizaram a translocação da aorta para o VE com a valva aórtica e artérias coronárias e reconstrução da VSVD com ampliação da valva pulmonar com monocúspide de veia jugular bovina. Este procedimento corrige a VSVE de maneira anatômica, mas na evolução apresentará disfunção da monocúspide. Acreditamos que a realização da translocação aórtica e pulmonar com preservação da valva pulmonar (TAP-PVP) e correção da obstrução da VSVE e da CIV possa apresentar vantagens sobre todas as outras técnicas usadas até o momento.

TÉCNICA CIRÚRGICA

O presente trabalho foi aprovado pelo Comitê de Ética e Pesquisa do Hospital São Joaquim da Real e Benemerita Associação Portuguesa de Beneficência.

Foram utilizadas circulação extracorpórea (CEC) com hipotermia a 25°C e proteção miocárdica com solução cardioplégica hipotérmica acrescida de sangue na proporção de 3 para 1 e realização de ultrafiltração modificada. Inicialmente realizou-se uma incisão abaixo da valva aórtica, retirando-se do VD a aorta ascendente com a valva aórtica e artérias coronárias. Em seguida, realizou-se uma incisão abaixo da valva pulmonar, retirando-se do VE o tronco pulmonar com a valva pulmonar (Figura 1). Após secção do septo infundibular até a CIV, a VSVE foi ampliada

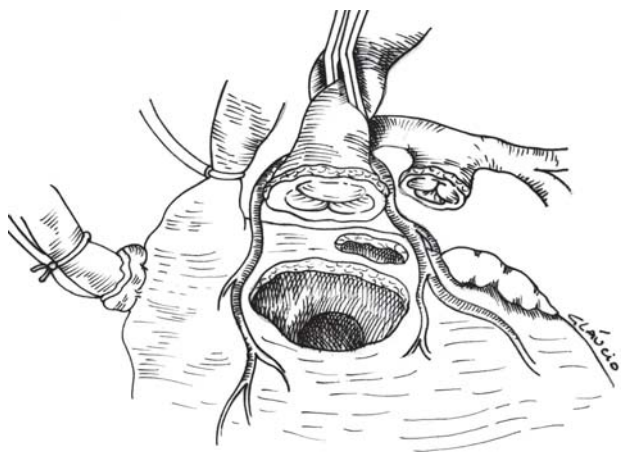


Fig. 1 - Retirada da aorta ascendente com a valva aórtica e as artérias coronárias do ventrículo direito e retirada do tronco pulmonar com a valva pulmonar do ventrículo esquerdo

e a CIV foi fechada com um único enxerto de pericárdio bovino fixado em glutaraldeído (Figura 2). O orifício resultante da translocação aórtica foi parcialmente fechado com enxerto de pericárdio autólogo fresco. Finalmente, a aorta ascendente com a valva aórtica e artérias coronárias foi suturada à VSVE e o tronco pulmonar com a valva pulmonar foi suturado à VSVD (Figura 3).

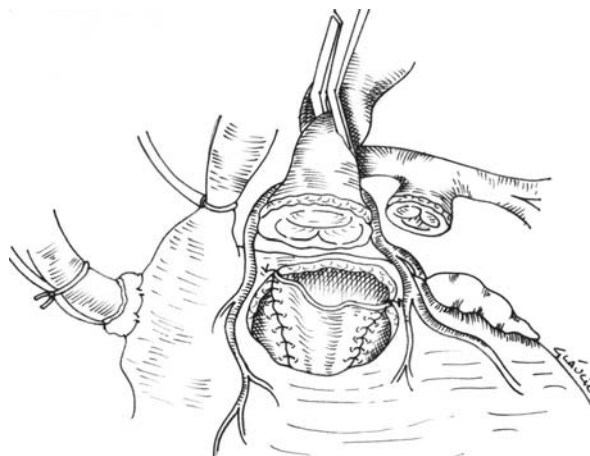


Fig. 2 - Após secção do anel pulmonar e do septo infundibular em direção à comunicação interventricular, realizada ampliação da via de saída do ventrículo esquerdo e fechamento da comunicação interventricular com retalho de pericárdio bovino fixado em glutaraldeído

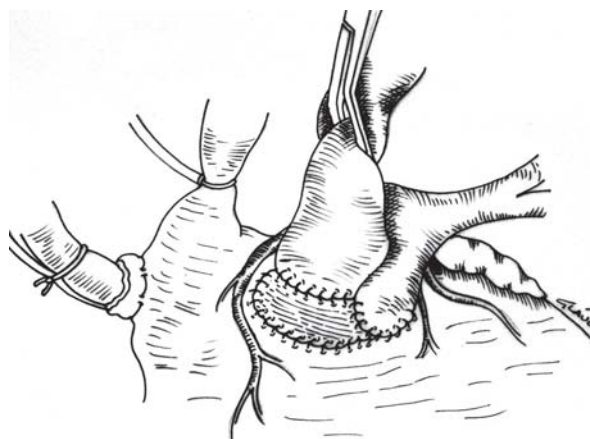


Fig. 3 - O orifício resultante da retirada da translocação aórtica foi parcialmente fechado com um enxerto de pericárdio autólogo fresco. A aorta ascendente com as artérias coronárias e a valva aórtica foi suturada à via de saída do ventrículo esquerdo e o tronco pulmonar com a valva pulmonar foi suturado na via de saída do ventrículo direito

RESULTADOS

Duas crianças portadoras de TGA com CIV perimembranosa e obstrução da VSVE do tipo fibro-muscular tubular associado à hipoplasia anular da valva pulmonar, foram submetidas à TAP-PVP.

Paciente 1

Criança do sexo feminino com 2 anos de idade e peso de 10,8 kg, submetida a 2 cirurgias prévias de Blalock-Taussig. O exame ecodopplercardiográfico em cores pré-operatório revelou gradiente na VSVE de 40 mmHg. O tempo de CEC foi de 195 minutos e o tempo de pinçamento da aorta de 123 minutos. A medida de pressão após a correção cirúrgica revelou uma relação da pressão sistólica entre o VD e o VE (VD/VE) de 0,6 e um gradiente transvalvar pulmonar de 25 mmHg. O exame ecodopplercardiográfico pós-operatório revelou discreta insuficiência central da valva aórtica e gradiente transvalvar pulmonar de 42 mmHg.

Paciente 2

Criança do sexo masculino, com 6 meses de idade, e peso de 7,3 kg. Exame ecodopplercardiográfico pré-operatório revelou gradiente na VSVE de 65 mmHg. O tempo de CEC foi de 184 minutos e o tempo de pinçamento da aorta de 140 minutos. A medida de pressão após a correção cirúrgica revelou pressão sistólica VD/VE de 0,8 e gradiente transvalvar pulmonar de 30 mmHg. O exame ecodopplercardiográfico pós-operatório revelou discreta insuficiência central da valva aórtica e gradiente transvalvar pulmonar de 31 mmHg.

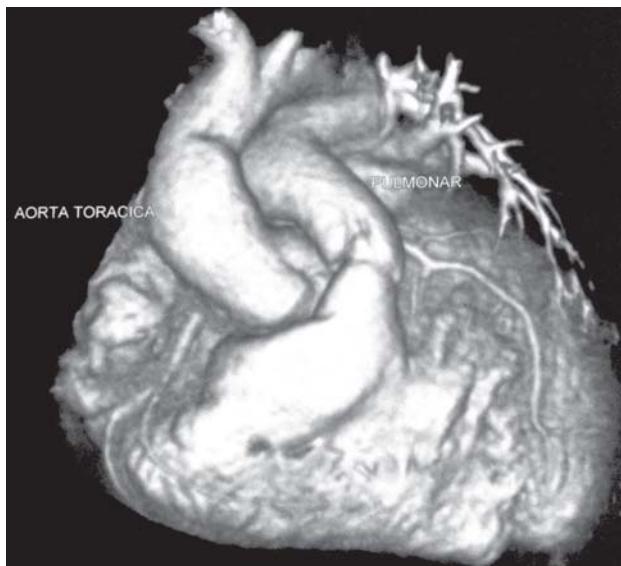


Fig. 4 - Angiotomografia realizada no pós-operatório imediato demonstrou posicionamento adequado do tronco pulmonar dos ramos pulmonares e da aorta ascendente

Realizada angiotomografia computadorizada do coração no período pós-operatório imediato, que demonstrou posicionamento adequado do tronco pulmonar, das artérias pulmonares e da aorta nos dois pacientes (Figura 4).

DISCUSSÃO

Até o presente momento, nenhum procedimento cirúrgico realizado na correção da TGA com CIV e obstrução da VSVE preserva integralmente as valvas aórtica e pulmonar e corrige de maneira anatômica a VSVD e a VSVE. A tunelização do VE para a aorta utilizando a VSVD pode evoluir com obstrução. A translocação aórtica para o VE após ampliação da VSVE e fechamento da CIV pode evitar esta complicação. A utilização de próteses valvuladas em crianças em posição pulmonar evolui com disfunção precoce e a ausência da valva pulmonar causa disfunção do VD. Baseado neste fato, um gradiente residual leve-moderado na VSVD tem sido aceito na correção da tetralogia de Fallot por Voges et al. [6], que admite um tamanho de anel da valva pulmonar com z-score de até -4. Nas duas crianças submetidas à TAP-PVP, foi verificado um gradiente transvalvar pulmonar em consequência da preservação da valva pulmonar com hipoplasia anular.

A ampliação da via de saída do ventrículo esquerdo e fechamento da comunicação interventricular com um retalho único devem ser compatíveis com o anel aórtico, para não causar distorção da valva aórtica.

Na TAP-PVP pode haver necessidade de se recolocar as artérias coronárias quando não for possível sua translocação em conjunto com a aorta ascendente.

A TAP-PVP pulmonar difere de todas as outras técnicas utilizadas até o momento, porque corrige a VSVE por meio da translocação aórtica com a valva aórtica e artérias coronárias para o VE após ampliação da VSVE e fechamento da CIV e também corrige a VSVD por meio da translocação do tronco pulmonar com a valva pulmonar íntegra para o VD. Acreditamos que este procedimento pode ser realizado mesmo quando a valva pulmonar tiver hipoplasia anular moderada.

Um acompanhamento tardio de uma série maior de crianças será importante para se verificar o potencial de crescimento da valva pulmonar.

REFERÊNCIAS

1. Rastelli GC, Wallace RB, Ongley PA. Complete repair of transposition of the great arteries with pulmonary stenosis. A review and report of a case corrected by using a new surgical technique. *Circulation*. 1969;39(1):83-95.

2. Borromée L, Lecompte Y, Batisse A, Lemoine G, Vouhé P, Sakata R, et al. Anatomic repair of anomalies of ventriculoarterial connection associated with ventricular septal defect. II. Clinical results in 50 patients with pulmonary outflow tract obstruction. *J Thorac Cardiovasc Surg.* 1988;95(1):96-102.
3. Nikaidoh H. Aortic translocation and biventricular outflow tract reconstruction. A new surgical repair for transposition of the great arteries associated with ventricular septal defect and pulmonary stenosis. *J Thorac Cardiovasc Surg.* 1984;88(3):365-72.
4. Silva JP, Baumgratz JF, Fonseca L. Pulmonary root translocation in transposition of great arteries repair. *Ann Thorac Surg.* 2000;69(2):643-5.
5. Hu SS, Li SJ, Wang X, Wang LQ, Xiong H, Li LH, et al. Pulmonary and aortic root translocation in the management of transposition of the great arteries with ventricular septal defect and left ventricular outflow tract obstruction. *J Thorac Cardiovasc Surg.* 2007;133(4):1090-2.
6. Voges I, Fischer G, Scheewe J, Schumacher M, Babu-Narayan SV, Jung O, et al. Restrictive enlargement of the pulmonary annulus at surgical repair of tetralogy of Fallot: 10-year experience with a uniform surgical strategy. *Eur J Cardiothorac Surg.* 2008;34(5):1041-5.