

Tratamento cirúrgico da fibrilação atrial

Surgical treatment of atrial fibrillation

Carlos Alberto Cordeiro de ABREU FILHO¹, Luiz Augusto Ferreira LISBOA¹, Luís Alberto Oliveira DALLAN¹, Sérgio Almeida de OLIVEIRA¹

RBCCV 44205-748

INTRODUÇÃO

A fibrilação atrial (FA) é uma taquiarritmia sustentada de alta prevalência na prática clínica. Pode apresentar elevada morbi-mortalidade, decorrente do comprometimento hemodinâmico, da cardiomiopatia originada pela taquicardia e pela ocorrência de fenômenos tromboembólicos [1].

A associação entre a FA e cardiopatias estruturais é freqüente, entre os portadores de valvopatia mitral com indicação de tratamento cirúrgico de 40% a 60% apresentam FA no momento da operação [2].

O perfeito esclarecimento das bases eletrofisiológicas desta arritmia é fundamental para o entendimento de suas manifestações clínicas e para o estabelecimento da terapêutica adequada. James Cox [3] propôs uma nova classificação para as manifestações clínicas da doença. Além de simples, a classificação baseia-se na constância ou não da arritmia. Desse modo, a FA pode apresentar-se sob duas formas clínicas principais, a intermitente e a contínua, constituídas por bases eletrofisiológicas distintas. A Figura 1 ilustra as bases eletrofisiológicas das duas formas clínicas principais da FA.

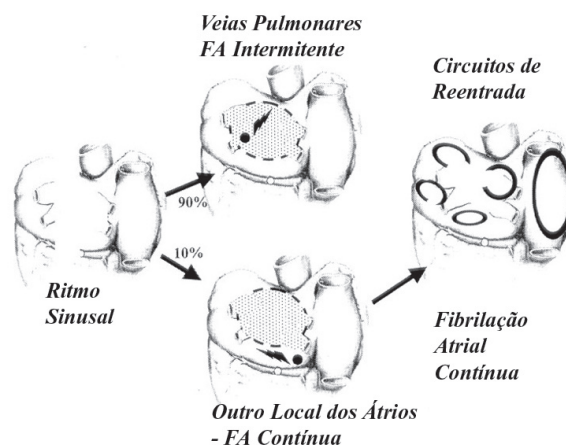


Fig. 1 - Bases eletrofisiológicas das duas formas clínicas principais da FA, a paroxística (intermitente) e a permanente (contínua). Adaptado de Cox³

Segundo a classificação do *American College of Cardiology/American Heart Association* [4], a forma intermitente corresponderia às formas paroxística e

1 - Trabalho realizado no Instituto do Coração – Incor/ FMUSP – São Paulo, SP.

Endereço para correspondência: Carlos Alberto Cordeiro Abreu Filho. Av. Dr. Enéas de Carvalho Aguiar, 44. 2º andar. Cerqueira César. São Paulo, SP. CEP: 05403-001. Tel: (11) 3069-5014. E-mail: carlos.filho@incor.usp.br

persistente, enquanto a forma contínua equivaleria à forma permanente da FA.

A indicação de tratamento cirúrgico da FA se faz principalmente nos casos de FA permanente e associada a cardiopatias estruturais com indicação cirúrgica. Os objetivos principais do tratamento cirúrgico da FA permanente são: o alívio dos sintomas propiciado pelo restabelecimento do ritmo sinusal, a resincronização atrioventricular, a manutenção da contratilidade atrial efetiva, com a conseqüente melhora do desempenho hemodinâmico, e a redução do risco de ocorrência de fenômenos tromboembólicos [5].

O procedimento cirúrgico capaz de atingir esses objetivos foi descrito como a técnica do labirinto - "MAZE", apresentada por James L. Cox et al. [6], em 1991. A operação de "Cox-Maze" consiste na realização de múltiplas incisões e suturas atriais, com o intuito de bloquear os circuitos de macroreentrada, envolvidos com a síntese e a manutenção da FA, além de permitir que os impulsos elétricos ativem todo o miocárdio atrial de forma homogênea.

Após duas modificações técnicas, o autor desenvolveu a operação de "Cox-Maze" III [7], a qual vem sendo realizada desde 1992, apresentando resultados satisfatórios em termos de restabelecimento do ritmo sinusal, com índices de sucesso ao redor de 98%. Porém, apesar de sua alta eficácia, a sua utilização não foi amplamente difundida por causa da elevada complexidade técnica, demandando tempo prolongado de circulação extracorpórea e com risco elevado de sangramento através das diversas incisões cirúrgicas no período pós-operatório.

Deste modo, apesar da operação de "Cox-Maze" III ser eficiente e segura (mortalidade operatória inferior a 1%), apresenta efeito absoluto reduzido sobre o total de pacientes portadores de FA. Estes fatos motivaram a busca por alternativas cirúrgicas com menor grau de complexidade para o tratamento da FA permanente, a fim de se ampliar os benefícios da operação para um número maior de pacientes.

ALTERNATIVAS MODERNAS PARA O TRATAMENTO CIRÚRGICO DA FIBRILAÇÃO ATRIAL

A evolução da cirurgia da FA envolveu o desenvolvimento de técnicas cirúrgicas menos invasivas, através da substituição das linhas de secção e sutura atriais pela aplicação de fontes de energia no miocárdio atrial, com o intuito de criar lesões transmuralis, que bloqueiem os circuitos de macroreentrada. As principais fontes de energia empregadas atualmente são: a criotermia, a radiofrequência, as microondas, o ultra-som e os raios laser.

Os sistemas disponíveis para ablação são constituídos por um gerador de energia e um dispositivo para aplicação nos tecidos. Os dispositivos de aplicação permitem que as linhas de ablação sejam feitas no endocárdio ou no epicárdio atrial.

As linhas de ablação são feitas em seqüência semelhante

às incisões da técnica convencional de "Cox-Maze" III, porém deve-se levar em consideração o conceito de lesões essenciais, isto é, a realização apenas das lesões tidas como essenciais para se proceder ao bloqueio dos circuitos de macroreentrada e reverter a FA.

No átrio direito, as lesões essenciais envolvem o istmo cavo-tricuspídeo, isto é, a lesão realizada entre a borda inferior do anel da valva tricúspide, passando pelo seio coronário e indo em direção ao orifício da veia cava inferior [8]. Durante a realização desta lesão, independentemente da fonte de energia utilizada, preconiza-se a realização associada da crioblação do óstio do seio coronário. Devido a sua espessura, se faz necessária a crioblação para produzir a lesão transmural.

No átrio esquerdo, as lesões essenciais envolvem o isolamento das veias pulmonares, isoladamente as esquerdas e as direitas ou em bloco, e o istmo do átrio esquerdo, isto é a conexão entre as veias pulmonares esquerdas e o anel da valva mitral.

A Figura 2 ilustra as bases eletrofisiológicas das operações para o tratamento da FA, com o bloqueio dos circuitos de reentrada através das secções e suturas ou da ablação por fontes de energia.

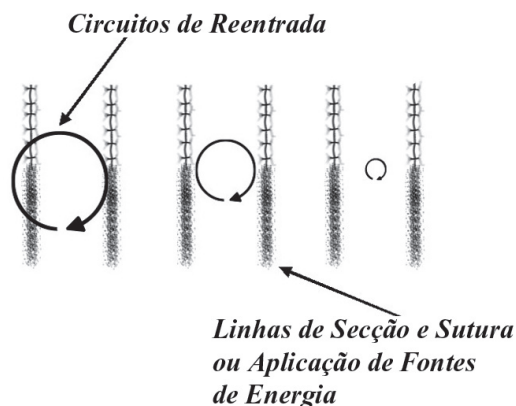


Fig. 2 - Esquema representando: as linhas de secção e sutura bloqueando os circuitos de reentrada responsáveis pela manutenção da fibrilação atrial

1 - Crioblação

A criotermia foi a primeira fonte de energia utilizada para a realização de lesões transmuralis no tratamento cirúrgico da FA. A operação denominada de "Mini-Maze" [9], também idealizada por James L. Cox, envolve a realização apenas das lesões essenciais nos átrios direito e esquerdo e pode ser realizada através de linhas de secção e sutura atriais associadas à utilização da criotermia.

A crioablação foi empregada por vários autores com resultados satisfatórios em termos de restabelecimento do ritmo sinusal, Sueda et al. [10] relataram índice de sucesso de 78% com este método, Gaita et al. [11] realizaram a crioablação apenas no átrio esquerdo em pacientes submetidos a operações valvares associadas, obtendo índice de conversão para o ritmo sinusal de 70%.

2 - Radiofrequência

Ablação Endocárdica

Existem vários estudos que envolveram a técnica de ablação endocárdica por radiofrequência. Gillinov et al. [1], em artigo de revisão, consideraram a ablação por radiofrequência uma técnica eficaz para o tratamento da FA permanente, em pacientes com cardiopatias associadas. Segundo esses autores, os índices de sucesso na reversão para o ritmo sinusal variam de 70% a 80%.

Sie et al. [12] acompanharam pacientes submetidos a operações da valva mitral associadas à ablação cirúrgica por radiofrequência, com tempo médio de seguimento clínico de 40 meses. Esses autores observaram índices de reversão para o ritmo sinusal que variaram de 72% a 87%.

Em estudo de metanálise realizado por Khargi et al. [13] foram comparados os resultados da ablação cirúrgica com diversas fontes de energia, inclusive a radiofrequência, com a técnica de “Cox-Maze” III tradicional. Entre os casos de ablação, o índice de sucesso foi de 78,3%, com a técnica convencional foi de 84,9% ($p = 0,03$). Os resultados mais favoráveis encontrados no grupo submetido à técnica tradicional de “Cox-Maze” III foram justificados pelo maior porcentual de pacientes portadores de FA paroxística e isolada, incluídos nesse grupo.

Em nosso meio, no Instituto do Coração (InCor) do Hospital das Clínicas da Faculdade de Medicina da Universidade de São Paulo (HC-FMUSP), realizamos estudo envolvendo 70 pacientes portadores de fibrilação atrial permanente e valvopatia mitral reumática [14]. Os pacientes foram divididos em dois grupos, o grupo tratado constituído por 42 pacientes submetidos à ablação da FA por radiofrequência e ao tratamento cirúrgico da valva mitral; e o grupo controle, constituído por 28 pacientes, submetidos apenas à operação valvar mitral.

No grupo tratado, a ablação por radiofrequência foi realizada principalmente no endocárdio atrial, com uso de circulação extracorpórea. Os tempos médios dependidos para aplicação da radiofrequência no átrio direito e no átrio esquerdo foram, respectivamente, 8,2 e 14,1 minutos. Após seguimento médio de $13,8 \pm 3,4$ meses, no grupo tratado e de $11,5 \pm 7,3$ meses, no grupo controle, os índices cumulativos de reversão para o ritmo sinusal foram de 79,4% no grupo tratado e de 26,9% no grupo controle ($p < 0,05$).

A Figura 3 representa o dispositivo de ablação endocárdica unipolar de ablação por radiofrequência, sendo utilizado no endocárdio do átrio esquerdo, procedendo ao isolamento das veias pulmonares.

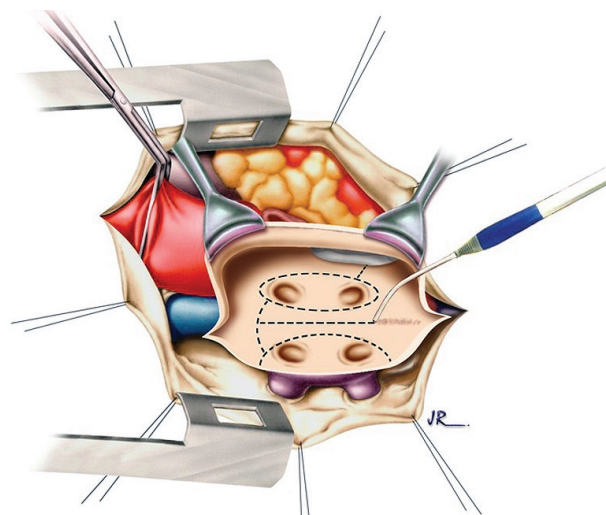


Fig. 3 - Dispositivo unipolar dotado de ponta irrigada com solução salina, usado para aplicação endocárdica da radiofrequência, no átrio esquerdo, com a realização do isolamento das veias pulmonares

Ablação Epicárdica

A possibilidade da ablação epicárdica tem a vantagem de se poder realizar o procedimento em associação com operações sem o uso de circulação extracorpórea, por exemplo, durante as revascularizações miocárdicas, salientando a importância deste procedimento devido à alta prevalência desta arritmia entre os pacientes submetidos a este tipo de cirurgia, estando ao redor de 15% a 40% [15].

Os dispositivos para ablação epicárdica atualmente disponíveis têm forma de “clamps” bipolares. Nas hastes dos “clamps” são colocados os eletrodos através dos quais a energia é transmitida.

Benussi et al. [16] realizaram a aplicação epicárdica da radiofrequência associada ao tratamento cirúrgico da valva mitral em 40 pacientes, após seguimento clínico médio de $11,6 \pm 4,7$ meses, 76,9% dos pacientes apresentavam-se em ritmo sinusal.

Gillinov e McCarthy [17] relataram experiência clínica com o uso de dispositivo bipolar “Atricure” para ablação da FA, em 120 pacientes submetidos a operações cardíacas associadas. Em 10 pacientes, foi testado o bloqueio do sistema de condução elétrica ao nível dos orifícios das veias pulmonares. Em todos os pacientes este objetivo foi atingido.

3 - Microondas

Os dispositivos para aplicação das microondas podem ser rígidos ou flexíveis e a aplicação também pode ser feita no epicárdio ou no endocárdio atrial.

O uso das microondas para ablação da FA permanente apresenta índices de sucesso ao redor de 80% [18]. O método apresenta algumas vantagens: tempo reduzido para aplicação, maior capacidade de criação de lesões teciduais transmuralis, risco reduzido de complicações tromboembólicas, facilidade para utilização através de técnicas minimamente invasivas, devido à alta flexibilidade dos dispositivos desenvolvidos para a sua aplicação [19].

Ablação Endocárdica

Schuetz et al. [20] realizaram estudo com 43 pacientes portadores de FA permanente. Os pacientes foram randomizados em dois grupos, no primeiro grupo, constituído por 24 pacientes, foi realizada a ablação por microondas no átrio esquerdo e amputação da aurícula esquerda; no segundo grupo, o grupo controle, constituído por 19 pacientes, foram realizadas apenas operações valvares e/ou coronarianas. Após 12 meses de seguimento pós-operatório, 80% dos pacientes do grupo tratado e 33,3% dos pacientes do grupo controle apresentavam-se em ritmo sinusal ($p=0,036$).

Ablação Epicárdica

Maessen et al. [21] realizaram a ablação por microondas em 24 pacientes submetidos a operações cardíacas associadas. A técnica cirúrgica consistiu na amputação da aurícula esquerda e na ablação epicárdica por microondas, ao redor dos orifícios das veias pulmonares. Após seguimento clínico de até 9 meses, 86,9% dos pacientes se apresentavam em ritmo sinusal.

4 - Ultra-Som

O uso do ultra-som como fonte de energia para criação de lesões transmuralis e ablação da FA é recente e as experiências iniciais estão mais voltadas para a sua aplicação através de cateteres percutâneos e para o tratamento da FA paroxística [22].

Em nosso meio, Brick et al. [23] realizaram a ablação intra-operatória para tratamento da FA permanente. Vinte e sete pacientes foram submetidos à ablação associada a outros procedimentos cirúrgicos. As linhas de ablação seguiram a técnica de “Cox-Maze” III. No momento da alta hospitalar, o índice de reversão para o ritmo sinusal foi de 81,4%.

5 - Raios Laser

A utilização do LASER para tratamento da FA é recente, sendo que até o momento só dispomos de estudos

experimentais. Fried et al. [24] conduziram estudo experimental com a aplicação do Nd:YAG LASER através de fibras óticas. Os autores constataram a presença de lesões transmuralis e não observaram evidências de perfuração tissular, tampouco de lesões de estruturas adjacentes, com isso sugeriram que o LASER pode ser uma fonte de energia alternativa para a realização do procedimento de “Cox-Maze III”.

6 - Isolamento Atrial Esquerdo

O isolamento elétrico da região posterior do átrio esquerdo, que compreende os orifícios das veias pulmonares, apresenta correlação importante com a fisiopatologia da FA [3]. Vários autores preconizaram a operação de isolamento do átrio esquerdo através da ablação com o uso de fontes de energia. Os relatos da literatura atuais relacionados ao uso desta técnica apresentam índices satisfatórios de reversão para o ritmo sinusal.

Mohr et al. [25] realizaram a ablação por radiofrequência apenas no átrio esquerdo associada a outros procedimentos cirúrgicos em 234 pacientes. Após seguimento de até 20 meses, 72,5% dos pacientes permaneceram em ritmo sinusal.

Apesar dos resultados satisfatórios observados por alguns autores com a ablação apenas no átrio esquerdo, as bases eletrofisiológicas da FA permanente indicam a necessidade da realização dos procedimentos cirúrgicos envolvendo os dois átrios. Ressaltando, desta forma, a importância das lesões no átrio direito para a prevenção de episódios de “flutter” atrial após as operações.

7 - Tratamento cirúrgico da fibrilação atrial através de técnicas minimamente invasivas

O avanço tecnológico propiciou o desenvolvimento de técnicas minimamente invasivas para o tratamento cirúrgico da FA. Saltman et al. [26] relataram o caso de uma paciente de 74 anos portadora de FA submetida com sucesso ao isolamento das veias pulmonares, através de ablação por microondas realizado por videotoracoscopia.

A ablação epicárdica por radiofrequência ao redor das veias pulmonares também pode ser realizada com uso de videotoracoscopia. Uma sonda extensa e flexível é introduzida no tórax através de trocâteres especiais. A sonda é posicionada ao redor das veias pulmonares, de modo que, com o acionamento do dispositivo, a radiofrequência é liberada, criando a lesão transmural ao redor das veias pulmonares.

CONSIDERAÇÕES FINAIS E PERSPECTIVAS FUTURAS

Os resultados do tratamento cirúrgico da FA devem ser considerados em longo prazo, pois nos primeiros 3 a 6 meses

decorridos da operação a incidência de recidiva da arritmia é elevada, sem significar falha do procedimento. Admite-se que até 40% dos pacientes submetidos à operação de “Cox-Maze”, ou a alguma variante desta, apresentem episódios de FA no período pós-operatório [27]. Recomenda-se a manutenção de medicação antiarrítmica e anticoagulante por via oral durante este período.

Ao analisarmos os resultados do tratamento cirúrgico da FA, além da reversão para o ritmo sinusal, é fundamental avaliarmos o índice de restabelecimento da contratilidade atrial entre os pacientes que permanecem em ritmo sinusal. A presença da contratilidade atrial efetiva é importante na prevenção do desenvolvimento de fenômenos tromboembólicos e está relacionada com o desempenho hemodinâmico, pois pode contribuir com até 30% do débito cardíaco[28].

Segundo diferentes autores, a função de transporte atrial pode ser restabelecida em 70% a 100% dos pacientes após o procedimento de “Cox-Maze”, realizado através da técnica convencional ou com ablação, por exemplo através de radiofrequência [2,5]. No estudo conduzido no InCor - HCFMUSP, com uso da radiofrequência em pacientes portadores de valvopatia mitral reumática, pudemos observar índices de restabelecimento da contratilidade atrial em 90,3% dos pacientes mantidos em ritmo sinusal [14].

Existem complicações relacionadas às técnicas atualmente disponíveis para o tratamento cirúrgico da FA. Entre essas, merecem destaque: a fistula átrio-esofágica e a lesão de artérias coronárias. A fistula átrio-esofágica ocorre devido à perfuração do fundo do átrio esquerdo, local com proximidade com a parede anterior do esôfago. Esta intercorrência, embora rara, foi descrita por alguns autores [25,29]. Mohr et al. [25], em estudo com 234 pacientes submetidos à ablação da FA por radiofrequência e operações associadas, relataram a ocorrência desta complicação em 3 (1,3%) pacientes, necessitando de correção cirúrgica. Em 1 dos pacientes ocorreu embolização de ar na circulação sanguínea, causando a ocorrência de acidente vascular cerebral isquêmico, decorrente de embolia aérea, o que motivou o óbito deste paciente. Gillinov et al. [30] descreveram lesão esofágica durante ablação cirúrgica por RF no fundo do átrio esquerdo, o que também ocasionou a morte do paciente.

Existem manobras cirúrgicas que podem ser realizadas para reduzir o risco desta complicação, tais como a colocação de compressas no saco pericárdico posterior, para promover isolamento entre o esôfago e o fundo do átrio esquerdo. Nos casos em que o ecocardiograma transesofágico estiver sendo utilizado, deve-se tracionar cranialmente o transdutor do ecocardiograma durante a ablação no fundo do átrio esquerdo.

Manasse et al. [31] relataram um caso de infarto agudo do miocárdio, com a cineangiogramia revelando uma lesão crítica do tronco da artéria coronária esquerda 3 meses após a

ablação epicárdica com uso de microondas associada ao tratamento cirúrgico da valva mitral. O paciente foi submetido à operação de revascularização do miocárdio e apresentou evolução satisfatória. Os autores atribuíram a ocorrência da lesão da artéria coronária esquerda ao mau posicionamento do dispositivo utilizado para ablação por microondas.

Fayad et al. [32] descreveram a ocorrência de estenose da artéria circunflexa após a ablação cirúrgica por radiofrequência. Os autores relataram o caso de uma paciente que evoluiu com quadro clínico de angina “pectoris” e edema agudo pulmonar, um ano após a ablação da FA por radiofrequência. A cineangiogramia revelou a presença de estenose da artéria circunflexa, adjacente ao local de aplicação da radiofrequência. A estenose foi aberta através da realização, com sucesso, de angioplastia transluminal coronária.

As alternativas atualmente disponíveis, utilizando diferentes fontes de energia, para a realização da operação de “Cox-Maze” III modificada apresentam resultados satisfatórios, com índices de sucesso ao redor de 80%. Estes procedimentos são importantes, pois permitem a reversão para o ritmo sinusal por meio de técnicas menos invasivas e rapidamente realizáveis.

As perspectivas futuras para o tratamento cirúrgico da FA apontam para o alcance do procedimento cirúrgico tido como ideal. Este deve apresentar as seguintes características: envolver apenas a realização das lesões atriais essenciais, fazer uso de alguma das fontes de energia atualmente disponíveis para criação das lesões transmuralis, poder ser aplicado tanto no endocárdio quanto no epicárdio atrial, poder ser realizado sem a utilização de circulação extracorpórea, poder ser realizado através de técnicas minimamente invasivas, inclusive com a utilização da toracoscopia e de robótica. O procedimento deverá ser efetivo para o tratamento das diversas formas clínicas de apresentação da FA e do flutter atrial [33].

Desta forma, a indicação para o tratamento cirúrgico da FA poderá ser feita mais precocemente, envolvendo inclusive os casos de FA isolada, isto é, não associada a cardiopatias estruturais, podendo atender a um maior número de pacientes portadores desta arritmia refratária ao tratamento clínico.

REFERÊNCIAS BIBLIOGRÁFICAS

1. Gillinov AM, Blackstone EH, McCarthy PM. Atrial fibrillation: current surgical options and their assessment. *Ann Thorac Surg.* 2002;74(6):2210-7.

2. Sie HT, Beukema WP, Misier AR, Elvan A, Ennema JJ, Haalebos MM et al. Radiofrequency modified maze in patients with atrial fibrillation undergoing concomitant cardiac surgery. *J Thorac Cardiovasc Surg.* 2001;122(2):249-56.
3. Cox JL. Atrial fibrillation I: a new classification system. *J Thorac Cardiovasc Surg.* 2003;126(6):1686-92.
4. Fuster V, Ryden LE, Asinger RW, Cannom DS, Crijns HJ, Frye RL et al. ACC/AHA/ESC guidelines for the management of patients with atrial fibrillation: Executive Summary. A report of the American College of Cardiology / American Heart Association Task Force on Practice Guidelines and the European Society of Cardiology Committee for Practice Guidelines and Policy Conferences (Committee to Develop Guidelines for the Management of Patients with Atrial Fibrillation). *Circulation.* 2001;104(17):2118-50.
5. Deneke T, Khargi K, Grewe PH, Laczkovics A, von Dryander S, Lawo T et al. Efficacy of an additional MAZE procedure using cooled-tip radiofrequency ablation in patients with chronic atrial fibrillation and mitral valve disease: a randomized, prospective trial. *Eur Heart J.* 2002;23(7):558-66.
6. Cox JL, Schuessler RB, D'Agostino HJ, Stone CM, Chang BC, Cain ME et al. The surgical treatment of atrial fibrillation III. Development of a definitive surgical procedure. *J Thorac Cardiovasc Surg.* 1991;101(4):569-83.
7. Cox JL, Jaquiss RD, Schuessler RB, Boineau JP. Modification of the maze procedure for atrial flutter and atrial fibrillation II. Surgical technique of the maze III procedure. *J Thorac Cardiovasc Surg.* 1995;110(2):485-95.
8. Nakagawa H, Lazzara R, Khastgir T, Beckman KJ, McClelland JH, Imai S et al. Role of the tricuspid annulus and the Eustachian valve/ ridge on atrial flutter: relevance to catheter ablation of the septal isthmus and a new technique for rapid identification of ablation success. *Circulation.* 1996;94(3):407-24.
9. Cox JL. The minimally invasive maze procedure. In: Franco KL, Verrier ED, editors. *Advanced therapy in cardiac surgery.* 2nd ed. 2003.
10. Sueda T, Nagata H, Orihashi K, Morita S, Okada K, Sueshiro M et al. Efficacy of a simple left atrial procedure for chronic atrial fibrillation in mitral valve operations. *Ann Thorac Surg.* 1997;63(4):1070-5.
11. Gaita F, Riccardi R, Calò L, Scaglione M, Garberoglio L, Antolini R et al. Atrial mapping and radiofrequency catheter ablation in patients with idiopathic atrial fibrillation. Electrophysiological findings and ablation results. *Circulation.* 1998;97(21):2136-45.
12. Sie HT, Beukema WP, Elvan A, Misier AR. Long-term results of irrigated radiofrequency modified maze procedure in 200 patients with concomitant cardiac surgery: six years experience. *Ann Thorac Surg.* 2004;77(2):512-7.
13. Karghi K, Hutten BA, Lemke B, Deneke T. Surgical treatment of atrial fibrillation: a systematic review. *Eur J Cardiothorac Surg.* 2005;27(2):258-65.
14. Abreu Filho CAC, Lisboa LAF, Dallan LA, et al. Efficacy of the maze procedure using cooled-tip radiofrequency ablation in patients with permanent atrial fibrillation and rheumatic mitral valve disease. *Circulation.* 2005, "in press".
15. Melo J, Voigt P, Sonmez B, Ferreira M, Abecasis M, Rebocho M et al. Ventral cardiac denervation reduces the incidence of atrial fibrillation after coronary artery bypass grafting. *J Thorac Cardiovasc Surg.* 2004;127(2):511-6.
16. Benussi S, Pappone C, Nascimbene S, Oreto G, Caldarola A, Stefano PL et al. A simple way to treat chronic atrial fibrillation during mitral valve surgery: the epicardial radiofrequency approach. *Eur J Cardiothorac Surg.* 2000;17(5):524-9.
17. Gillinov AM, McCarthy PM. Atricure bipolar radiofrequency clamp for intraoperative ablation of atrial fibrillation. *Ann Thorac Surg.* 2002;74(6):2165-8.
18. Gillinov AM, Smedira NG, Cosgrove III DM. Microwave ablation of atrial fibrillation during mitral valve operations. *Ann Thorac Surg.* 2002;74(4):1259-61.
19. Kress DC. Radiofrequency and microwave ablation for atrial fibrillation. In: Franco KL, Verrier ED, editors. *Advanced therapy in cardiac surgery.* 2nd ed. 2003.
20. Schuetz A, Schulze CJ, Sarvanakis KK, Mair H, Plazer H, Kilger E et al. Surgical treatment of permanent atrial fibrillation using microwave energy ablation: a prospective randomized clinical trial. *Eur J Cardiothorac Surg.* 2003;24(4):475-80.
21. Maessen JG, Nijs JF, Smeets JL, Vainer J, Mochtar B. Beating-heart surgical treatment of atrial fibrillation with microwave ablation. *Ann Thorac Surg.* 2002;74(4):S1307-11.
22. Wang JA, Sun Y, He H. Ultrasound ablation of pulmonary veins for treatment of paroxysmal atrial fibrillation. *J Zhejiang Univ Sci.* 2003;4(6):745-8.
23. Brick AV, Seixas T, Portilho C, Peres AK, Vieira Jr JJ, Melo Neto R et al. Tratamento intra-operatório da fibrilação atrial crônica com ultra-som. *Rev Bras Cir Cardiovasc.* 2001;16(4):337-49.
24. Fried NM, Lardo AC, Berger RD, Calkins H, Halperin HR. Linear lesions in myocardium created by Nd:YAG laser using diffusing optical fibers: in vitro and in vivo results. *Lasers Surg Med.* 2000;27(4):295-304.
25. Mohr FW, Fabricius AM, Falk V, Autschbach R, Doll N, Von Oppell U et al. Curative treatment of atrial fibrillation with intraoperative radiofrequency ablation: short-term and midterm results. *J Thorac Cardiovasc Surg.* 2002;123(5):919-27.

26. Saltman AE, Rosenthal LS, Francalancia NA, Lahey SJ. A completely endoscopic approach to microwave ablation for atrial fibrillation. *Heart Surg Forum*. 2003;6(3):E38-41.
27. Ad N, Cox JL. Combined mitral valve surgery and the Maze III procedure. *Semin Thorac Cardiovasc Surg*. 2002;14(3):206-9.
28. Van Wagoner DR. Basic mechanisms of atrial fibrillation. *Cleve Clin J Med*. 2003;70(suppl. 3):S2-5.
29. Sonmez B, Demirsoy E, Yagan N, Unal M, Arbatli H, Sener D et al. A fatal complication due to radiofrequency ablation for atrial fibrillation: atrio-esophageal fistula. *Ann Thorac Surg*. 2003;76(1):281-3.
30. Gillinov AM, Pettersson G, Rice TW. Esophageal injury during radiofrequency ablation for atrial fibrillation. *J Thorac Cardiovasc Surg*. 2001;122(6):1239-40.
31. Manasse E, Medici D, Ghiselli S, Ornaghi D, Gallotti R. Left main coronary arterial lesion after microwave epicardial ablation. *Ann Thorac Surg*. 2003;76(1):276-7.
32. Fayad G, Modine T, Le Tourneau T, Decoene C, Azzaoui R, Al-Ruzzeh S et al. Circumflex artery stenosis induced by intraoperative radiofrequency ablation. *Ann Thorac Surg*. 2003;76(4):1291-3.
33. Cox JL. Atrial fibrillation II: Rationale for surgical treatment. *J Thorac Cardiovasc Surg*. 2003;126(6):1693-9.