

Procedimento de Lecompte para a correção de transposição das grandes artérias, associada à comunicação interventricular e obstrução de via de saída do ventrículo esquerdo

Lecompte procedure for correction of the transposition of the great arteries associated with ventricular septal defect and left ventricle outflow tract obstruction

Miguel Angel MALUF¹, Roberto CATANI², Célia SILVA³, Sueli DIÓGENES⁴, Werther CARVALHO⁵, Antonio CARVALHO⁶, Enio BUFFOLO⁷

RBCCV 44205-852

Resumo

Objetivo: Avaliar o procedimento de Lecompte para a correção da transposição das grandes artérias associada à comunicação interventricular e obstrução da via de saída do ventrículo esquerdo (TGA, CIV e OVSVE) e apresentar os resultados no período pós-operatório intermediário e tardio.

Método: Entre fevereiro de 1994 e julho de 2005, sete pacientes, com idade de 2 a 8 anos (mediana -M-: 3,0), portadores de TGA, CIV e OVSVE, foram submetidos a tratamento cirúrgico corretivo. Em seis casos, foi utilizado o procedimento de Lecompte. Esta técnica consiste na abordagem por ventriculotomia direita, ressecção ampla do septo conal e construção de um túnel ventricular conectando o ventrículo esquerdo à aorta; o caso restante apresentava obstrução da prótese valvular implantada entre o ventrículo direito e a artéria pulmonar (VD-AP) e falência do VD e foi submetido à conversão no procedimento de Lecompte.

Resultados: Os tempos de CEC variaram entre 105 e 194 min (M: 130) e os tempos de anoxia entre 65 e 90 min (M: 78). Houve um óbito no pós-operatório imediato devido a coagulopatia, seguido de insuficiência ventricular direita. Os seis pacientes sobreviventes receberam alta hospitalar no período de 5 a 30 dias (M: 11) e permaneceram em acompanhamento entre 12 a 144 meses (M: 73,6).

Conclusão: O procedimento de Lecompte teve como vantagens: 1 - Indicação cirúrgica em pacientes com menor faixa etária; 2 - Baixa morbi-mortalidade; 3 - Expectativa de acompanhamento a longo prazo, sem reoperação; 4 - Possibilidade de converter o procedimento de Rastelli em Lecompte.

Descritores: Cardiopatias congênitas. Procedimentos cirúrgicos cardíacos. Transposição dos grandes vasos, cirurgia. Próteses valvulares cardíacas.

1 - Professor Adjunto-Livre Docente, Disciplina Cirurgia Cardiovascular.

2 - Professor Assistente, Disciplina Cirurgia Cardiovascular.

3 - Médica Contratada, Disciplina de Cardiologia.

4 - Médica Contratada, Disciplina de Cardiologia.

5 - Professor Adjunto-Livre Docente, Disciplina de Pediatria.

6 - Professor Titular, Disciplina de Cardiologia.

7 - Professor Titular, Disciplina de Cirurgia Cardiovascular.

Trabalho realizado na Disciplina de Cirurgia Cardiovascular da Escola Paulista de Medicina - Universidade Federal de São Paulo, Brasil.

Endereço para correspondência:

Miguel Maluf, Alameda dos Anapurus, 1580, Ap.73 - Moema - São Paulo, SP - CEP: 04087-005.

E-mail: mamaluf@directnet.com.br

Artigo recebido em abril de 2006
Artigo aprovado em novembro de 2006

Abstract

Objetivo: To evaluate the Lecompte procedure used for the correction of the transposition of the great arteries (TGA) associated with ventricular septal defect (VSD) and the left ventricle outflow tract obstruction (LVOTO) and to present the intermediate and long-term results of the surgery.

Methods: Between February 1994 and July 2005, seven patients with ages between 2 and 8 years (median: 3.0) suffering from TGA, VSD and LVOTO underwent corrective surgery. In six cases, the Lecompte procedure was performed. This technique consists in right ventriculotomy, extensive resection of conal septum and construction of a ventricular tunnel connecting the left ventricle to the aorta (LV-Ao). The remaining case presented with obstruction of a valvular prosthesis implanted between the right ventricle and the pulmonary artery (RV-PA) and RV failure. This case was converted to the Lecompte procedure.

Results: The cardiopulmonary bypass time varied from 105 to 194 minutes (Median: 130) and the aortic clamping time varied from 65 to 90 minutes (Median: 78). There was one death in the immediate post-operative period due to coagulopathy followed by RV failure. Six patients were released from hospital between the 5th to 30th postoperative day (Median: 11) and the follow up period was from 12 to 144 months (Median: 73.6).

Conclusions: The Lecompte procedure presents the following advantages: 1. Surgical indication for infants; 2. Low morbidity and mortality rates; 3. Free from reoperation over the long term. 4. Possibility of conversion of the Rastelli procedure into the Lecompte procedure.

Descriptors: Heart defects, congenital, surgery. Cardiac surgical procedures. Transposition of great vessels, surgery. Heart valve prosthesis.

INTRODUÇÃO

Na transposição das grandes artérias (TGA), a correção anatômica tem sido o procedimento de escolha, obtendo bons resultados no período pós-operatório (PO) imediato e tardio. Quando a TGA se apresenta associada à comunicação interventricular (CIV) e obstrução da via de saída do ventrículo esquerdo (OVSVE), a complexidade da correção cirúrgica aumenta, sendo as opções menos atrativas.

Nas últimas três décadas, a operação descrita por Gian Carlo Rastelli et al. [1], em 1969, tem sido considerado o procedimento de eleição para a correção cirúrgica da TGA, CIV e OVSVE.

Na descrição original de Rastelli, após a confecção de um túnel entre o VE e aorta (Ao), a conexão entre o ventrículo direito (VD) e a artéria pulmonar (AP) é feita mediante o implante de um tubo extracardíaco. A evolução tardia destes pacientes mostrou uma incidência crescente de intercorrências, concluindo-se que a operação de Rastelli, apesar de ser uma boa opção técnica para a correção da TGA, CIV e OVSVE, não é o procedimento ideal quando: 1 - a anatomia intracardíaca não for favorável; 2 - for necessário indicar a operação em pacientes de menor faixa etária (as próteses extracardíacas em pacientes menores de 2 anos, evoluem rapidamente para a obstrução) e 3 - houver a opção por outros procedimentos cirúrgicos com menor incidência de obstrução da via de saída do VD (OVSVD) ou OVSVE.

Em vista do crescente número de reoperações na evolução tardia da operação de Rastelli, surgiram outras alternativas técnicas, empenhadas em evitar o uso dos condutos extracardíacos.

Yves Lecompte et al. [2] apresentaram, em 1982, a “Réparation a l’étage ventriculaire” (REV), uma nova alternativa para a correção cirúrgica da TGA, CIV e OVSVE, introduzindo mudanças técnicas na tunelização do VE para Ao e inovando conceitos na reconstrução da VSVD sem o uso de próteses extracardíacas.

Outras vantagens com o procedimento de Lecompte são os recursos técnicos que o cirurgião dispõe, frente às variações anatômicas que podem apresentar-se, tais como: CIV restritiva (deve ser ampliada), implantação anômala da valva tricúspide (o músculo papilar pode ser seccionado e reimplantado) e presença do septo conal obstrutivo (deve ser ressecado).

Por outro lado, existem contra-indicações de ordem anatômica, tais como: CIV distante da valva Ao ou CIV múltipla, tornando mais difícil a confecção do túnel VE - Ao; hipoplasia do VD ou VE e hipoplasia difusa das artérias pulmonares.

Desde 1994, a operação de Lecompte está sendo utilizada como rotina na Disciplina de Cirurgia Cardiovascular da Universidade Federal de São Paulo (UNIFESP).

Nestes últimos 12 anos, sete pacientes, portadores de TGA, CIV e OVSVE, foram operados com a técnica de Lecompte. Neste trabalho, serão analisados aspectos técnicos da operação e resultados da evolução pós-operatória no período intermediário e tardio.

MÉTODOS

Grupo de pacientes

Entre fevereiro de 1994 e julho de 2005, foram analisados sete pacientes portadores de TGA, CIV e OVSVE, que foram

submetidos à correção cirúrgica pelo procedimento de Lecompte. Seis casos foram encaminhados eletivamente e um caso (já operado), em caráter de urgência. A idade dos pacientes na hora da operação oscilou entre 2 e 8 anos (mediana: 3,0). Cinco pacientes tinham menos de cinco anos e quatro eram menores de três anos (Tabela 1).

O diagnóstico clínico foi confirmado, em todos os pacientes, com estudo eco-Dopplercardiográfico e estudo hemodinâmico e cineangiográfico. Três pacientes apresentavam CIV restritiva e dois pacientes foram submetidos a atriosseptostomia (Rashkind) no primeiro ano de vida.

Cinco pacientes apresentavam o tronco pulmonar (TP) posicionado posteriormente à Ao e, em dois casos, o TP estava à direita da Ao. A valva, o anel e o TP, em todos os casos, se apresentavam hipoplásicos, havendo fluxo sanguíneo pulmonar adequado, em quatro casos (pac. 3, 4, 6 e 7) e reduzido nos três casos restantes, sendo motivo de operações prévias: o paciente N°1 operado pela técnica de Rastelli, com quatro anos de idade, no 3° ano de PO apresentou obstrução da prótese valvulada extracardíaca, posicionada à direita da aorta, entre o VD e a AP, evoluindo com disfunção grave do VD, seguido de baixo débito cardíaco. Os dois pacientes restantes (pac. 2 e 5) foram submetidos à operação de Blalock-Taussig modificado com prótese de polytetrafluoroethylene (PTFE), nos primeiros seis meses de vida (Tabela 2).

Técnica operatória

Todos os pacientes foram operados por esternotomia mediana. Logo após a abertura do pericárdio, foi realizada inspeção da anatomia cardíaca, focando a análise da posição dos vasos da base em relação as câmaras cardíacas (Figura 1).

O preparo prévio à instalação da circulação extracorpórea (CEC) consistiu na dissecação da aorta

ascendente em toda a sua extensão, os vasos da base e ambas artérias pulmonares até a sua bifurcação próxima à reflexão do pericárdio. Neste mesmo tempo cirúrgico, foi dissecado o Blalock-Taussig modificado e, sob ligaduras, foi seccionado.

Em todos os casos, foi utilizada a CEC e hipotermia moderada; o fluxo arterial foi realizado mediante a canulação da aorta ascendente, próximo à origem do tronco braquiocefálico e a drenagem venosa, mediante cânulas posicionadas em ambas veias cavas. As câmaras esquerdas foram descomprimidas mediante a colocação de cateter "vent" no VE, introduzido pela veia pulmonar superior direita.

A proteção miocárdica, após pinçamento da Ao, foi feita com a administração de solução cardioplégica sangüínea, injetada por via anterógrada (na raiz de aorta) e repetidas cada 20 minutos. Neste tempo, a cavidade pericárdica foi irrigada com solução fisiológica gelada (hipotermia de superfície).

Para a construção do túnel intraventricular entre o VE-Ao, a abordagem é feita por ventriculotomia mínima oblíqua, no infundíbulo do VD, abaixo do anel aórtico, afastados dos ramos principais ou secundários das artérias coronárias, facilitando o acesso às estruturas da cavidade ventricular direita.

O princípio básico desta operação é manter alinhada a CIV com Ao, para confeccionar um túnel retilíneo, evitando os gradientes intratúnel. Para tal fim, é necessária a ressecção ampla do septo conal, realizada em seis pacientes de nossa série. A CIV foi avaliada na sua localização e diâmetro, comparado-a com o diâmetro do anel aórtico. Quando estes diâmetros não foram proporcionais, a CIV foi considerada restritiva e ampliada na sua face anterior. Três pacientes de nossa série tiveram a CIV ampliada (Figura 2).

Tabela 1. Perfil dos pacientes.

Nome	Idade (anos)	Peso (kg)	Diagnóstico	Exames complementares	Operações prévias
PAS	7	30	TGA+CIV+OVSVE	Eco + C. card	Op. Rastelli c/obstrução do tubo VD-TP
JLPV	3	13	TGA+CIV+OVSVE	Eco + C. card	Blalock-Taussig Modificado (PTFE)
EFFS	2	10	TGA+CIV+OVSVE	Eco + C. card	-----
MSN	2	12	TGA+CIV+OVSVE	Eco + C. card	-----
JASM	8	30	TGA+CIV+OVSVE	Eco + C. card	Blalock-Taussig Modificado (PTFE)
SFB	5	25	TGA+CIV+OVSVE	Eco + C. card	-----
JAA	2	15	TGA+CIV+OVSVE	Eco + C. card	-----

TGA - transposição das grandes artérias; CIV - comunicação interventricular; OVSVE - obstrução da via de saída do ventrículo esquerdo; Eco - eco-Dopplercardiograma; C. Card. - cateterismo cardíaco.

Tabela 2. Evolução pós-operatória imediata.

N	Data	Tipo de Operação	T.CEC (min)	T. Anox (min)	T. Ent. (h)	T. UTI (d)	T.I.H. (d)	Interc.	T. Evol PO (a)	Reoperação
1	02-94	Ret Tubo VD-TP Man Lecompte Impl. Prot. Bivalv.	105	78	24	2	5	--	11	--
2	04-95	Túnel VE-Ao Impl. Prot. Bivalv. Lig. B-Taussig	180	90	48	2	--	Falência VD Coagulop	Óbito POI	--
3	09-95	Túnel VE-Ao Impl. Prot. Bivalv.	135	70	48	4	20	IRA – Dial	10	--
4	11-99	Túnel VE-Ao Impl. Prot. Bivalv.	120	65	24	2	8	--	6	--
5	01-00	Túnel VE-Ao Impl. Heteroenx Lig. B-Taussig	194	87	12	2	7	--	5	--
6	11-03	Túnel VE-Ao Prót.PTFE	130	80	168	15	30	Sangr. ICC	2	--
7	07-05	Túnel VE-Ao Impl. Homoex	120	70	72	10	14	IRA – Dial	1	--

T. CEC - tempo de circulação extracorpórea; T. Anox. - tempo de anoxia; T. Ent. - tempo de entubação; T. UTI - tempo de Unidade de Terapia Intensiva; T. IH - tempo de internação hospitalar; Interc. - intercorrências; T.Evol. PO - tempo de evolução pós-operatória; POI, pós-operatório imediato; Impl., implante; Man - manobra; Ret. - retirada; Lig. - ligadura; Prot. - prótese; Bivalv. - bivalvular; Homo. - homoenxerto; Hetero. - heteroenxerto; PTFE - "Politetrafluoroethylene"; Sangr. - sangramento; ICC - insuficiência cardíaca congestiva; IRA - insuficiência renal aguda; Dial. - diálise; Coagulop. - coagulopatia; VD - ventrículo direito; TP - tronco pulmonar; VE - ventrículo esquerdo; Ao - aorta.

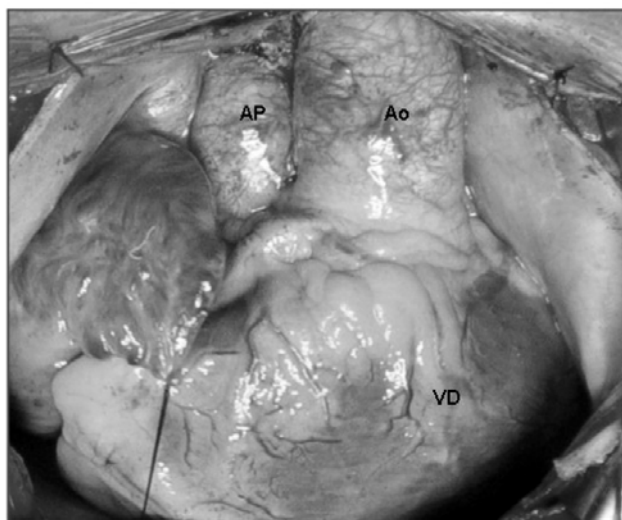


Fig. 1 - Fotografia cirúrgica. Observam-se estruturas cardíacas, após abertura do pericárdio. Aorta (Ao) em posição anterior; originando-se do ventrículo direito (VD) e artéria pulmonar (AP), em posição posterior e à direita da Ao

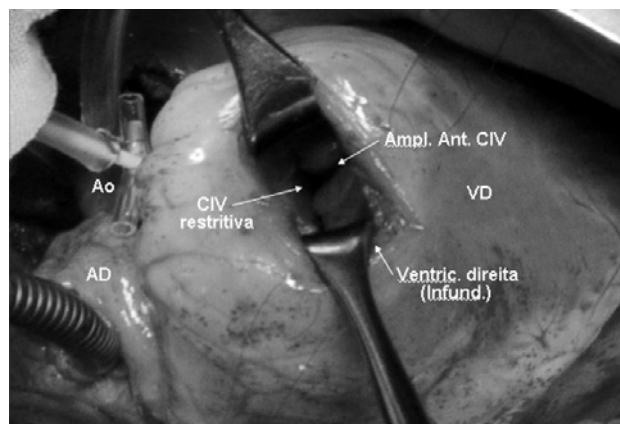


Fig. 2 - Fotografia cirúrgica. Paciente em perfusão, com cânulas em aorta (Ao) e veias cavas, canuladas pelo átrio direito (AD). Abordagem feita pelo ventrículo direito (VD), mediante ventriculotomia direita (Ventriculot. direita) ao nível do infundíbulo (Infund.), observa-se comunicação interventricular (CIV) restritiva. Feita a ampliação anterior da CIV (Ampl. Ant. CIV)

O túnel entre VE-Ao foi confeccionado com placa oval de tecido biológico (pericárdio bovino) ou sintético (PTFE), utilizando sutura contínua ou descontínua, coroando com os pontos a borda da CIV, anel aórtico e anel da valva tricúspide (Figura 3).

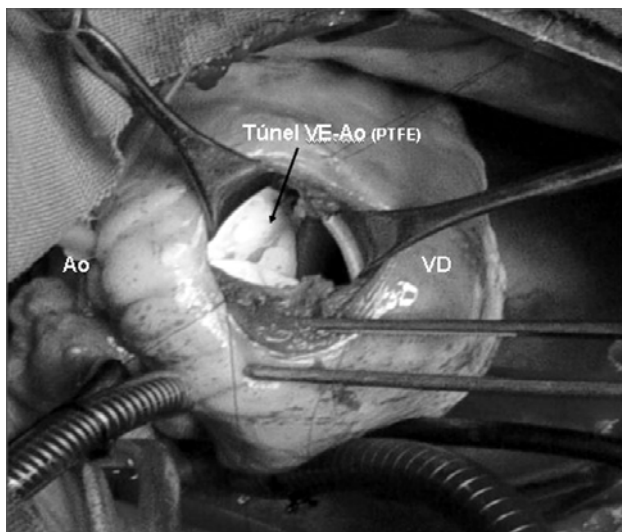


Fig. 3 - Fotografia cirúrgica. Aspecto da face anterior do ventrículo direito (VD). Abordagem dos defeitos cardíacos pela ventriculotomia direita, para a confecção de túnel entre o ventrículo esquerdo e aorta (Túnel VE-Ao), com placa de "Polytetrafluoroethylene" (PTFE)

Em nenhum caso de nossa série foi encontrada inserção anômala da valva tricúspide.

Para a reconstrução da VSVD, foi necessário dissecar as artérias pulmonares até a origem de seus ramos, liberando-a das estruturas do mediastino. A seguir, a Ao e o TP foram seccionados, imediatamente acima de seus planos valvares e fechado o coto proximal do TP.

Na nossa série, foi adotado o fechamento do coto proximal do TP, com sutura dupla (Figura 4).

A seguir, a AP é anteriorizada em relação à Ao (manobra de Lecompte), a Ao ascendente encurtada, mediante a secção transversa de cilindro de 1,5 a 2,0 cm de largura, seguido de reconstrução da Ao, com anastomose término-terminal, mediante sutura contínua.

Em todos os pacientes de nossa série, foi realizada a manobra de Lecompte e, em quatro pacientes, foi necessário o encurtamento da Ao ascendente (Figura 5).

Após fechamento da CIA, previamente à retirada do ar das cavidades esquerdas e com coração batendo, após o despinçamento da aorta, foi feita a reconstrução da junção VD-TP.

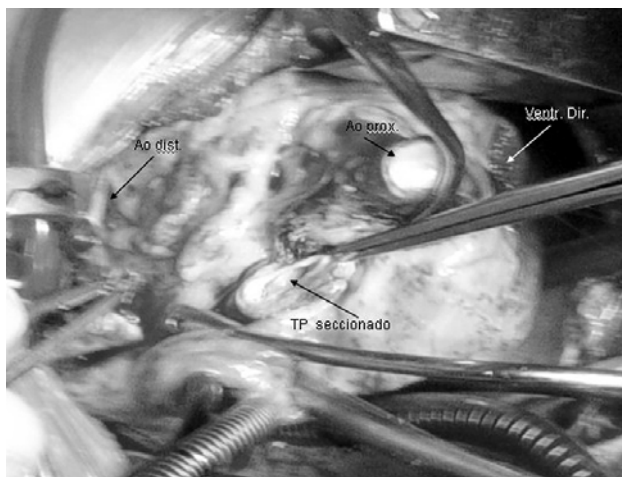


Fig. 4 - Fotografia cirúrgica. Observa-se a secção transversa de aorta (Ao), mostrando os seus cotos proximal (Ao prox.) e distal (Ao distal). O tronco pulmonar (TP) hipoplásico está sendo seccionado acima de seu plano valvar. Ventriculotomia direita (Ventr. Dir)

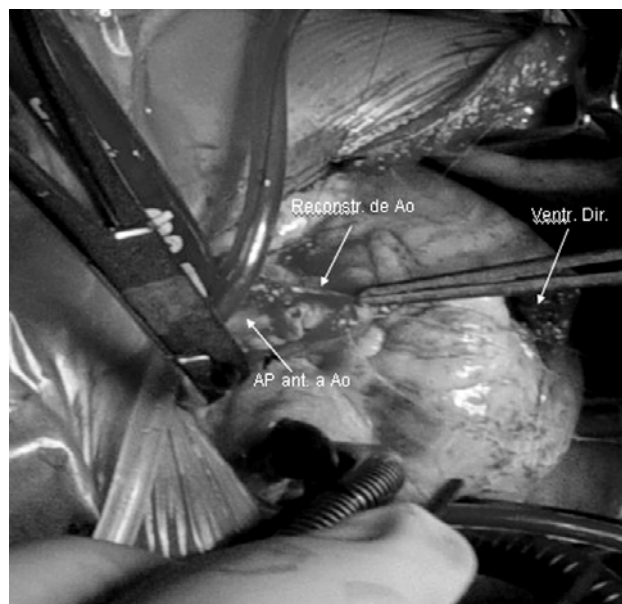


Fig. 5 - Fotografia cirúrgica. Observa-se a AP anteriorizada em relação à Ao (manobra de Lecompte) e Ao sendo reconstruída, mediante anastomose término-terminal. Ventriculotomia direita (Ventr. Dir)

A porção posterior do TP foi suturada no ângulo superior da ventriculotomia e, na sua face anterior, implantada prótese bivalvular pulmonar suína, em quatro pacientes (Figura 6) e homoenxerto pulmonar, em um caso. Estas próteses foram ajustadas à junção VD-TP, para evitar a insuficiência pulmonar valvar (IPV) residual. O local da anastomose do TP no VD foi baseado nas características anatômicas de cada caso: quando a Ao e o TP estão em posição ântero-posterior, é possível a aproximação e a conexão direta entre o VD e o TP; quando o TP se encontra à direita ou esquerda da Ao, a aproximação destas estruturas se torna mais difícil, sendo necessária a interposição de uma prótese tubular, podendo dispensar ou não a manobra de Lecompte. Dois pacientes de nossa série apresentaram TP à direita da Ao, sendo necessária a reconstrução da VSVD, com prótese de PTFE e heteroenxerto pulmonar suíno (Figura 7).

Também foi necessário procurar o local adequado no mediastino para posicionar estas próteses e evitar a sua compressão durante o fechamento do tórax.

O primeiro paciente desta série, submetido à operação de Rastelli, em outro serviço três anos atrás, apresentou quadro de obstrução aguda do conduto valvulado, interposto entre o VD e AP. A falência aguda do VD nos obrigou a realizar a operação de emergência. Foi encontrado um conduto de “Woven-Dacron”, com prótese biológica no seu interior, posicionado em plano anterior e à direita da Ao; na sua emergência do VD apresentava sinais de compressão pelo esterno, provável origem da trombose. A prótese foi cuidadosamente ressecada, liberada de suas aderências epicárdicas e retirada integralmente, evitando a lesão de vasos coronários.

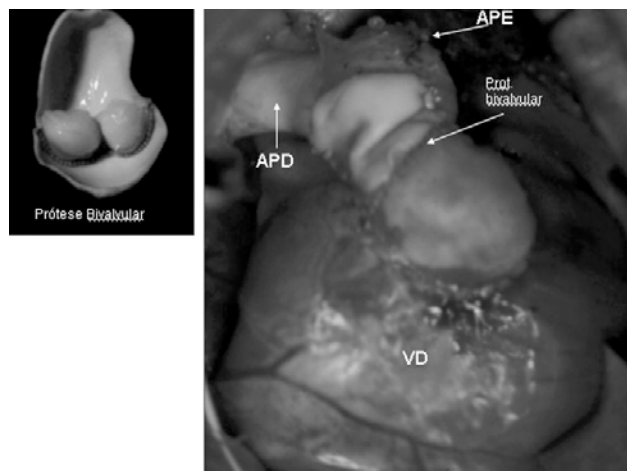


Fig. 6 - Fotografia cirúrgica. Reconstrução da junção ventrículo direito (VD) - artéria pulmonar (AP), com prótese bivalvular (Prot. bivalvular) pulmonar suína

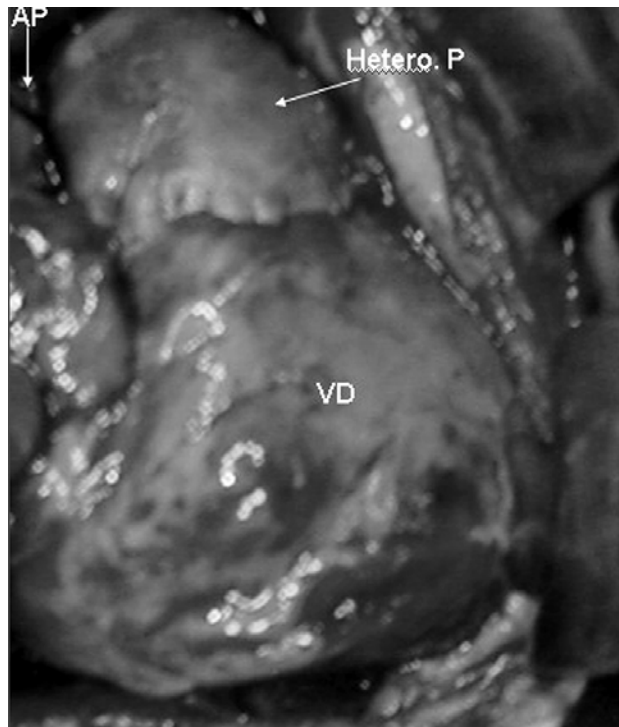


Fig. 7 - Fotografia cirúrgica. Reconstrução da junção ventrículo direito (VD) - artéria pulmonar (AP), com heteroenxerto pulmonar (Hetero. P)

Para reconstruir a VSVD, sem tensão, foi necessária a liberação ampla de aderências das APs ao mediastino e encurtar a Ao, ressecando um cilindro de 2,0 cm de largura, permitindo assim uma melhor aproximação do TP ao infundíbulo do VD. Finalmente, uma prótese bivalvular suína foi utilizada para a reconstrução da valva pulmonar (Figura 6).

Em todos os casos, foi utilizada a ultrafiltração convencional (UFC), durante a fase de aquecimento da perfusão, e ultrafiltração modificada (UFM), após finalizada a CEC, mantendo a cânula venosa, no átrio direito e arterial, na Ao ascendente. O uso da UF permitiu a normalização da volemia do paciente, redução do edema tissular e do tamanho das câmaras cardíacas, permitindo o fechamento do tórax, em todos os casos, sem risco de compressão da VSVD.

RESULTADOS

O procedimento cirúrgico foi realizado com tempo de pinçamento aórtico (tempo de anoxia miocárdica) que variou entre 65 e 90 min (mediana: 78) e tempo de CEC, que variou entre 105 e 194 min (mediana: 130) - Tabela 2.

Imediatamente após CEC, foram aferidas as medidas pressóricas das câmaras cardíacas, não sendo observada,

em nenhum caso, a relação de pressão VD/VE maior de 50%.

Houve apenas um óbito nesta série (Pac. N° 2), no 2° dia de pós-operatório, representando mortalidade de 14,2%. Este paciente apresentou sangramento importante pós-CEC, devido ao vazamento da sutura do coto proximal do TP, sendo necessário reiniciar a CEC, devido às dificuldades de acesso ao local do sangramento (face posterior da Ao). O sangramento foi coibido, porém o paciente evoluiu com quadro de coagulopatia, seguido de insuficiência ventricular direita.

Os tempos de ventilação mecânica variaram entre 12h e 168h (mediana: 48). Um paciente apresentou quadro de insuficiência respiratória aguda (IRA), com tempo de ventilação pulmonar prolongada (168h), devido à insuficiência cardíaca congestiva (ICC), provocada pela insuficiência pulmonar valvar (IPV) residual. Os pacientes restantes foram extubados no período de 12 a 70h.

Os seis pacientes sobreviventes permaneceram em UTIP entre dois e 15 dias (mediana: 2). Dois pacientes (Pac. N° 3 e 7) apresentaram quadro de oligúria, sendo revertido com a instalação de diálise peritoneal, pelo período de 24 a 48 h.

Um paciente apresentou sangramento difuso da parede torácica, sendo necessária a reintervenção para retirada de coágulos do mediastino.

Os pacientes sobreviventes receberam alta hospitalar entre 5 e 30 dias (mediana: 11 dias).

O seguimento pós-operatório variou entre 12 e 144 meses (M: 73,6). Todos os pacientes encontram-se em ritmo sinusal. Cinco pacientes estão em Classe Funcional (CF) I (NYHA) e um paciente está em CF II, em uso de medicação específica, devido à IPV moderada (tubo PTFE entre VD-AP).

Ao exame radiológico do tórax, nenhum paciente apresentou sinais de calcificação da prótese pulmonar.

No estudo eco-Dopplercardiográfico seriado, realizado cada seis meses, não foram observados gradientes significativos ao nível do túnel VE-Ao, apesar de três pacientes apresentarem CIV restritiva, submetida à ampliada. Apenas um paciente (Pac. N° 6, com prótese de PTFE) apresentou gradiente acima de 25 mmHg, ao nível da prótese pulmonar e IPV moderada; três pacientes (Pac. N° 1, 2, e 6) tiveram IPV de discreta a moderada repercussão hemodinâmica, porém com função do VD preservada.

Dois pacientes foram submetidos a cateterismo cardíaco de controle. O paciente de N° 1 mostrou ausência de gradiente significativo VE-Ao, IPV moderada e gradiente VD-AP de 12 mmHg (prótese bivalvular); o paciente de N° 7, da mesma forma, não apresentou gradiente significativo entre VE-Ao e gradiente VD-AP de 16 mmHg e ausência de regurgitação pela valva pulmonar (homoenxerto pulmonar) – Figura 8.

A sobrevida neste grupo de pacientes foi de 85,8%. O seguimento dos seis pacientes sobreviventes variou entre 12 e 144 meses (M: 73,6) – Figura 9.

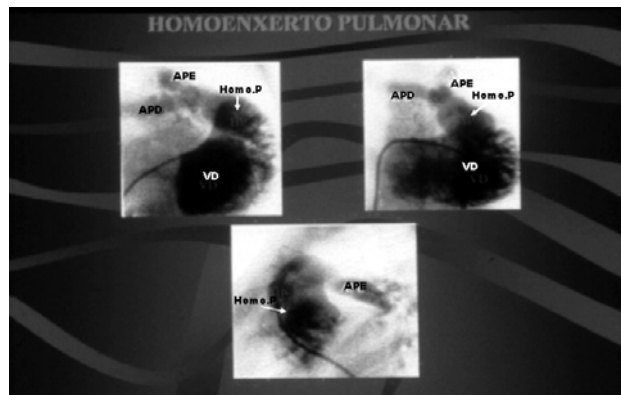


Fig. 8 - Estudo hemodinâmico pós-operatório. Ventriculografia direita contrastando o homoenxerto pulmonar (Homo. P) e as artérias pulmonares direita (APD) e artéria pulmonar esquerda (APE)

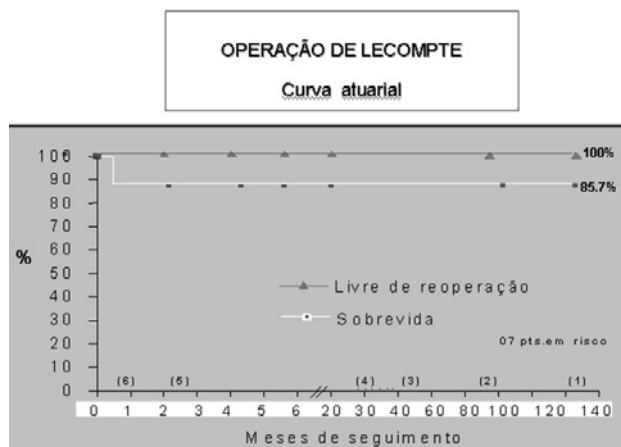


Fig. 9 - A curva atuarial mostra a sobrevida dos pacientes operados (85,7%) e os pacientes livres de reoperações (100%), num período de 12 a 144 meses (M: 73,6)

Até o momento, nenhum paciente foi submetido à reoperação para substituição da prótese pulmonar, no período de pós-operatório intermediário e tardio

DISCUSSÃO

O procedimento de Rastelli [1] foi um dos maiores marcos da história da cirurgia cardíaca, concebendo uma nova técnica de reparo para a combinação de TGA/CIV/OVSVE, baseado no redirecionamento dos fluxos sanguíneos a nível ventricular. Esta técnica foi considerada a melhor opção na época, porém, não a solução ideal.

Em muitos centros, o procedimento de Rastelli continua sendo considerado uma alternativa para a correção da TGA/CIV/OVSVE, com resultados imediatos e tardios satisfatórios [3-5].

Devido ao fato da operação de Rastelli necessitar de uma prótese extracardíaca para a reconstrução da VSVD, estabelece algumas limitações na sua indicação: 1 - Esta operação não é aconselhada em pacientes neonatos e lactentes, considerando que o uso de uma prótese proporcional ao tamanho das estruturas do paciente tornar-se-ia obstrutiva em período curto de tempo; 2 - A necessidade de substituir a prótese no meio prazo, devido ao seu processo degenerativo progressivo, tais como: calcificação, trombose, infecção, fonte de embolização, etc. [6]; 3 - A desproporção entre o diâmetro da prótese e o espaço para a sua acomodação no mediastino, causa de obstrução da prótese por compressão do esterno [7]; isquemia miocárdica pela compressão do anel da prótese valvar, sobre a artéria coronária que cruza a face anterior do coração etc [8].

O procedimento de Lecompte oferece algumas vantagens em relação à operação de Rastelli, tais como: 1 - A possibilidade de restaurar a continuidade anatômica entre o VD e AP, sem a utilização de próteses tubulares; 2 - Indicação cirúrgica em pacientes com menor faixa etária; 3 - Possibilidade da conversão anatômica de numerosos pacientes com evolução não satisfatória com a operação de Rastelli, em operação de Lecompte.

Esta operação conta também com outras vantagens, tais como: 4- A ressecção do septo conal permite reduzir os gradientes intratúnel VE-Ao; 5 - Potencial de crescimento da junção VD-TP, acompanhando o desenvolvimento do paciente e reduzindo a incidência de reoperação.

A apresentação desta série de pacientes tem como principal objetivo mostrar as vantagens técnicas do procedimento de Lecompte e a evolução dos pacientes, considerando a faixa etária dos mesmos. Os pacientes com dois anos de idade (Pac. 3, 4 e 7) apresentaram um bom desenvolvimento físico, livre de reoperações, com 7, 6 e 1 ano de PO, respectivamente.

Morbi-mortalidade no pós-operatório imediato

A operação de Lecompte pode ser realizada com segurança, baixa mortalidade e bons resultados tardios.

O resultado do tratamento cirúrgico da TGA, CIV e OVSVE, com os procedimentos cirúrgicos disponíveis, tem melhorado significativamente nos últimos 15 anos [6]. A mortalidade tem oscilado entre 3% e 18% [6,9], principalmente relacionada à síndrome de baixo débito cardíaco, devido ao gradiente residual entre o VE-Ao, hipoplasia do VE ou VD, hipoplasia das artérias pulmonares, lesão de artérias coronárias e insuficiência mitral residual.

Na nossa série, houve apenas um óbito (14,2%) (Pac. Nº2), devido à coagulopatia e falência do VD, no 2º dia de pós-operatório. O tempo prolongado de CEC, para corrigir o sangramento da sutura do coto proximal do TP, contribuiu para este resultado desfavorável.

Com a mudança da técnica cirúrgica, esta intercorrência não foi observada na experiência restante. Tais mudanças foram: 1 - A secção transversal do TP foi feita mais distante do anel pulmonar; 2 - A valva pulmonar, espessada e hipoplásica, foi fechada, mediante sutura da borda livre de suas válvulas; 3 - As bordas da parede do coto proximal do TP foram fechadas com dois planos de sutura, o primeiro plano com pontos em “U” ancorados em almofadas de pericárdio bovino e, o plano restante, mediante sutura contínua.

Obstrução da via de saída do ventrículo direito

A obstrução da prótese extracardíaca na operação de Rastelli é uma intercorrência freqüente, a médio e longo prazo [6,10,11]. A decisão de reoperação é influenciada pelos sintomas que o paciente apresenta, gradientes de pressão VD-AP e disfunção do VD. A insuficiência tricúspide permite apreciar o grau de obstrução da prótese e indicar a reoperação com antecedência [12,13]. Outros estudos mostram que pacientes com diversos graus de obstrução da prótese podem ser assintomáticos [10]. Estas próteses deveriam ser substituídas imediatamente após iniciar-se a disfunção do VD.

Os pacientes submetidos à operação de Rastelli, evoluindo com obstrução da prótese extracardíaca e com indicação de reoperação, poderão ser submetidos à conversão do procedimento de Rastelli no procedimento de Lecompte [14].

Na nossa experiência, o primeiro paciente da série, operado em outra Instituição, três anos atrás, mediante o procedimento de Rastelli, apresentou quadro de obstrução aguda da prótese valvulada, interposta entre o VD e AP, seguido de falência do VD. Após estudo hemodinâmico para confirmação diagnóstica, foi submetido à operação de emergência. O conduto valvulado estava posicionado à direita da Ao e, na sua emergência do VD, apresentava sinais de compressão pelo esterno, provável origem da trombose.

Com a ressecção completa e cuidadosa da prótese (tubo de “Woven-Dacron”, com prótese biológica) e o encurtamento da Ao ascendente, criou-se um espaço no mediastino, facilitando a reconstrução da junção VD-AP.

A manobra de Lecompte (anteriorização da artéria pulmonar) facilitou a reconstrução da VSVD sem tensão, quando os vasos (TP e Ao) estavam em posição ântero-posterior (Pac. Nº 1, 2, 3, 4 e 7). Quando os vasos estão lado a lado, a manobra de Lecompte não é recomendada, devido à dificuldade de aproximar a AP ao VD. O levantamento

realizado por Lecompte et al. [15], em 50 pacientes operados, mostra que em 44 casos foi possível aplicar a manobra de Lecompte, porque os vasos estavam praticamente em posição ântero-posterior, e não lado a lado.

Nos pacientes N°5 e 6 da nossa série (TP à direita da Ao), foi necessário implantar prótese de PTFE e conduto valvulado biológico (heteroenxerto) para a reconstrução da VSVD, devido à impossibilidade de aproximar o TP ao infundíbulo do VD. Em ambos os casos, foi realizada a manobra de Lecompte, o que permitiu melhor aproximação destas estruturas, utilizando próteses com menor comprimento, à direita da Ao.

Reconstrução da valva pulmonar

Uma das mais importantes considerações na avaliação do procedimento de Lecompte é a forma que será reconstruída a valva pulmonar. Lecompte et al. [2] enfatizaram, em seu trabalho, que a IPV deveria ser evitada, mediante o implante de algum tipo de mecanismo valvulado na conexão VD-AP. O implante de uma prótese valvulada evitaria alterações hemodinâmicas agudas, tais como o aumento do volume diastólico final do VD, devido à regurgitação pulmonar, permitindo o melhor desempenho do VD, no PO imediato.

Kim et al. [16] mostraram a possibilidade de aproximar o TP ao infundíbulo do VD, pelo lado direito da Ao, sem realizar a manobra de Lecompte, mesmo com os vasos em posição ântero-posterior. Para conseguir uma anastomose sem tensão entre a AP e VD, os autores relatam a necessidade de dissecação ampla das artérias pulmonares.

Metras et al. [17] desenvolveram a técnica do auto-enxerto, para reconstruir a junção VD-AP. Após secção transversa de Ao ascendente, foi retirado um cilindro assimétrico deste vaso, de 16 a 20 mm de largura. A artéria pulmonar foi seccionada acima do plano valvar, suturado o seu coto proximal, reconstruída a Ao e sem realizar a manobra de Lecompte e interposto este cilindro de Ao entre o VD e a AP, à direita ou esquerda da Ao, deixando uma IPV residual.

As próteses monocúspide foram empregadas com maior frequência para reduzir o grau de regurgitação pulmonar. Quando implantadas com técnica apurada, o grau de insuficiência pulmonar é discreto, porém perdendo a sua função e provocando diferentes graus de IPV, em curto período de tempo [6,17].

Apesar dos excelentes resultados imediatos com a utilização da prótese monocúspide, têm sido observadas obstruções progressivas da junção VD-AP, devido ao desenvolvimento de calcificação do tecido.

A obstrução da VSVD foi encontrada por Vuhé et al. [14], em 26% dos casos, com 55 meses de evolução e Lee et al. [6] registraram 25% de incidência. Todos os pacientes foram reoperados.

Não satisfeitos com os resultados, outros tipos de próteses foram testadas, no intuito de melhorar sua performance e reduzir a incidência de calcificação, tais como: 1 - Confeção da monocúspide com outros tipos de tecidos sintéticos ou biológicos [6,18,19]. 2 - Auto-enxerto de Ao, questionando a necessidade de válvula na junção VD-AP [17], 3-Preservação da valva pulmonar [20] e 4 - Implante de homoenxerto [21].

Da experiência acumulada, pode destacar-se que o homoenxerto pulmonar tem uma expectativa de longa evolução livre de calcificação, melhor performance e maior sobrevida dos pacientes livre de reoperação.

Na nossa experiência, quatro pacientes foram submetidos à reconstrução da junção VD-AP com prótese bivalvular pulmonar suína, preservada, aproveitando a experiência acumulada na reconstrução da VSVD, na tetralogia de Fallot [22]. No acompanhamento destes pacientes, no PO imediato e intermediário, houve boa adaptação e performance desta prótese, apresentando insuficiência pulmonar residual discreta.

Dois pacientes, com 11 e 12 anos de evolução PO, apresentam insuficiência pulmonar moderada, porém sem comprometimento da função do VD. Um paciente recebeu uma prótese pulmonar heteróloga, evoluindo bem no 5° ano de PO e um paciente recebeu um homoenxerto pulmonar, com evolução PO de 1 ano. Ambos os pacientes apresentam boa função valvar, pelo estudo eco-Dopplercardiográfico, sendo que este último tem estudo hemodinâmico e cineangiográfico que confirma este resultado. Um paciente recebeu o implante de prótese tubular de PTFE, devido à impossibilidade de aproximação entre o TP e o VD. O paciente apresenta insuficiência pulmonar moderada, no 2° ano de PO, porém sem sinais de disfunção e mantendo pressões baixas no VD.

Obstrução da via de saída do ventrículo esquerdo

Neste tempo do procedimento de Lecompte, a manobra mais importante é a ressecção do septo conal, deixando a CIV alinhada com a valva aórtica e permitindo a confecção de um túnel VE-Ao retilíneo, com menor incidência de gradientes intratúnel.

A CIV é considerada restritiva, quando o seu diâmetro é menor que o diâmetro de anel aórtico, nestes casos, a ampliação da CIV na sua borda anterior é necessária. Apesar de todos estes cuidados, há relato de gradientes VE- Ao não desprezíveis (> 30 mmHg.) [6].

Na nossa série, todos os pacientes foram submetidos a ressecção do septo conal e, em três pacientes, foi necessária a ampliação da CIV, na sua porção anterior. Seis pacientes estão sendo acompanhados com eco-Dopplercardiograma, a cada 6 meses, não sendo detectados gradientes significativos, em nenhum caso.

A inserção anômala da valva tricúspide, na borda da CIV, pode interferir na confecção do túnel, porém existindo alguns recursos técnicos: 1 - a desinserção do músculo papilar e reinserção na parede do túnel [6], ou 2 - a confecção de *flap* constituído pelo músculo papilar e a borda da CIV; após confecção do túnel, este *flap* é suturado na parede do túnel [9]. Os autores não observaram insuficiência tricúspide residual com estas manobras.

O *straddling* da valva tricúspide e o acidente anatômico que apresenta maior dificuldade para sua correção, na hora de confeccionar o túnel VE-Ao é acompanhado de maior morbi-mortalidade [11].

Na nossa série, não foi observada inserção anômala nem *straddling* da valva tricúspide.

CONCLUSÃO

Em conclusão, nossa presente experiência com a operação de Lecompte sugere que esta técnica pode ser empregada para a correção anatômica de vários tipos de anomalias de conexão A-V, associada à CIV e obstrução ao fluxo pulmonar, com baixa incidência de morbi-mortalidade.

O procedimento de Lecompte, neste grupo de pacientes, teve como vantagens:

- Indicação cirúrgica em pacientes com menor faixa etária;
- Baixa morbi-mortalidade;
- Expectativa de acompanhamento a longo prazo, livre de reoperação;
- Permitiu a conversão do procedimento de Rastelli complicado, em procedimento de Lecompte, com sucesso.

REFERÊNCIAS

1. Rastelli GC, McGoon DC, Wallace RB. Anatomic correction of transposition of great arteries with ventricular septal defect and subpulmonary stenosis. *J Thorac Cardiovasc Surg.* 1969;58(4):545-52.
2. Lecompte Y, Neveux JY, Leca F, Zannini L, Tu TV, Dubois Y, et al. Reconstruction of the pulmonary outflow tract without prosthetic conduit. *J Thorac Cardiovasc Surg.* 1982;84(5):727-33.
3. Marcelletti C, Mair DD, McGoon DC, Wallace RB, Danielson GK. The Rastelli operation for transposition of the great arteries: early and late results. *J Thorac Cardiovasc Surg.* 1976;72(3):427-34.
4. Moulton AL, de Leval MR, McCartney FJ, Taylor JF, Stark J. Rastelli procedure for transposition of the great arteries, ventricular septal defect, and left ventricular outflow tract obstruction: early and late results in 41 patients (1971 to 1978). *Br Heart J.* 1981;45(1):20-8.
5. Kirklin, JW, Barratt-Boyes BG. Complete transposition of the great arteries. In: Kirklin JW, Barratt-Boyes BG, eds. *Cardiac surgery.* New York:Wiley;1986. p.1129-37.
6. Lee JR, Lim HG, Kim YJ, Rho JR, Bae EJ, Noh CI, et al. Repair of transposition of the great arteries, ventricular septal defect and left ventricular outflow tract obstruction. *Eur J Cardiothorac Surg.* 2004;25(5):735-41.
7. Houyel L, Van Praagh R, Lacour-Gayet F, Serraf A, Petit J, Bruniaux J, et al. Transposition of the great arteries [S,D,L]: pathologic anatomy, diagnosis, and surgical management of a newly recognized complex. *J Thorac Cardiovasc Surg.* 1995;110(3):613-24.
8. Daskalopoulos DA, Edwards WD, Driscoll DJ, Danielson GK, Puga FJ. Coronary artery compression with fatal myocardial ischemia: a rare complication of valved extracardiac conduits in children with congenital heart disease. *J Thorac Cardiovasc Surg.* 1983;85(4):546-51.
9. Borromée L, Lecompte Y, Batisse A, Lemoine G, Vouhé P, Sakata R, et al. Anatomic repair of anomalies of ventriculoarterial connection associated with ventricular septal defect. II. Clinical results in 50 patients with pulmonary outflow tract obstruction. *J Thorac Cardiovasc Surg.* 1988;95(1):96-102.
10. Jonas RA, Freed MD, Mayer JE Jr, Castaneda AR. Long-term follow-up of patients with synthetic right heart conduits. *Circulation.* 1985;72(3 pt 2):II77-83.
11. Kreutzer C, De Vive J, Oppido G, Kreutzer J, Gauvreau K, Freed M, et al. Twenty-five-year experience with Rastelli repair for transposition of the great arteries. *J Thorac Cardiovasc Surg.* 2000;120(2):211-23.
12. Homann M, Haehnel JC, Mendler N, Paek SU, Holper K, Meisner H, et al. Reconstruction of the RVOT with valved biological conduits: 25 years experience with allografts and xenografts. *Eur J Cardiothorac Surg.* 2000;17(6):624-30.
13. Razzouk AJ, Williams WG, Cleveland DC, Coles JG, Rebecka IM, Trusler GA, et al. Surgical connections from ventricle to pulmonary artery. Comparison of four types of valved implants. *Circulation.* 1992;86(5 Suppl):II154-8.
14. Vouhé PR, Tamisier D, Leca F, Ouaknine R, Vernant F, Neveux JY. Transposition of great arteries, ventricular septal defect, and pulmonary outflow tract obstruction: Rastelli or Lecompte procedure? *J Thorac Cardiovasc Surg.* 1992;103(3):428-36.

-
15. Lecompte Y. Réparation à l'étage ventriculaire - the REV procedure: technique and clinical results. *Cardiol Young*. 1991;1(1):63-70.
 16. Kim YJ, Song H, Lee JR, Rho JR, Suh KP. Lecompte procedure for complete transposition of the great arteries with ventricular septal defect and pulmonary stenosis. *Ann Thorac Surg*. 1994;57(4):876-9.
 17. Metras D, Kreitmann B, Riberi A, Yao JG, El-Khoury E, Wernert F, et al. Extending the concept of the autograft for complete repair of transposition of the great arteries with ventricular septal defect and left ventricular outflow tract obstruction: a report of ten cases of a modified procedure. *J Thorac Cardiovasc Surg*. 1997;114(5):746-54.
 18. Scavo VA Jr, Turrentine MW, Aufiero TX, Sun K, Binford R, Carlos G, Brown JW. Monocusp valve and transannular patch reconstruction of the right ventricular outflow tract: an experimental study. *ASAIO J*. 1998;44(5):M480-5.
 19. Roughneen PT, DeLeon SY, Parvathaneni S, Cetta F, Eiden B, Vitulio DA. The pericardial membrane pulmonary monocusp: surgical technique and early results. *J Card Surg*. 1999;14(5):370-4.
 20. Van Son JA, Sim EK. Lecompte operation with preservation of the pulmonary valve for anomalies of ventriculoarterial connection with ventricular septal defect and subpulmonary stenosis. *Eur J Cardiothorac Surg*. 1996;10(7):585-9.
 21. Bando K, Danielson GK, Schaff HV, Mair DD, Julsrud PR, Puga FJ. Outcome of pulmonary and aortic homografts for right ventricular outflow tract reconstruction. *J Thorac Cardiovasc Surg*. 1995;109(3):509-18.
 22. Maluf MA, Braile DM, Silva C, Catani R, Carvalho AC, Buffolo E. Reconstruction of the pulmonary valve and outflow tract with bicuspid prosthesis in tetralogy of Fallot. *Ann Thorac Surg*. 2000;70(6):1911-7.