

Papilopexia cruzada com enxerto na substituição da valva mitral: relato de caso

Crossed papillopey with graft in mitral valve replacement: case report

Melchior Luiz LIMA¹, Fábio José dos REIS², Fabrício Otávio Gaburro TEIXEIRA², Otoni Moreira GOMES³

RBCCV 44205-1010

Resumo

O objetivo deste artigo é mostrar a técnica da papilopexia cruzada com o uso de enxerto de pericárdio bovino na substituição mitral por fibrose e calcificação intensa valvar e subvalvar. Esta técnica permite a preservação funcional do aparelho subvalvar mitral e foi aplicada pela primeira vez, na literatura alcançada, em paciente portador de estenose mitral reumática calcificada, submetido a troca valvar mitral. O paciente evoluiu sem complicações, com alta hospitalar em seis dias. Controles ecocardiográficos mostraram função ventricular esquerda preservada sem interferência na dinâmica da prótese mitral.

Descritores: Valva mitral/cirurgia. Músculos papilares/cirurgia. Próteses valvulares cardíacas.

Abstract

The aim of this study is to present the crossed papillopey technique using bovine pericardial graft in mitral replacement caused by intense valvar and subvalvar fibrosis and calcification. This technique allows the functional preservation of the mitral subvalvar apparatus and was successfully applied, by the first time as far as we know, in a patient with calcified rheumatic mitral stenosis, who underwent mitral valve replacement surgery. The patient had an uneventful recovery and was discharged home on postoperative day 6. Echocardiography controls showed normal left ventricular function without any interference on the mitral prosthesis dynamics.

Descriptors: Mitral valve/surgery. Papillary muscles/surgery. Heart valve prosthesis.

INTRODUÇÃO

O aparelho subvalvar mitral (ASV) consiste dos músculos papilares e dois conjuntos de cordas tendíneas. O ASV realiza uma dupla função de manter a competência valvar e realçar a função sistólica ventricular esquerda. A importância da continuidade ânulo-papilar para um bom desempenho sistólico global, com interação ventrículo-valvar, tem sido demonstrada em estudos clínicos, com melhora dos resultados e desempenho ventricular esquerdo. Estes estudos defendem a preservação das cordas tendíneas nas substituições mitrais [1]. Estudos

experimentais documentaram disfunção da contratilidade global ventricular esquerda quando da secção de todas as cordas tendíneas [1,2] (Figura 1A). A plastia valvar mitral está associada com maior sobrevida e melhor função ventricular esquerda comparado ao implante de próteses, em parte devido à preservação do ASV [3]. Entretanto, as técnicas para plastia valvar mitral não são sempre exequíveis ou indicadas, conduzindo à necessidade da troca valvar, sobretudo nos casos de comprometimento por fibrose e calcificação.

Lillehei et al. [4] nos anos pioneiros das cirurgias de troca mitral, durante o início da década de 1960, concluíram

1. Mestrando em Cirurgia Cardiovascular na Fundação Cardiovascular São Francisco de Assis - ServCor - Belo Horizonte-MG. Especialista em Cirurgia Cardiovascular pela SBCCV/AMB - Vitória, ES.
2. Especialista em Cirurgia Cardiovascular pela SBCCV/AMB-Vitória-ES.
3. Professor Titular de Cirurgia da Universidade Federal de Minas Gerais (UFMG). Diretor Científico da Fundação Cardiovascular São Francisco de Assis - ServCor- Belo Horizonte, MG.

Trabalho realizado na Cordis - Clínica de Doenças do Coração Ltda, Vitória, ES, Brasil.

Endereço para correspondência:

Melchior Luis Lima
Rua Alfeu Alves Pereira, 60 - Enseada do Suá - Vitória - ES - Brasil -
CEP 29052-190. Telefone: (27) 9982 6172 / (27) 3335 6345.
E-mail: melchiorlima@superig.com.br

Artigo recebido em 1º de dezembro de 2007

Artigo aprovado em 29 de abril de 2008

que a preservação das cordas tendíneas mitrais resultava em menor índice de mortalidade operatória comparada às técnicas que ressecavam o ASV. Estes procedimentos foram aperfeiçoados por Carpentier e impulsionados com os trabalhos sucessivos de Deloche et al. [5], entre outros, defendendo a preservação do ASV.

Frater et al. [6], em 1983, foram os primeiros a empregar fitas de pericárdio bovino (PB) para substituir as cordas tendíneas. Progressos contra a calcificação do PB utilizado largamente nas próteses biológicas, feitos a partir dos estudos de Braile et al. [7], em 1983, no Brasil, estimularam o seu emprego como material de suporte. Em 1987, Gomes [8] relatou cirurgias que preservavam as estruturas de suporte do complexo papilar anterior com o cruzamento subvalvar de cordoalhas. Também Gomes et al. [9], em 1990, reportaram a técnica de preservação do aparelho subvalvar, com a interposição homolateral de segmento de PB preservado em glutaraldeído (Figura 1B), para se manter a conexão entre os músculos papilares e o anel valvar mitral. Foi evidenciado que esta reconstrução se faz necessária, em conjunto com a preservação da continuidade ânulo-ventricular, principalmente quando as estruturas subvalvares estão comprometidas. Posteriormente, Gomes et al. [10], apresentaram uma nova concepção para incrementar o suporte estrutural, com o cruzamento das cordas tendíneas, obtendo resultados satisfatórios (Figura 1C).

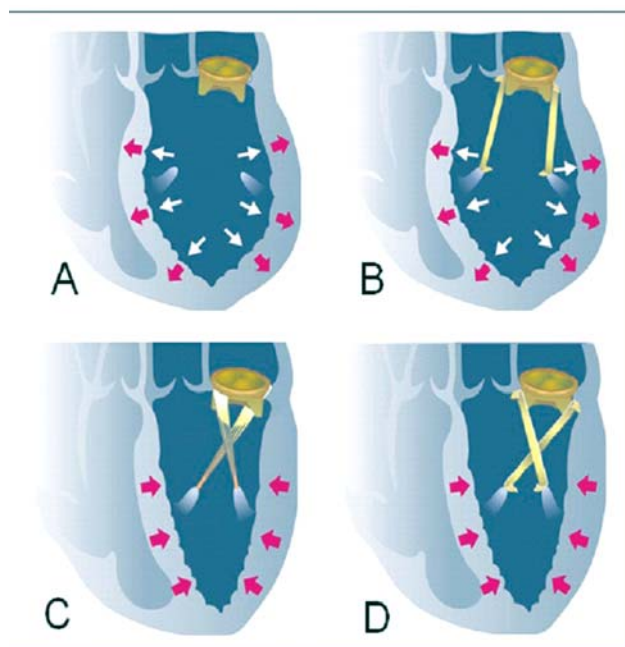


Fig. 1 - (A) Remodelamento patológico do VE pós retirada do ASV; (B) dinâmica funcional do ASV com enxerto de PB em paralelo; (C) papilopexia cruzada com ASV nativo; (D) papilopexia cruzada com fitas de PB

O presente relato objetiva, com base nas pesquisas acima relatadas, descrever procedimento de remodelamento ventricular esquerdo subvalvar mitral, substituindo as cordas tendíneas por enxerto (fita de PB) interposto de forma cruzada (Figura 1D) entre o anel valvar mitral e os músculos papilares na impossibilidade de utilização do ASV nativo. Optou-se pelo uso do pericárdio bovino tratado em glutaraldeído a 0,5%, considerando-se o fato notório de sua ampla utilização em cirurgia cardiovascular [11], inclusive como o material mais empregado nas próteses valvares biológicas, podendo-se admitir para a fita utilizada na papilopexia cruzada a mesma vida útil de seu uso em outras aplicações cardiovasculares.

RELATO DO CASO

Paciente de 52 anos, do gênero feminino, foi internada no Centro Integrado de Assistência à Saúde (CIAS - Unimed - Vitória - ES), no dia 16 de setembro de 2007, com diagnóstico clínico, ecocardiográfico e cinecoronariográfico de dupla lesão valvar reumática mitral e aórtica. Na valva mitral, predominava estenose grave e, na valva aórtica, insuficiência leve. A avaliação ecocardiográfica mostrou diâmetro do átrio esquerdo (AE)= 44 mm, diâmetro diastólico do ventrículo esquerdo (DDVE)= 47 mm, diâmetro sistólico do ventrículo esquerdo (DSVE)= 28 mm, fração de ejeção (FE)= 71%, volume diastólico final do ventrículo esquerdo (VDFVE)= 100 ml e volume sistólico final do ventrículo esquerdo (VSFVE)= 29 ml.

A indicação clínica preconizava troca valvar mitral. Sabendo-se da evolução da insuficiência valvar aórtica, com sobrecarga progressiva de volume e pressão no ventrículo esquerdo (VE), que caracteriza sua futura dilatação, recomendou-se a preservação do ASV.

A paciente foi submetida à cirurgia no dia 17 de setembro de 2007, com esternotomia mediana, instalação de circuito extracorpóreo em normotermia e pinçamento aórtico com proteção cardioplégica sanguínea normotérmica anterógrada intermitente.

Após atriectomia esquerda, a visualização da valva mitral confirmou o diagnóstico clínico. Na inspeção cirúrgica, constatou-se acentuada calcificação dos folhetos valvares e encurtamento do aparelho subvalvar, atestando a necessidade de retirada total dos folhetos [Figura 2A] e das cordas tendíneas. Em consequência, a fixação do aparelho subvalvar nativo junto ao anel mitral não foi possível devido ao intenso envolvimento reumático.

Como tática cirúrgica imediata para troca valvar mitral com preservação funcional subvalvar, optou-se pela interposição de dois segmentos de PB (fitas), de 5 mm de largura, como substitutos das cordas tendíneas [Figura 2B]. A extremidade distal dos enxertos foi afixada no topo de cada músculo papilar, em sua porção fibrótica, por três

pontos com fio de polipropileno 4.0 ancorados com almofada de Teflon, na transição entre o plano muscular e as cordas tendíneas espessadas. Apoiado no artigo de Gomes et al. [10], publicado em 2005, que preconiza papilopexia cruzada utilizando o aparelho subvalvar nativo, optou-se pela fixação das extremidades proximais do PB, de forma cruzada ao anel mitral. As fixações proximais situaram-se próximas às regiões das comissuras da valva nativa retirada [Figura 2C]. A seguir, implantou-se a prótese mitral biológica bovina com pontos separados em “U”, ancorados por almofada, seguindo a técnica convencional [Figura 2D].

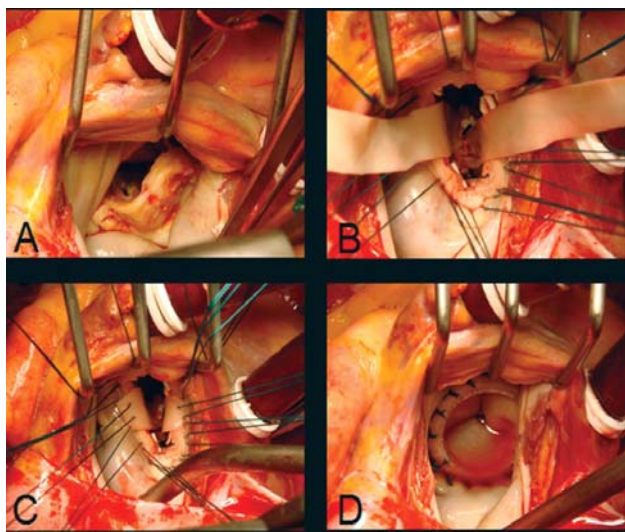


Fig. 2 – (A) Intensa calcificação da valva mitral; (B) fitas de PB cruzadas afixadas ao topo dos músculos papilares; (C) Fixação das fitas de PB ao anel mitral; (D) Prótese mitral implantada

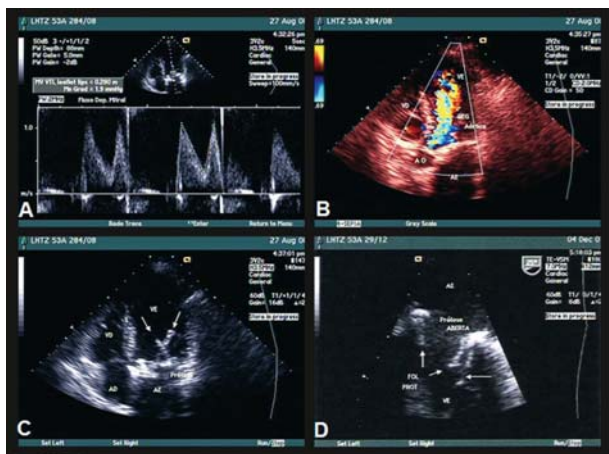


Fig. 3 – (A) Prótese mitral com gradiente normal; (B) regurgitação valvar aórtica leve; (C) cruzamento dos enxertos subvalvar (D) abertura normal da prótese mitral

O paciente evoluiu sem complicações no pós-operatório imediato e hospitalar, recebendo alta no sexto dia de internação. Estudo ecocardiográfico realizado 11 meses após a cirurgia, mostrou AE= 35,6 mm, DDVE= 47,3 mm, DSVE= 26,8 mm, VDFVE= 103 ml, VSFVE= 26,7 ml e FE= 74%, com bioprótese mitral normofuncionante, gradiente médio de pressão igual a 1,9 mmHg e área mitral de 2,47 cm². A função ventricular esquerda se mostrou preservada sem interferência na dinâmica da prótese valvar mitral. Não houve obstrução de fluxo no VE decorrente do cruzamento dos enxertos subvalvares [Figuras 3A-3D].

No seguimento pós-operatório de um ano, o paciente encontra-se assintomático em classe funcional NYHA I.

DISCUSSÃO

Evidências científicas correntes sugerem que a operação reconstrutora (plastia) da valva mitral é superior a sua substituição, conforme meta-análise recentemente publicada [12]. Nos casos onde a substituição é indicada, a preservação do ASV mantém a função ventricular esquerda e, deste modo, aumenta a sobrevida. A plastia nem sempre é exequível ou realizada com sucesso, particularmente em crianças com doença mitral reumática e nas valvas gravemente comprometidas por calcificação e distorção fibrótica.

Tais pacientes necessitam de troca valvar. Nestes casos, a sobrevida pode ser aumentada pela preservação do ASV nativo, evitando-se o remodelamento patológico do VE [Figura 1A]. Na impossibilidade do uso do ASV nativo, o implante de enxertos para substituição de cordas tendíneas pode ser empregado. Até então, estas técnicas não vêm sendo empregadas rotineiramente, a despeito de estudos mostrando melhores resultados com plastias e nos implantes de próteses com preservação do ASV. Seus verdadeiros valores estiveram obscurecidos pelo limitado número de estudos comparativos. Recentemente, uma meta-análise confirmou as evidências da superioridade das plastias em relação às trocas mitrais.

As principais alterações anatomopatológicas da valva mitral são decorrentes da doença reumática e da degeneração fibroelástica, que interferem na dinâmica do aparelho valvar mitral. As cúspides podem estar excessivamente retraídas ou redundantes e as cordas tendíneas, por sua vez, podem apresentar-se retraídas, alongadas ou rotas. A fusão comissural, com ou sem calcificações, pode estar associada em alguns casos. Nos casos onde o comprometimento valvar torna a correção por plastia inviável, devido ao alto grau de acometimento do tecido, indica-se troca com preservação do ASV. O politetrafluoretileno (PTFE) também pode ser usado para substituição de cordalhas rotas com índices de reoperação de 94,3% e 81% respectivamente para cinco e dez anos, validando a proposta de seu uso como preconizado por David et al. [13], em 1991.

O pioneirismo no emprego de fitas de PB para substituição de cordas tendíneas, com bons resultados, foi de Frater et al. [6], em 1983.

A aceitação do uso de PB fixado em glutaraldeído para manter-se a interação entre o ventrículo e o anel valvar mitral, no presente relato de caso, deve-se ao seu largo emprego no meio médico para confecção de biopróteses, correção de cardiopatias congênitas, reconstrução de paredes ventriculares e grandes vasos, com baixos índices de ruptura e calcificação em longo prazo. O PB fixado em glutaraldeído a 5%, submetido ao tratamento anticalcificante com ácido glutâmico em pH alcalino, melhora suas propriedades mecânicas e minimiza a calcificação [11].

Gomes et al. [10], de forma bem clara, comentam que, ao se analisar o potencial para remodelamento ventricular negativo pós-operatório, a papilopexia cruzada [Figura 1C] oferece suporte geométrico otimizado, reduzindo o deslocamento pendular das bases de cada músculo papilar e das paredes ventriculares correspondentes. No coração normal, no final da diástole, o aparelho subvalvar serve como limitador da esfericidade ventricular. No início da contração isovolumétrica, as cúspides da valva mitral se fecham, fazendo com que as cordas tendíneas fiquem tracionadas em seu máximo, permitindo o perfeito acoplamento das cúspides mitral. Este movimento faz com que os músculos papilares experimentem um deslocamento no sentido radial, para dentro da cavidade ventricular esquerda. Quando a resultante das forças consideradas como eixo se desloca de sua posição natural oblíqua para ficar paralela à parede lateral do ventrículo [Figura 1B], sem angulação, perde-se o efeito auxiliar de contensão (diástole) ou de tração (sístole) exercido pelo conjunto estrutural subvalvar, o qual age na proteção contra a esfericidade excessiva, além de auxiliar a contração do ventrículo.

Respeitadas as limitações inerentes à raridade do presente relato, pode-se confirmar que o procedimento de papilopexia cruzada é tecnicamente realizável com sucesso também com o emprego de segmentos de pericárdio bovino [Figura 1D]. Sobressai também no presente caso a constatação do estudo ecocardiográfico, demonstrando que o cruzamento da estrutura papilar com enxerto de PB não interferiu na dinâmica funcional da prótese valvar implantada.

REFERÊNCIAS

1. Hansen DE, Cahill PD, DeCampli WM, Harrison DC, Derby GC, Mitchell RS, et al. Valvular-ventricular interaction: importance of the mitral apparatus in canine left ventricular systolic performance. *Circulation*. 1986;73(6):1310-20.
2. Yun KL, Niczyporuk MA, Sarris GE, Fann JI, Miller DC. Importance of mitral subvalvular apparatus in terms of cardiac energetics and systolic mechanics in the ejecting canine heart. *J Clin Invest*. 1991;87(1):247-54.
3. Yun KL, Sintek CF, Miller DC, Pfeffer TA, Kochamba GS, Khonsari S, et al. Randomized trial comparing partial versus complete chordal-sparing mitral valve replacement: effects on left ventricular volume and function. *J Thorac Cardiovasc Surg*. 2002;123(4):707-14.
4. Lillehei CW, Levy MJ, Bonnabeau RC Jr. Mitral valve replacement with preservation of papillary muscles and chordae tendineae. *J Thorac Cardiovasc Surg*. 1964;47(4):532-43.
5. Deloche A, Jebara VA, Relland JY, Chauvaud S, Fabiani JN, Perier P, et al. Valve repair with Carpentier techniques. The second decade. *J Thorac Cardiovasc Surg*. 1990;99(6):990-1001.
6. Frater RW, Gabbay S, Shore D, Factor S, Strom J. Reproducible replacement of elongated or ruptured mitral valve chordae. *Ann Thorac Surg*. 1983;35(1):14-28.
7. Braile DM, Bilaqui A, Ardito RV, Angeloni MA, Garzon AS, Greco OT, et al. Alargamento da raiz da aorta com "patch" de pericárdio bovino preservado pelo glutaraldeído. *Arq Bras Cardiol*. 1983;41(4):289-96.
8. Gomes OM. Papilopexia para prevenção da degeneração miocárdica após substituição mitral. *Arq Bras Cardiol*. 1987;49(supl. 1):165.
9. Gomes OM, Pitchon M, Barros MVL, Caetano MC, Oliveira NA, Gomes ES. Utilização de corda tendínea de pericárdio bovino em cirurgia da valva mitral. *Coração*. 1990;2(2):20-2.
10. Gomes OM, Gomes ES, Santana Filho GP, Pontes JCDV, Benfatti RA. Nova abordagem técnica para papilopexia cruzada em operação de substituição valvar mitral: resultados imediatos. *Rev Bras Cir Cardiovasc*. 2005;20(3):340-5.
11. Leal JC, Gregori Jr F, Galina LE, Thevenard RS, Braile DM. Avaliação ecocardiográfica em pacientes submetidos à substituição de cordas tendíneas rotas. *Rev Bras Cir Cardiovasc*. 2007; 22(2): 184-191.
12. Shuhaiber J, Anderson RJ. Meta-analysis of clinical outcomes following surgical mitral valve repair or replacement. *Eur J Cardiothorac Surg*. 2007;31(2):267-75.
13. David T, Bos J, Rakowski H. Mitral valve repair by replacement of chordae tendineae with polytetrafluoroethylene sutures. *J Thorac Cardiovasc Surg*. 1991;101(3):495-501.