

# Mixoma em ventrículo direito e valva tricúspide

## *Right ventricle and tricuspid valve myxoma*

Ulisses Alexandre CROTI, Domingo Marcolino BRAILE, Antônio Soares SOUZA, Patrícia Maluf CURY

RBCCV 44205-966

### DADOS CLÍNICOS

Adolescente com 15 anos, 47,3kg, sexo feminino, branca, natural de Anhumas, SP. Há um ano iniciou quadro de cansaço e taquipnéia aos moderados esforços, seguido de cianose labial e de extremidades, a qual melhorava com repouso. Encaminhada ao cardiologista na cidade de origem, foi diagnosticada massa em ventrículo direito e orientado uso de ácido acetilsalicílico. Em nosso Serviço, apresentava-se em bom estado geral, eupneica e acianótica ao repouso, hidratada, corada. Ausculta cardíaca e pulmonar normais, abdome sem alterações e pulsos palpáveis e simétricos nos quatro membros.

### ELETROCARDIOGRAMA

Ritmo sinusal, frequência 88 bat/mim, SÂP +60°, SÂQRS + 90°, QTc 0,42s. Intervalo PR e demais segmentos dentro dos valores de normalidade. Distúrbio de condução elétrica pelo ramo direito evidenciado pelo padrão RSR' em V1.

### RADIOGRAMA, TOMOGRAFIA COMPUTADORIZADA E RESSONÂNCIA NUCLEAR MAGNÉTICA

*Situs solitus* visceral em levocardia. Área cardíaca dentro dos limites de normalidade, transparência dos campos pleuro-pulmonares normais e cúpulas diafragmáticas livres. A tomografia computadorizada de alta resolução, após infusão de contraste, demonstrou imagem hipodensa no ventrículo direito (VD) e ausência de linfonodomegalia mediastinal e hilar (Figura 1).

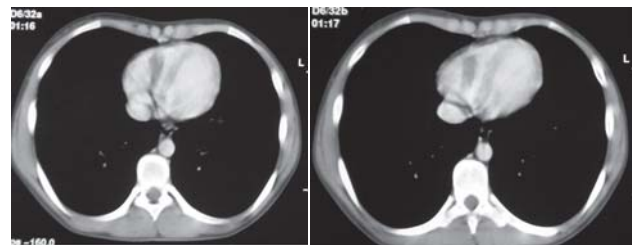


Fig. 1 – Tomografia computadorizada do tórax após contraste endovenoso – Imagem hipodensa em topografia do átrio direito

1. Serviço de Cirurgia Cardiovascular Pediátrica de São José do Rio Preto – Hospital de Base – Faculdade de Medicina de São José do Rio Preto, SP, Brasil.

Endereço para correspondência: Ulisses Alexandre Croti  
Hospital de Base – FAMERP – Avenida Brigadeiro Faria Lima, 5544.  
CEP 15090-000 – São José do Rio Preto – SP - Brasil  
Fone (Fax): 55 - 17 - 3201 5025 / 3222 6450 / 9772 6560  
E-mail: uacroti@uol.com.br

Artigo recebido em 28 de fevereiro de 2008  
Artigo aprovado em 10 de abril de 2008

Na ressonância nuclear magnética, pôde-se observar lesão grosseiramente ovalar, com sinal semelhante ao músculo cardíaco na ponderação T2, localizada no interior do VD, medindo 50x40mm no seu maior eixo (Figura 2).

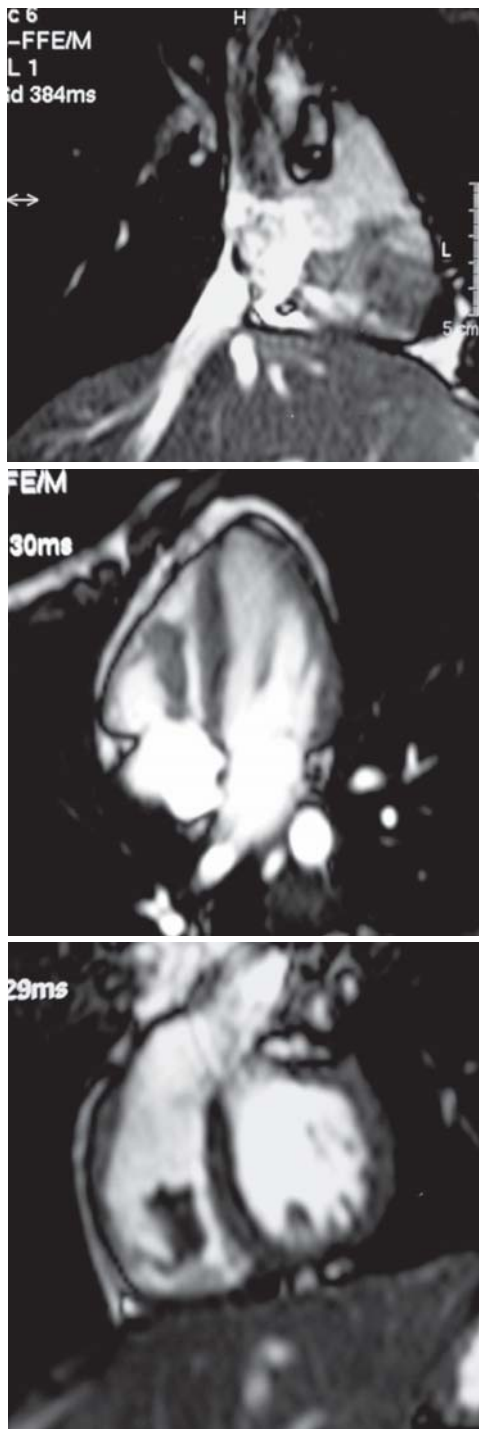


Fig. 2 – Ressonância nuclear magnética – Sequências ponderadas em T2 – Imagem com intensidade de sinal semelhante ao músculo cardíaco no ventrículo direito

#### ECOCARDIOGRAMA

*Situs solitus* em levocardia. Conexões venoatrial, atrioventricular e ventrículo-arterial concordantes. Presença de massa pediculada, pouco móvel em ventrículo direito, justapondo-se ao folheto septal da valva tricúspide, medindo aproximadamente 30x10mm, sem restrição ao enchimento do VD e com regurgitação valvar tricúspide discreta.

#### DIAGNÓSTICO

Os mixomas totalizam a metade de todos os tumores cardíacos. Geralmente são esporádicos, mas podem estar associados a síndromes autossômicas dominantes familiares. A grande maioria acomete o átrio esquerdo, porém podem estar presentes em outros locais [1]. O diagnóstico diferencial se faz principalmente com rabiomioma.

O ecocardiograma foi o padrão-ouro para o diagnóstico, porém, por se tratar de tumoração em localização não habitual, foram realizados outros exames complementares com o intuito de obter o maior número de informações possíveis como subsídio para o tratamento cirúrgico. O diagnóstico final só pôde ser confirmado pelo exame anatomopatológico após a operação (Figura 3).

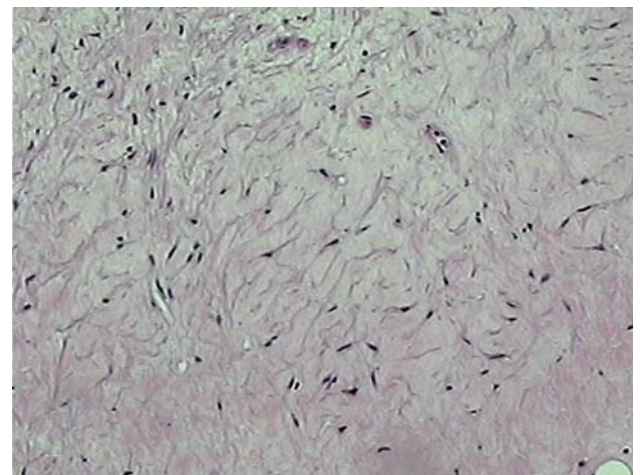


Fig. 3 – Neoplasia mesenquimal de baixo grau com estroma de aspecto mixóide e células fusiformes sem atípicas. Hematoxilina eosina (HE), 100X

#### OPERAÇÃO

Toracotomia transesternal mediana, instalação do circuito de circulação extracorpórea convencional com utilização de cânulas em veias cavas e aorta. Hipotermia a 32°C, cardioplegia sanguínea hipotérmica, anterógrada e intermitente. Após

abertura do átrio direito, encontrada grande massa com aspecto macroscópico fibroso, envolvendo parcialmente as cúspides anterior e septal. A cúspide posterior estava totalmente aderida ao tumor (Figura 4).

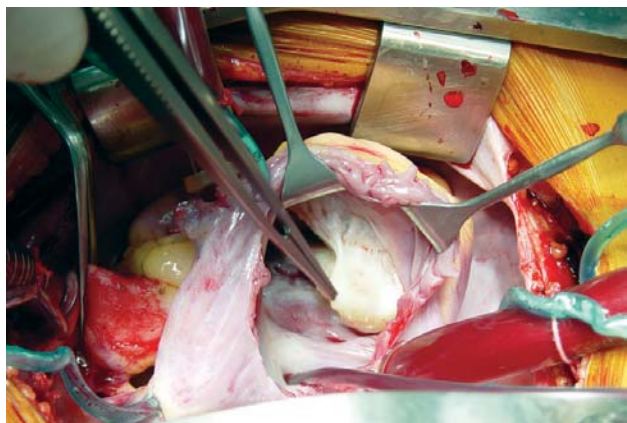


Fig. 4 – Aspecto intra-operatório do tumor aderido ao ventrículo direito e totalmente à cúspide posterior da valva tricúspide

Realizada ampla ressecção, preservando-se os músculos papilares e a parede livre do VD. A valva tricúspide necessitou plastia para correção e funcionalidade adequada. O tempo de perfusão foi de 83 minutos e de isquemia miocárdica, 67 minutos.

A paciente recebeu alta hospitalar no 6º dia, em uso de furosemida e captopril, devido à hipertensão arterial leve apresentada no pós-operatório. Três anos após a operação, nota-se ao ecocardiograma ausência de massa em VD e discreta regurgitação valvar tricúspide. A paciente está assintomática e sem uso de medicações.

#### REFERÊNCIA

1. Bossert T, Gummert JF, Battellini R, Richter M, Barten M, Walther T, et al. Surgical experience with 77 primary cardiac tumors. *Interact Cardiovasc Thorac Surg.* 2005;4(4):311-5.