

Caso 8/2007

Conexão anômala parcial de veias pulmonares em átrio direito com ausência de comunicação interatrial

Partial anomalous pulmonary venous connection into the right atrium with absence of interatrial communication

Ulisses Alexandre CROTI¹, Domingo Marcolino BRAILE¹, Sírio HASSEM SOBRINHO¹, Carlos Henrique DE MARCHI¹

RBCCV 44205-939

DADOS CLÍNICOS

Criança com 2 anos e 5 meses, 12,3 kg, sexo feminino, natural de Vitória, ES. Apresentava, desde os 6 meses, sopro cardíaco detectado em exame clínico, porém sem sintomas e sem uso de medicações. BEG, corada, hidratada, eupneica aos mínimos e médios esforços. Tórax simétrico, *ictus cordis* palpável no 4º espaço intercostal esquerdo. Ritmo cardíaco regular em dois tempos, bulhas normofonéticas com sopro ejetivo +/6+ em borda esternal esquerda e desdobramento fixo de segunda bulha. Ausculta pulmonar normal. Abdome com fígado a 2 cm do rebordo costal direito, ruídos hidroaéreos presentes. Membros superiores e inferiores com pulsos e pressões normais para a idade. A oximetria de pulso era de 98% em ar ambiente.

ELETROCARDIOGRAMA

Ritmo sinusal, frequência de 150 bpm. SÂP +60°, intervalo PR 0,16 s, QTc 0,32s, QRS 0,08s, com eixo indeterminado. Sinais de sobrecarga ventricular direita.

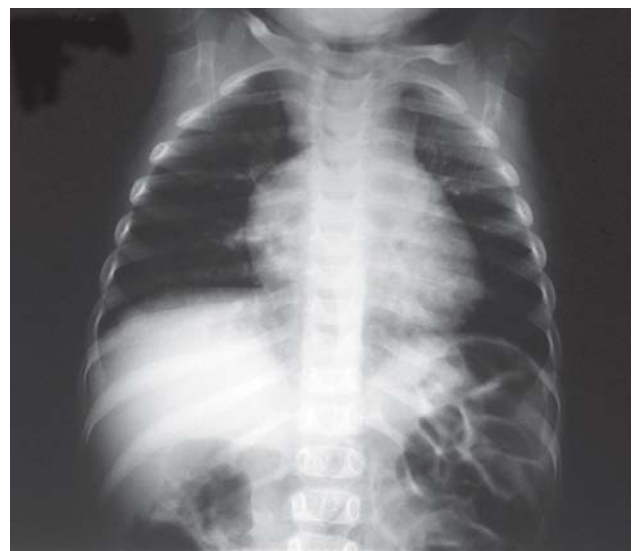

Fig. 1 – Radiografia de tórax com aumento de área cardíaca à custa de átrio direito

1. Serviço de Cirurgia Cardiovascular Pediátrica de São José do Rio Preto – Hospital de Base – Faculdade de Medicina de São José do Rio Preto, SP.

Endereço para correspondência: Ulisses Alexandre Croti
Hospital de Base – FAMERP – Avenida Brigadeiro Faria Lima, 5544.
CEP 15090-000 – São José do Rio Preto – SP
Fone (Fax): 17 - 3201 5025 / 3222 6450 / 9772 6560
E-mail: uacroti@uol.com.br

Artigo recebido em 15 de outubro de 2007
Artigo aprovado em 22 de novembro de 2007

RADIOGRAMA

Situs solitus visceral, índice cardiotorácico de 0.54 com discreto aumento da silhueta cardíaca à direita, que sugere aumento do átrio direito. Discreta proeminência da trama vascular pulmonar e cúpulas diafragmáticas livres (Figura 1).

ECOCARDIOGRAMA

Conexão anômala parcial de veias pulmonares com veias pulmonares direitas drenando no átrio direito e esquerdas normalmente no átrio esquerdo. Persistência do canal arterial visualizado apenas ao *Doppler*. Diâmetros de aorta 14 mm, átrio esquerdo 20 mm, diastólico de ventrículo direito 20 mm. Pressão sistólica de ventrículo direito de 33 mmHg. Fração de ejeção de 77,4% e “D de 0,44.

DIAGNÓSTICO

O achado de sopro cardíaco em criança assintomática nos leva a pensar nas cardiopatias congênitas sem ou com discreta repercussão hemodinâmica. Neste caso, as características do sopro, achados eletrocardiográficos e radiológicos sugerem o diagnóstico de comunicação interatrial e, como diagnóstico diferencial, a presença de conexão anômala de veias pulmonares deve ser lembrada.

OPERAÇÃO

Esternotomia mediana longitudinal, instalação de circulação extracorpórea com introdução de cânulas na aorta, veias cava superior e inferior, como de rotina. Iniciada a perfusão, ligada a persistência do canal arterial com dois fios de polipropileno 5-0 nas extremidades aórtica e pulmonar. Abertura do átrio direito com incisão longitudinal, paralelo ao sulco atrioventricular, encontrados os três orifícios das veias pulmonares direitas conectadas diretamente ao átrio direito, próximo à veia cava inferior, septo interatrial íntegro em disposição espacial não habitual com relação aos orifícios das veias pulmonares (Figura 2). Não havia delimitações claras entre os átrios. Ressecado o septo interatrial e redirecionado o fluxo das veias pulmonares para o átrio esquerdo com grande placa de pericárdio bovino (Figura 3), com intuito de permitir maior capacidade de volume ao átrio esquerdo e diminuir o risco de edema agudo de pulmão no pós-operatório [1]. Como havia o risco da necessidade de parada circulatória total, a paciente foi submetida a hipotermia a 28°C, com tempo de isquemia miocárdica de 29 minutos e perfusão de 60 minutos. A paciente evoluiu sem intercorrências, recebendo alta hospitalar no sexto dia, sem medicações e com ecocardiograma normal.

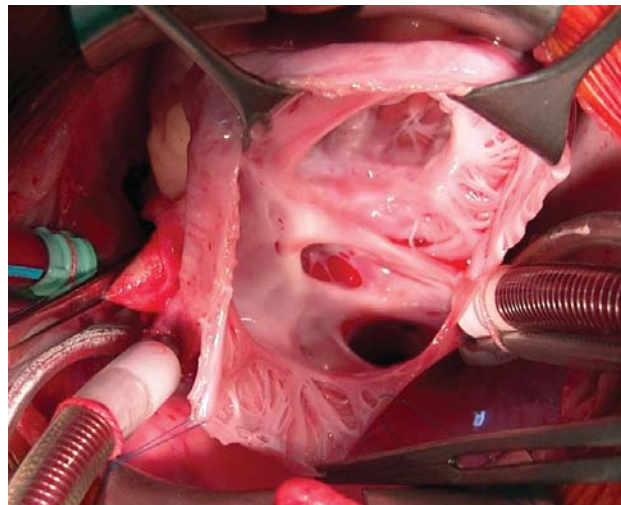


Fig. 2 – Aspecto intra-operatório com átrio direito aberto longitudinalmente, septo interatrial íntegro e veias pulmonares direitas conectadas ao átrio direito

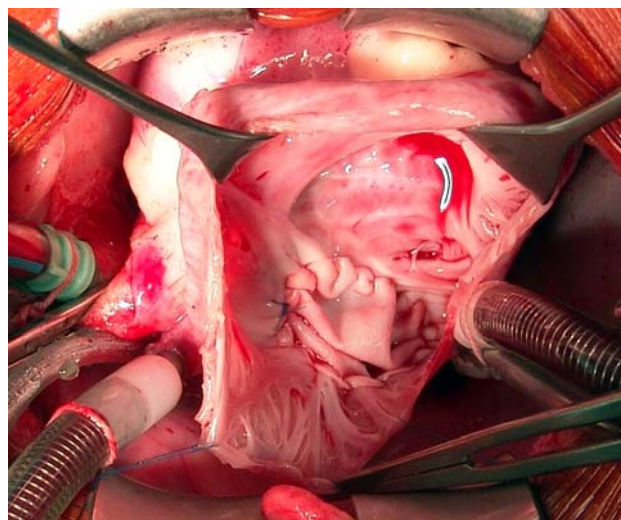


Fig. 3 – Placa de pericárdio bovino redirecionando o fluxo das veias pulmonares direitas após ressecção da lâmina da fossa oval

REFERÊNCIA

1. Ibrahim M, Burwash IG, Morton B, Brais M. Direct drainage of the right pulmonary veins into the coronary sinus with intact interatrial septum: a case report. *Can J Cardiol*. 2001;17(7):807-9.