

# Tratamento cirúrgico da insuficiência mitral em crianças: dez anos de técnicas reparadoras

Francisco GREGORI Jr.\*, Samuel S. SILVA\*\*, Osney MOURE\*\*\*, Roberto TAKEDA\*\*\*\*, Luciano FAÇANHA\*\*\*, Icanor RIBEIRO\*\*\*, Luiz GÓIS\*\*\*\*, José SIQUEIRA\*, Thelma F. GREGORI\*\*\*\*, Ascêncio G. LOPES\*\*\*\*, Pedro KRELING\*\*, Luiz C. MIGUITA\*\*\*\*, Celso CORDEIRO\*\*\*\*

RBCCV 44205-94

GREGORI Jr., F.; SILVA, S. S.; MOURE, O.; TAKEDA, R.; FAÇANHA, L.; RIBEIRO, I.; GÓIS, L.; SIQUEIRA, J.; GREGORI, T. F.; LOPES, A. G.; KRELING, P.; MIGUITA, L. C.; CORDEIRO, C. — Tratamento cirúrgico da insuficiência mitral em crianças: dez anos de técnicas reparadoras. *Rev. Bras. Cir. Cardiovasc.*, 4(3): 202-209, 1989.

**RESUMO:** Entre abril de 1979 e janeiro de 1989, de 71 pacientes com idade entre 4 e 16 anos (média 11,5) portadores de insuficiência mitral (IM), 53 (74,6%) foram submetidos a procedimentos plásticos do aparelho valvar mitral, dos quais 29 com menos de 12 anos. Todos apresentavam IM, 21 deles com estenose mitral associada (dupla lesão mitral — DLM). Em 21 (39,6%) pacientes, foi observada regurgitação tricúspide à cineventriculografia direita. A etiologia reumática foi predominante (42 casos, 79,2%). Todos os pacientes, exceto três situavam-se na classe funcional III e IV. Foram empregados anéis de Carpentier em 41 pacientes e, nos últimos 10, anéis abertos Gregori-IMC, associados a procedimentos plásticos sobre as cúspides e o aparelho subvalvar. Em dois pacientes, a plastia mitral foi realizada sem o emprego do anel protético. Não ocorreram óbitos hospitalares. Três (5,7%) pacientes foram reoperados para troca valvar, todos pertencentes ao grupo com estenose mitral associada quando 1 faleceu, sendo o único óbito tardio de toda a série (1,9%). Na avaliação clínica, com tempo pós-operatório médio de 5 anos (1 mês a 10 anos), 2 (3,8%) estavam sem seguimento, 43 (81,1%) na classe funcional I, 4 (7,5%) na classe funcional II e 4 (7,5%) na classe III. Dos três pacientes pertencentes à classe II no pós-operatório, todos evoluíram para a classe I. Dos 26 da classe III, 23 (88,5%) passaram para a classe I e 1 permaneceu na III. Dos 24 pacientes da classe IV, 15 (62,5%) passaram para a I, 4 passaram para a II, 3 passaram para a classe III e 2 sem seguimento. Vinte e dois pacientes (41,5%) encontravam-se sem sopros, 15 (28,3%) com sopro sistólico no foco mitral (SSFM) discreto (++++), 10 (18,9%) com SSFM moderado (++++), 4 (7,5%) com SSFM importante (++++), 2 (3,8%) sem seguimento. Dos 3 pacientes com IM pura, 30 (93,8%) estavam na classe I, 1 (3,1%) na classe II e 1 (3,1%) sem seguimento. Neste grupo, 16 (50%) pacientes encontravam-se sem sopros, 9 (28,1%) com SSFM discreto, 6 (18,9%) com SSFM moderado e 1 (3,1%) sem seguimento. Dos 21 pacientes com estenose mitral associada 13 (61,9%) situavam-se na classe funcional I, 4 (19%) na classe II, 3 (14,3%) na classe III e 1 (4,8%) sem seguimento. Neste grupo, 6 (28,6%) encontravam-se sem sopros, 6 (28,6%) com SSFM discreto, 4 (19%) com SSFM moderado, 4 (19%) com SSFM importante e 1 (4,8%) sem seguimento. O reestudo hemodinâmico foi realizado em média após dois anos (um mês a sete anos) em 32 pacientes (60,4%). Houve diminuição significativa da pressão sistólica em artéria pulmonar (55,4 - 41,9 P < 0,01), da pressão capilar pulmonar (26,0 - 19,6 P < 0,01) e do gradiente transvalvar mitral (9,6 - 5,7 P < 0,01), sendo que em apenas

Trabalho realizado na Faculdade de Medicina da Universidade de Londrina, no Hospital Evangélico e na Santa Casa de Londrina. Londrina, Pr, Brasil.

Apresentado ao 16º Congresso Nacional de Cirurgia Cardíaca. São Paulo, SP, 7 e 8 de abril e 1989.

\* Da Faculdade de Medicina da Universidade de Londrina, do Hospital Evangélico e da Santa Casa de Londrina.

\*\* Da Faculdade de Medicina da Universidade de Londrina e do Hospital Evangélico.

\*\*\* Do Hospital Evangélico.

\*\*\*\* Do Hospital Evangélico e da Santa Casa de Londrina.

\*\*\*\*\* Da Faculdade de Medicina da Universidade de Londrina.

Endereço para separatas: Francisco Gregori Jr. Av. Bandeirantes, 994. 86015 Londrina, PR.



6 (20%) este era superior a 7 mm/Hg (3 deles correspondem aos casos reoperados). Vinte e três (71,9%) pacientes apresentaram funcionalidade valvar bastante satisfatória, sendo 16 deles em regurgitação e 7 com regurgitação discreta; em 6 pacientes (18,8%), a regurgitação era moderada e em 3 (9,4%) havia regurgitação importante (casos reoperados). No grupo de pacientes com IM pura (17), em 14 (82,4%) a regurgitação era ausente ou discreta e em 3 (17,6%) era moderada. No grupo com DLM (15), em 9 (60%) a regurgitação era ausente ou discreta, em 3 (20%) era moderada e em 3 (20%), importante. Dos 2 pacientes sem anel protético, um não apresentou refluxo valvar mitral e outro, moderado. No grupo de pacientes com anel de Carpentier (22), 9 estavam sem refluxo valvar, 6 com refluxo discreto, 4 moderado e 3 importante. No grupo com anel Gregori-IMC (8), 6 não apresentavam refluxo mitral, 1 tinha refluxo discreto e 1, refluxo moderado.

DESCRITORES: valva mitral, cirurgia, crianças.

## INTRODUÇÃO

A incidência de complicações com o emprego de próteses valvares têm estimulado os cirurgiões a adotarem técnicas reparadoras para o tratamento cirúrgico da insuficiência mitral (IM).

Entretanto, técnicas de plicatura do anel ou, mesmo, anuloplastias isoladas não têm apresentado resultados satisfatórios<sup>2</sup>. A abordagem global das lesões da valva mitral proposta por vários autores<sup>1, 3, 4, 7, 9, 10</sup> propicia excelentes resultados pós-operatórios. Este fato é, marcadamente, importante quando se trata de pacientes jovens onde as lesões da valva mitral levam a manifestações clínicas precocemente e onde os resultados tardios com as substituições valvares são bastante satisfatórios. Estes fatos levaram-nos, a partir de 1979, a empregar as plásticas valvares em pacientes com insuficiência mitral, especialmente crianças. O objetivo deste estudo é avaliar os resultados pós-operatórios em pacientes com idade inferior a 16 anos submetidos a cirurgia reparadora da valva mitral insuficiente.

## CASUÍSTICA E MÉTODOS

De abril de 1979 a janeiro de 1989, 53 (74,6%), de 71 pacientes operados para tratamento cirúrgico da IM, puderam ter suas valvas reparadas por técnicas cirúrgicas conservadoras. Este índice de cirurgia reparadora aumentou para 86,2% (25 casos), se analisarmos apenas os casos operados nos últimos dois anos (29).

A idade variou de 4 a 16 anos, com média de 11,5 anos, sendo que 29 pacientes tinham idade inferior a 12 anos. Dezesete pacientes eram do sexo masculino e 36 do feminino.

O diagnóstico pré-operatório de IM pura foi confirmado em 3 pacientes e de dupla lesão mitral em 21. Em 21 pacientes (39,6%), foi observada regurgitação tricúspide à cineventriculografia direita, apesar de, clinicamente, o diagnóstico de insuficiência tricúspide ter sido confirmado em apenas 12. Dois pacientes apresentavam comunicação interatrial e dois, insuficiência aórtica asso-

ciada. Quarenta e dois pacientes (79,2%) tinham passado reumático positivo, ou o aspecto intra-operatório sugeria, fortemente, tratar-se de lesão mitral reumática, estando dois na fase ativa da doença. Em cinco pacientes, a etiologia era congênita, em um era de endocardite infecciosa e, no restante, (6) a etiologia era indeterminada. Três pacientes encontravam-se no estágio II da classificação de insuficiência cardíaca (NYHA), 26 no estágio III e 24 no estágio IV. Os pacientes no estágio II apresentavam importante aumento da área cardíaca no estudo radiográfico do tórax. Sopro sistólico no foco mitral + + / + + + + foi observado em cinco pacientes, + + + / + + + + em 24 + + + + / + + + + em 24. Todos foram submetidos a cateterismo cardíaco no pré-operatório e a cirurgia indicada foi baseada nestes resultados.

A cirurgia foi realizada com auxílio de circulação extra-corpórea (CEC) e hipotermia sistêmica moderada com anóxia intermitente do miocárdio. Exceto em dois pacientes em que se aplicou plicatura de Woole (WOOLER *et alii*<sup>13</sup>), as técnicas de plastia valvar mitral consistiram na anuloplastia com anel de Carpentier (CARPENTIER<sup>4</sup>) em 41 casos e com anel aberto Gregory-IMC (GREGORY Jr. *et alii*<sup>6</sup>) nos últimos 10 casos, acompanhados dos seguintes procedimentos<sup>4, 7</sup>: comissurotomia, papilotomia, encurtamento de cordas alongadas, secções de cordas retráteis, feitura de nova corda, transposição de cordas, fechamento de orifício na cúspide anterior e ressecções parciais da cúspide anterior e posterior. O tempo de circulação extracorpórea foi de 75 minutos (32-122) e anóxia do miocárdio de 42 (14-78). Dois pacientes tiveram defeito do septo interatrial fechado e dois tiveram a valva aórtica substituída por próteses mecânicas.

Todos os pacientes, exceto dois, foram reestudados clinicamente no pós-operatório, com tempo médio de 5 anos (1 mês a 10 anos). Trinta e dois pacientes (60,4%) foram reestudados hemodinamicamente, com tempo médio de pós-operatório de dois anos (1 mês a 7 anos).

Foi aplicada a curva atuarial de Kaplan-Mayer (SAUAIA<sup>11</sup>) para análise da sobrevida tardia dos pacientes e também dos pacientes livres de substituição valvar.



Foram realizadas análises comparativas dos dados pré e pós-operatórios da pressão sistólica em artéria pulmonar, pressão capilar pulmonar e gradiente transvalvar mitral (teste T de Student para amostras pareadas), além da avaliação da regurgitação valvar mitral pela cineventriculografia esquerda em oblíqua anterior direita.

## RESULTADOS

Não ocorreram óbitos hospitalares.

Três (5,7%) pacientes foram reoperados para troca valvar, todos pertencentes ao grupo com estenose mitral associada, quando um faleceu, sendo o único óbito tardio de toda a série (1,9%).

À alta hospitalar, no grupo de pacientes operados entre 1979 e 1983 (21), havia ausência de sopros em 4 (19%), sopro sistólico no foco mitral (SSFM) discreto em 9 (42,9%), SSFM moderado em 5 (23,8) e SSFM importante em 3 (14,3%). Nos pacientes operados entre 194 e 1989 (32), foi observada ausência de sopros em 18 (56,3%), SSFM discreto em 8 (25%), SSFM moderado em 5 (15,6%) e SSFM importante em 1 (3,1%).

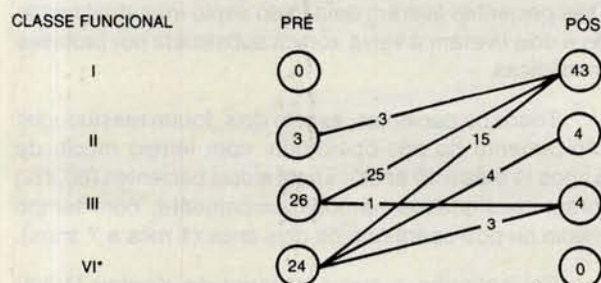
Na avaliação clínica tardia (Gráfico 1), 2 (3,8%) estavam sem seguimento, 43 (81,1%) estavam na classe funcional I, 4 (7,5%) na classe funcional II e 4 (7,5%) na classe III.

Dos três pacientes pertencentes à classe II no pré-operatório, todos evoluíram para a classe I. Dos 26 pacientes da classe III, 23 (88,5%) passaram para a classe I e 1 permaneceu na III. Dos 24 pacientes da classe IV, 15 (62,5%) passaram para a I, 4 para a II e 3 para a classe III.

Vinte e dois pacientes (41,5%) encontravam-se sem sopros, 15 (28,3%) com SSFM discreto (+/+ + + +), 10 (18,9%) com SSFM moderado (+ + / + + + +) e 4 (7,5%) com SSFM importante (+ + + / + + + +).

GRÁFICO 1

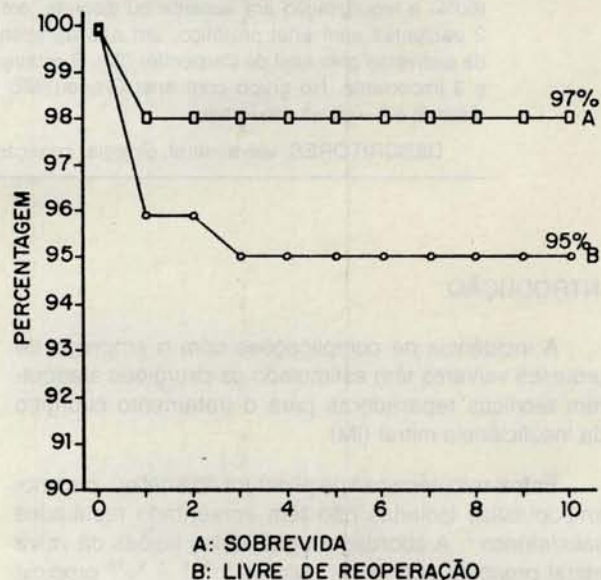
EVOLUÇÃO CLÍNICA PÓS-OPERATÓRIA DA CLASSE FUNCIONAL (NYHA)



\* — 2 sem seguimento.

GRÁFICO 2

ANÁLISE ATUARIAL DOS PACIENTES SUBMETIDOS A CIRURGIA REPARADORA, QUANTO A SOBREVIVÊNCIA E POSSIBILIDADE DE ESTAREM LIVRES DE REOPERAÇÃO PARA SUBSTITUIÇÃO VALVAR MITRAL, AOS DEZ ANOS DE PÓS-OPERATÓRIO



Dos trinta e dois pacientes com IM pura, 30 (93,8%) estavam na classe I, 1 (3,1%) na classe II e 1 (3,1%) sem seguimento. Neste grupo, 16 (50%) pacientes encontravam-se sem sopros, 9 (28,1) com SSFM discreto, 6 (18,9%) com SSFM moderado e 1 (3,1%) sem seguimento. Dos 21 pacientes com estenose mitral associada, 13 (61,9%) situavam-se na classe I, 4 (19%) na classe II, 3 (14,3%) na classe III e 1 (4,8%) sem seguimento. Neste grupo, 6 (28,6%) encontravam-se sem sopros, 6 (28,6%) com SSFM discreto, 4 (19%) com SSFM moderado, 4 (19%) com SSFM importante e 1 (4,8%) sem seguimento.

A curva atuarial <sup>11</sup> (Gráfico 2) mostrou probabilidade de sobrevivência dos pacientes aos 10 anos de 98% e de pacientes livres de reoperação para substituição valvar de 95%.

O reestudo hemodinâmico foi realizado em 32 pacientes (60,4%), sendo dois sem anel protético (tempo de seguimento 7 anos), 22 com anel de Carpentier (tempo de seguimento 2 anos e 6 meses) e oito com anel de Gregori-IMC (tempo de seguimento 3 meses).

Houve diminuição significativa da pressão sistólica em artéria pulmonar (55,4 — 41,9 P < 0,01), da pressão capilar pulmonar (26,0 — 19,6 P < 0,01) e do gradiente transvalvar mitral (9,6 — 5,7 P < 0,01), sendo que em apenas 6 (20%) este era superior a 7 mm/Hg (três deles correspondem aos casos reoperados). Gradiente transvalvar aórtico foi observado em dois casos com anel de Carpentier, nenhum superior a 20 mm/Hg.



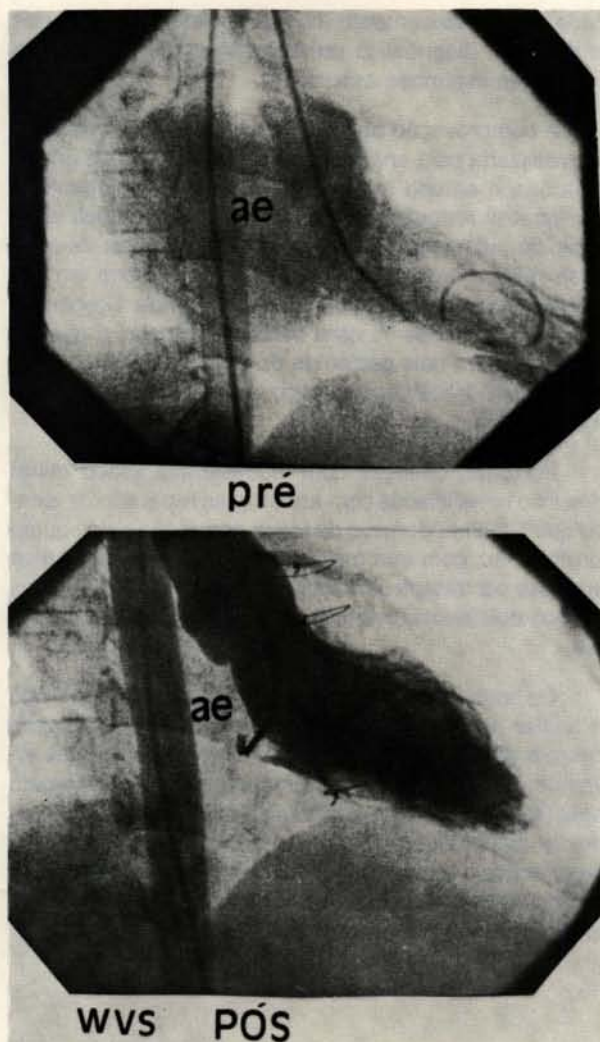


Fig. 1 — Cineventriculografia esquerda pré e pós-operatória em posição oblíqua anterior direita de um paciente de oito anos de idade submetido a plástica valvar mitral com interposição de anel de Gregori-IMC. Notar ausência de refluxo mitral de contraste no pós-operatório.

Vinte e três (71,9%) pacientes apresentavam funcionalidade valvar bastante satisfatória (Figura 1), sendo 16 deles sem regurgitação e sete com regurgitação discreta; em seis pacientes (18,8%) a regurgitação era moderada e em três era importante (casos reoperados). No grupo de pacientes com IM pura (17), em 14 (82,4%) a regurgitação estava ausente ou discreta e em 3 (17,6%), moderada. No grupo com DLM (15), em nove (60%) a regurgitação estava ausente ou discreta, em três (20%) era moderada e em três (20%) era importante.

Dos pacientes sem anel protético, um não apresentou refluxo valvar mitral e outro apresentou refluxo moderado. No grupo de pacientes com anel de Carpentier, nove estavam sem refluxo valvar, seis estavam com refluxo discreto, em quatro o refluxo era moderado e

em três era importante. No grupo com anel Gregori-IMC, seis não apresentavam refluxo mitral, um apresentava refluxo discreto e um, refluxo moderado (paciente na fase ativa da doença reumática).

## CONCLUSÕES

- 1) Uma alta percentagem de crianças com valva mitral insuficiente pode ser tratada com cirurgia reparadora.
- 2) As cirurgias podem ser realizadas com baixa mortalidade hospitalar,
- 3) A ausculta pós-operatória imediata foi melhor nos pacientes operados nos últimos cinco anos (1984-1989) em comparação com os do período anterior (1973-1983).
- 4) O índice de reoperação é bastante aceitável no pós-operatório tardio.
- 5) As evoluções clínicas e hemodinâmicas tardias são satisfatórias.
- 6) Melhores resultados são observados no grupo de pacientes com classe funcional pré-operatória II e III.
- 7) A evolução é melhor no grupo de pacientes com insuficiência mitral sem estenose associada.

## COMENTÁRIOS

Em nosso meio, as lesões da valva mitral têm sido, mais freqüentemente, secundárias à febre reumática, principalmente em crianças e jovens onde a degeneração mixomatosa e as disfunções do músculo papilar isquêmico são, praticamente, ausentes.

Durante o surto da doença, não somente as valvas são acometidas, mas também o miocárdio, sendo a sua função contrátil comprometida não apenas pelas alterações hemodinâmicas secundárias à disfunção da valva mitral, como também pelo processo inflamatório que atinge as fibras musculares cardíacas. Esta combinação de fatores pode levar à deterioração da função cardíaca, culminando em grande cardiomegalias. O tratamento cirúrgico dos pacientes com insuficiência mitral, qualquer que seja sua etiologia, resolve o problema hemodinâmico, aliviando a sobrecarga imposta ao miocárdio, porém, se este tratamento não se fizer em tempo adequado, as lesões do miocárdio podem se tornar definitivas, sendo os resultados tardios bastante sombrios, fato mais comumente observado em crianças.

A cirurgia mais freqüentemente adotada nestes casos tem sido substituição do aparelho valvar mitral por válvulas artificiais.

As complicações fartamente relatadas após o emprego das próteses artificiais em posição mitral, mais intensas em crianças e jovens, têm levado os cirurgiões



a postergarem a cirurgia até que o quadro clínico exija, com grandes aumentos da área cardíaca e que, se por um lado este é um mau fato, por outro facilita o ato operatório, permitindo a implantação de substitutos valvares maiores.

As cirurgias reparadoras da valva mitral ganharam destaque e mostraram a superioridade de seus resultados em relação ao das trocas valvares somente após o aparecimento das técnicas propostas por CARPENTIER<sup>4</sup>. Lesões valvares puderam ser corrigidas tornando as valvas competentes sem limitar o movimento de seus folhetos, não levando, portanto, à estenose. Pacientes de idade mais baixa puderam ser beneficiados com estas técnicas e a cirurgia, mais precocemente indicada. Na nossa casuística, mais de cinquenta por cento dos pacientes tinham idade inferior a 12 anos.

Apesar de serem cirurgias mais trabalhosas, os resultados imediatos e tardios justificam sua aplicação. A maioria dos Serviços<sup>1, 3, 5, 10</sup> que adotam os procedimentos reparadores tem obtido mortalidade hospitalar bastante satisfatória, inferior à das trocas valvares, fato observado, também, neste estudo, já que não tivemos óbitos imediatos.

A incidência de reoperação tardia para substituição valvar, descrita na literatura mundial<sup>1, 5, 10</sup>, é bastante aceitável e os nossos resultados foram semelhantes (5,7%). Mais de oitenta por cento dos nossos pacientes encontravam-se no pós-operatório em classe funcional I e com ausculta mitral satisfatória, sendo os melhores resultados observados nos pacientes com cirurgia reali-

zada mais precocemente (classe funcional II e III) e nos casos com diagnóstico pré-operatório de insuficiência mitral sem estenose associada.

A comprovação objetiva dos achados clínicos pôde ser realizada pela análise de cineventriculografia pós-operatória e estudo manométrico, quando foi observada significativa redução das pressões em artéria pulmonar e capilar pulmonar sem aparecimento de sinais de estenose mitral. Gradientes transvalvares aórticos em pacientes submetidos a implante de anel de Carpentier têm sido descritos<sup>12</sup>, com baixa incidência, o que foi observado em dois pacientes de nosso estudo. Nestes, o gradiente transvalvar aórtico obtido não foi superior a 20 mm/Hg.

Portanto, crianças com insuficiência valvar mitral têm sido beneficiadas com as cirurgias reparadoras, sendo que o melhor domínio da tática operatória pela equipe cirúrgica fez com que maior percentagem de pacientes pudesse ser tratada com técnicas reparadoras (86% nos últimos dois anos), evitando, assim, substituições valvares.

Os bons resultados de nossa casuística levaram-nos a adotar as técnicas reparadoras da valva mitral como cirurgia de excelência, principalmente em pacientes jovens e crianças. Temos empregado a anuloplastia com anel Gregori-IMC em substituição ao anel de Carpentier, desde outubro de 1987, pelas vantagens de se poder atuar sobre o aparelho subvalvar após sua implantação e por permitir o crescimento normal do anel mitral quando empregado em crianças.

RBCCV 44205-94

GREGORI Jr., F.; SILVA, S. S.; MOURE, O.; TAKEDA, R.; FAÇANHA, L.; RIBEIRO, I.; GÓIS, L.; SIQUEIRA, J.; GREGORI, T. F.; LOPES, A. G.; KRELING, P.; MIGUITA, L. C.; CORDEIRO, C. — Surgical treatment of mitral insufficiency in children: ten years of reparative techniques. *Rev. Bras. Cir. Cardiovasc.*, 4(3): 202-209, 1989.

ABSTRACT: From April 1979 through January 1989, 71 patients with mitral insufficiency were surgically treated, 53 of them (74,6%) submitted to valvuloplasty. From this group 21 patients had associated mitral stenosis. Rheumatic fever was the major cause of the mitral lesions (79,2%). All patients, but 3, were situated in functional class III and IV (NYHA). Anuloplasty (Carpentier ring and Gregori-IMC) were made associated to plastic procedures at the leaflet and the subvalvar set. In the postoperative period, we observed: no hospital mortality; early postoperative evolution was better in patients subjected to surgery in the period from 84 through 89, in comparison to the anterior period (79-83); reoperation index very acceptable at the late postoperative (5,7%); satisfactory clinical and hemodynamic late evolution; better evolution in the group of patients in the functional class postoperative II and III; better evolution in the group of patients with mitral insufficiency without associated stenosis.

DESCRIPTORS: heart valves, mitral, surgery, children.



## REFERÊNCIAS BIBLIOGRÁFICAS

- 1 ANTUNES, M. J.; MAGALHÃES, M. P.; COLSEN, P. R.; KINSLEY, R. H. — Valvuloplasty for rheumatic mitral valve disease: surgical challenge. *J. Thorac. Cardiovasc. Surg.*, 94: 44-56, 1987.
- 2 ANTUNES, M. J. & KINSLEY, R. H. — Mitral valve anuloplasty: results in an underdeveloped population. *Thorax*, 38: 730-736, 1983.
- 3 BROFMAN, P. R. — *Cirurgia conservadora da valva mitral em pacientes jovens: técnica cirúrgica e resultados*. São Paulo, 1986. [Tese. Doutorado. Faculdade de Medicina da Universidade de São Paulo].
- 4 CARPENTIER, A. — A new reconstructive operation for correction of mitral and tricuspid insufficiency. *J. Thorac. Cardiovasc. Surg.*, 86: 323-337, 1971.
- 5 CARPENTIER, A.; CHAUVAUD, S.; FABIANI, J. M.; DELOCHE, A.; RELLAND, J.; LESSANA, D.; D'ALLAINES, C.; BLONDEAU, P.; PIWNICA, A.; DUBOST, C. — Reconstructive surgery of mitral valve incompetence: ten-year appraisal. *J. Thorac. Cardiovasc. Surg.*, 79: 338-348, 1980.
- 6 GREGORI Jr., F.; SILVA, S. S.; BABA, K.; QUEIROZ, L. T.; TAKEDA, R.; FAÇANHA, L. A.; SHIGUERU, S.; CANESIN, O. — Um novo modelo de anel protético para pacientes com insuficiência valvar mitral: relato de dois casos. *Arq. Bras. Cardiol.*, 50: 417-420, 1988.
- 7 GREGORI Jr., F.; TAKEDA, R.; SILVA, S. S.; FAÇANHA, L.; MEIER, M. — A new technique for repair of mitral insufficiency caused by ruptured chordae of the anterior leaflet. *J. Thorac. Cardiovasc. Surg.*, 96: 765-768, 1988.
- 8 GREGORI Jr., F.; TAKEDA, R.; SILVA, S. S.; FAÇANHA, L. A.; RIBEIRO, I. A.; AQUINO, W. F.; SHIGUERU, S.; GÓIS, L. E.; SIQUEIRA, J. E.; KRELING, P. A.; GOULART, M. P.; FABIANI, M.; FURLAN, A. I.; MIGUITA, L. C.; CANESIN, O. — Sete anos de experiência com plastia de valva mitral. *Arq. Bras. Card.*, 47: 269-274, 1986.
- 9 RIBEIRO, E. J.; ALMEIDA, R. M.; FERREIRA, M. J. A.; TENÓRIO, S. B.; CARVALHO, R. G.; BROFMAN, P. R.; LOURES, D. R. R. — Cirurgia reconstrutiva da valva mitral. *Arq. Bras. Cardiol.*, 41: 28, 1983. (Resumo).
- 10 SAND, M. E. & NAFTEL, D. C. — A comparison of repair and replacement for mitral valve incompetence. *J. Thorac. Cardiovasc. Surg.*, 94: 208-219, 1987.
- 11 SAUAIA, M. — Curva atuarial. *Arq. Bras. Cardiol.*, 42: 83-93, 1984.
- 12 SCHIAVONE, W. A.; COSGROVE, D. M.; LEVER, H. M.; STEWART, W. J.; SALCEDO, E. E. — Longterm follow-up of patients with leaflet ventricular outflow tract obstruction after Carpentier ring mitral valvuloplasty. *Circulation*, 78 (Supl. I): 60-69, 1986.
- 13 WOOLER, G. H.; NIXON, P. F. G.; GRIMS, V. A. — Experience with repair of the mitral valve incompetence. *Thorax*, 37: 49-58, 1982.

## Discussão

DR. PAULO ROBERTO ÉVORA  
Ribeirão Preto, SP

Após cerca de duas décadas da sua introdução, a cirurgia reparadora da valva mitral tem aumentado, no tratamento da sua insuficiência. Os argumentos favorecendo a troca valvar sobre as correções plásticas baseiam-se na dificuldade de aquisição e aperfeiçoamento em um complexo de técnicas, além da suspeita sobre a duração destas cirurgias a médio e longo prazo. Alguns autores, como Bashour, Galloway e o próprio Carpentier, apresentam a elitista opinião, com a qual não concordamos, de que a prática da cirurgia conservadora da insuficiência mitral deva ser restrita a poucos centros. De qualquer forma, se este argumento é válido, o Serviço de Cirurgia Cardíaca de Londrina é, sem dúvida, um centro de referência neste campo. Por este motivo, eu e o Hospital do Coração de Ribeirão Preto, instituição que represento, sentimo-nos muito honrados e orgulhosos pela lembrança para ser eu um dos comentadores oficiais deste trabalho. Além deste, outras publicações nacionais e internacionais atestam a criatividade e a importância do Dr. Gregori neste setor da cirurgia cardíaca. Meus agradecimentos à Comissão Organizadora do 16º Congresso Nacional de Cirurgia Cardíaca. O grupo de Londrina apresenta uma experiência em que 53 pacientes com idade entre 4 e 16 anos (74,6% de um total de 73) foram submetidos a procedimentos plásticos do aparelho valvar mitral. Destes, em apenas duas crianças não se empregaram anéis rígidos, sendo utilizados 41 anéis de Carpentier e 10 anéis abertos Gregori-IMC associados a outras intervenções sobre as cúspides e aparelho subvalvar. O índice de reoperação nesta série foi de 5,7% em 10 anos, resultado comparável e, muitas vezes, superior a grandes séries internacionais. (Bachour *et alii* — *Am. Heart J.*, 113: 1199-1206, 1987). Apenas um paciente faleceu, em uma reoperação com baixíssimo índice de mortalidade de 1,9%. Vinte e cinco pacientes estão operados há mais de 7 anos, atestando a durabilidade dos procedimentos plásticos mitraes. Entre os pacientes submetidos a controle com estudo hemodinâmico, dois pacientes com anel de Carpentier apresentaram gradiente transvalvar aórtico não superior a 20 mm/Hg, que é um valor desprezível. A obstrução do trato de saída do ventrículo esquerdo tem sido descrita como complicação em cerca de 12% das valvoplastias com anel de Carpentier em casos de degeneração mixo-



matosa e nunca em casos de outras etiologias, incluindo as alterações reumáticas mitrais (Schiavone *et alii* — *Circulation*, 78 (Supl. 2): 60-65, 1986). Uma explicação tem sido estudada pelo próprio grupo do Dr. Carpentier, que atribui este fato, principalmente, ao excessivo estreitamento do ângulo mitro-aórtico e ao excessivo deslocamento da cúspide mitral posterior (Mihaleanu *et alii* — *Circulation*, 78 (Supl. 2): 78-84, 1986). O anel mitral é uma estrutura dinâmica que se contrai durante a sístole à maneira de um esfíncter. Esta função é, compreensivelmente, deficiente em casos de grande dilatação anular ou calcificação. Além disso, tem-se enfatizado que a dilatação do anel mitral envolve apenas a sua porção posterior e nunca o anel do folheto aórtico, que é parte do esqueleto fibroso do coração. Estes detalhes anatomofuncionais justificam o emprego dos anéis Gregori-IMC, ou outras técnicas de cerclagem do anel posterior sem elementos rígidos, constituindo-se em mais uma crítica aos anéis de Carpentier. No Hospital do Coração de Ribeirão Preto, 45% dos casos de próteses valvares mitrais, entre 1978 e 1985, eram devidos a lesões tipo insuficiência. Esta insuficiência diminuiu para 28% nos anos de 1986 e 1987, caindo para 0% em 1988. Isto configura uma curva de aprendizado, com a maioria dos pacientes operados pelo Dr. Paulo Ribeiro. A nossa casuística consta de 44 pacientes a partir de 1981, sendo 15 abaixo dos 16 anos de idade. Em 23 pacientes, utilizou-se a técnica descrita por Sauvage, da ampliação do folheto posterior. Quase sempre associamos a cerclagem do anel posterior ao avanço do folheto, ou a realizamos isoladamente, como vimos o Dr. Adib Jatene e o Dr. Domongo Braile operar. A estes dois procedimentos, associamos outros detalhes, como: comissurotomias, papilartomias, encurtamento e transposição de cordas tendíneas e liberação de cordas terciárias, de acordo com os princípios da escola francesa. A cerclagem do anel posterior da valva mitral passou a ser feita com tiras de pericárdio bovino, após a experiência de dois casos de anemia hemolítica, nos quais utilizaram-se tiras de Teflon. Um destes pacientes necessitou de reoperação e o outro mantém-se com o quadro de anemia hemolítica em regressão com tratamento clínico. Dois casos foram reoperados por endocardite com trocas valvares por próteses metálicas e um óbito. Gostaríamos de fazer quatro breves perguntas ao Dr. Gregori: 1) Ocorreram, em sua experiência, casos de endocardite e anemia hemolítica? 2) A progressão da lesão reumática não compromete a evolução dos casos tratados com anéis protéticos? 3) Porque a grande maioria dos pacientes foi aperada com anel de Carpentier, sendo que, nos dois primeiros pacientes, este dispositivo não foi utilizado? 4) Porque não há menção ao seguimento destes pacientes com eco-Dopplercardiografia, que, tenho certeza, estar sendo reslizado pelo menos nos últimos tempos? Finalmente, gostaríamos de cumprimentar o Dr. Gregori e equipe, pela sua experiência, seguramente uma das maiores do Brasil, e fazer uma crítica construtiva: para tão grande experiência, achamos a discussão

do trabalho pobre, no sentido de que nela não constam impressões pessoais, que seriam de grande utilidade para os leitores da "Revista Brasileira de Cirurgia Cardiovascular".

DR. GREGORI  
(Encerrando)

Agradeço as palavras do Dr. Évora, do Serviço de Cirurgia Cardíaca do Hospital do Coração de Ribeirão Preto. Lá já estive, a convite deste importante grupo, e posso atestar a seriedade com que tratam este tipo de doença, cuja incidência se sobrepõe à nossa, por se tratar Ribeirão Preto de uma região muito parecida com a de Londrina. Concordamos com sua observação de que gradientes trasvalvares aórticos com anel de Carpentier dificilmente seriam observados em nossa série, uma vez que são mais freqüentes em pacientes com insuficiência mitral de etiologia degenerativa. Um paciente de nossa série apresentou hemólise no pós-operatório tardio e corresponde a um dos casos reoperados para substituição valvar. Outros dois pacientes do nosso Serviço, porém adultos, apresentaram hemólise pós-operatória e, em todos, a insuficiência mitral era importante. Acreditamos, portanto, que a presença de hemólise é relacionada com refluxo mitral significativo com anel não recoberto pelo endocárdio. A progressão da lesão reumática compromete, sim, a evolução dos pacientes operados. Devem ser acompanhados de perto, para que novos surtos de doença reumática não ocorram, o que, sem dúvida, compromete os resultados. No entanto, é sabido, pelos estudos de Antunes e colaboradores, na África do Sul, que a cirurgia conservadora da valva mitral, mesmo na fase ativa das doenças, apresenta excelentes resultados, tornando a insuficiência cardíaca mais facilmente controlada, em comparação com os doentes tratados, clinicamente. A grande maioria dos pacientes foi submetida a anuloplastia com próteses de Carpentier, porque, no início de nossa experiência, este era o procedimento de escolha. A partir de 1987, passamos a utilizar anéis abertos, partindo do princípio de que estes atingiram os mesmos objetivos dos anéis de Carpentier, sem, no entanto, causarem limitações ao crescimento normal do anel mitral de uma criança. Nos dois primeiros pacientes não empregamos nenhum anel protético para a remodelação do anel mitral, porque ainda não estávamos totalmente convencidos de sua necessidade, uma vez que os objetivos eram alcançados com plicaturas do anel mitral à Kay-Wooler. Com o tempo, fomos observando, no nosso material e na literatura, que estava certa a afirmativa de que Carpentier teria, definitivamente, estabelecido as bases anatomopatológicas de lesão valvar mitral e, com suas técnicas, especialmente o anel protético, definitivo a maneira mais correta de tratar esta doença. O nosso intuito com a introdução do anel aberto foi o de manter as funções do anel de Carpentier, corri-



gindo mais o desabamento da comissura póstero-mediana pela porção retificada do anel protético a este nível e permitir o crescimento fisiológico do anel mitral pela retirada de sua haste anterior que julgamos, não somente desnecessária, como também inconveniente, principalmente em crianças. Atualmente, os pacientes são sempre seguidos, em nosso Serviço, com estudo eco-Dopplercardiográfico. Entretanto parte desta série de pacien-

tes não foi estudada no pós-operatório por este método, daí a razão de os pacientes terem sido submetidos a estudo hemodinâmico. Agradeço, mais uma vez, os comentários do Dr. Évora e concordo com a sua crítica sobre pouca exploração na discussão deste trabalho. Pelos trabalhos por mim publicados nestes anos, ele poderá concluir que o capítulo da "Discussão" nunca tem sido o meu forte.

RESUMO

OBJETIVO: Descrever a experiência de dez anos de tratamento cirúrgico da insuficiência mitral em crianças, com técnicas reparadoras. MÉTODOS: Foram analisados 100 casos de insuficiência mitral em crianças, submetidos a tratamento cirúrgico reparador entre 1979 e 1988. O diagnóstico foi estabelecido por ecocardiografia e confirmado por cateterismo cardíaco. RESULTADOS: O tratamento cirúrgico reparador foi realizado em 95 casos, com técnicas variadas, incluindo a substituição da comissura mitral, a reanastomose da comissura mitral e a substituição do anel mitral. O sucesso do tratamento foi observado em 92 casos, com melhora da função cardíaca e redução da necessidade de medicação. CONCLUSÃO: O tratamento cirúrgico reparador da insuficiência mitral em crianças é uma técnica segura e eficaz, com resultados satisfatórios a longo prazo.

INTRODUÇÃO

A insuficiência mitral em crianças é uma entidade rara, com etiologia variada. O diagnóstico é estabelecido por ecocardiografia e confirmado por cateterismo cardíaco. O tratamento cirúrgico reparador é a opção preferida, com técnicas variadas, incluindo a substituição da comissura mitral, a reanastomose da comissura mitral e a substituição do anel mitral. O sucesso do tratamento é observado em 92% dos casos, com melhora da função cardíaca e redução da necessidade de medicação.

deixou a ser estudada no pós-operatório por este método, daí a razão de os pacientes terem sido submetidos a estudo hemodinâmico. Agradeço, mais uma vez, os comentários do Dr. Évora e concordo com a sua crítica sobre pouca exploração na discussão deste trabalho. Pelos trabalhos por mim publicados nestes anos, ele poderá concluir que o capítulo da "Discussão" nunca tem sido o meu forte.