

Aneurisma de átrio esquerdo em criança com persistência do canal arterial e prolapso da valva mitral

Aneurysm of the left atrium in a child with patent ductus arteriosus and mitral valve prolapse

Danielle Lilia Dantas Tukamoto¹, Carlos Henrique De Marchi¹, Lilian Beani¹, Ulisses Alexandre Croti¹

DOI: 10.5935/1678-9741.20120082

RBCCV 44205-1413

Descritores: Aneurisma cardíaco. Canal arterial. Valva mitral.

Descriptors: Heart aneurysm. Ductus arteriosus. Mitral valve.

DADOS CLÍNICOS

Lactente de 9 meses, 6,5 kg, sexo feminino, com história de dispneia às mamadas e baixo ganho ponderal. Nascida a termo com 3,2 kg. No primeiro mês, foi diagnosticada cardiopatia congênita de hiperfluxo pulmonar com repercussão hemodinâmica, sendo a criança encaminhada da cidade de origem para tratamento cirúrgico.

Ao exame físico apresentava-se desnutrida, com peso abaixo do percentil 3 para idade, taquidispneica, acianótica e descorada. Precórdio hiperdinâmico com *ictus cordis* desviado para esquerda e abaulamento de tórax à esquerda. Sopro contínuo 3+/6+, com múltiplos estalidos em região infraclavicular esquerda. Fígado a 3 cm do rebordo costal direito. Pulsos periféricos amplos e palpáveis nos quatro membros.

ELETROCARDIOGRAMA

Taquicardia sinusal com frequência de 150 bat/min, SÂQRS + 60°, além de sobrecarga atrial e ventricular esquerda (Figura 1).

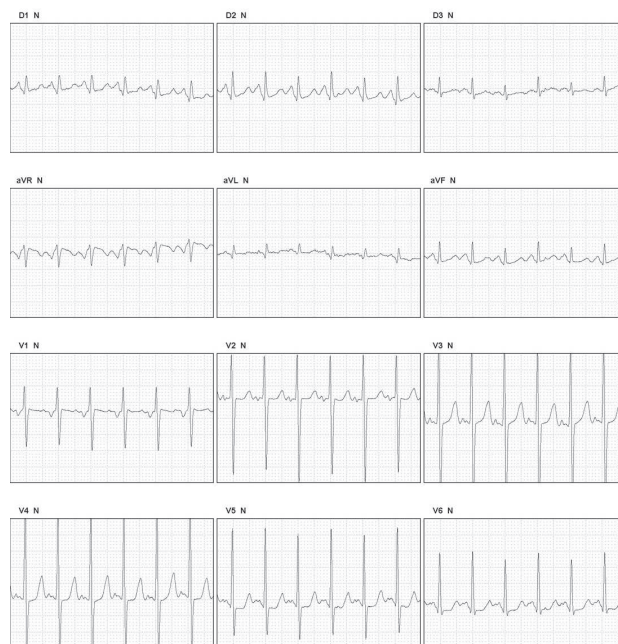


Fig. 1 – Eletrocardiograma com taquicardia sinusal, sobrecarga atrial e ventricular esquerda

1. Serviço de Cirurgia Cardiovascular Pediátrica de São José do Rio Preto – Hospital de Base – Faculdade de Medicina de São José do Rio Preto, SP, Brasil.

Endereço para correspondência: Ulisses Alexandre Croti
Hospital de Base – Faculdade de Medicina de São José do Rio Preto – FAMERP – Avenida Brigadeiro Faria Lima, 5544
CEP 15090-000 – São José do Rio Preto – SP – Brasil
E-mail: uacroti@uol.com.br

Trabalho realizado no Serviço de Cirurgia Cardiovascular Pediátrica de São José do Rio Preto – Hospital de Base – Faculdade de Medicina de São José do Rio Preto, SP, Brasil.

Artigo recebido em 10 de agosto de 2012
Artigo aprovado em 17 de setembro de 2012

Abreviaturas, acrônimos e símbolos

bat/min	Batimentos por minuto
PCA	Persistência de canal arterial

RADIOGRAFIA

Área cardíaca aumentada, índice cardiotorácico de 0,61, com aumento de átrio esquerdo e ventrículo esquerdo. Trama vascular pulmonar aumentada (Figura 2).

ECOCARDIOGRAMA

Persistência de canal arterial (PCA) com 7,09 mm na extremidade aórtica e 4,48 mm na pulmonar. Prolapso da valva mitral com insuficiência de grau moderado. Dilatação importante de átrio esquerdo e moderada de ventrículo esquerdo. Função ventricular preservada (Figura 3).

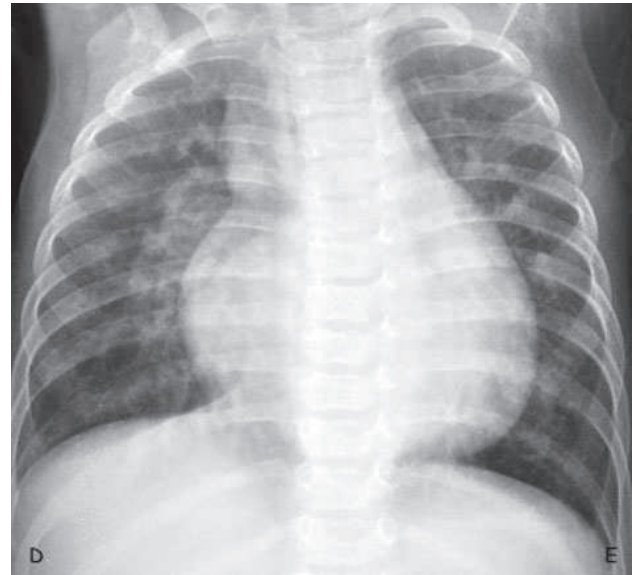


Fig. 2 – Radiografia de tórax com índice cardiotorácico de 0,61 e aumento da trama vascular pulmonar. D: direito, E: esquerdo

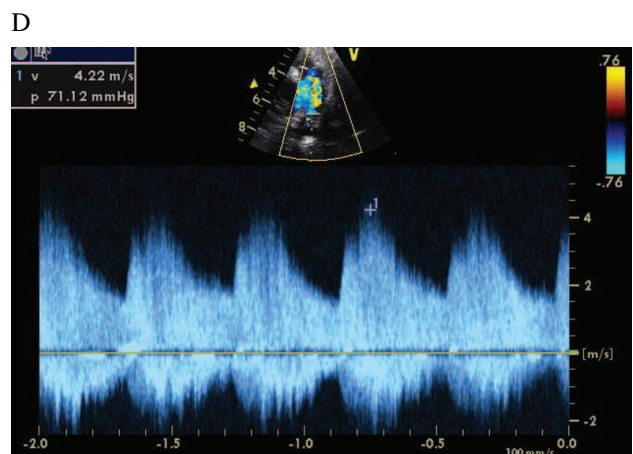
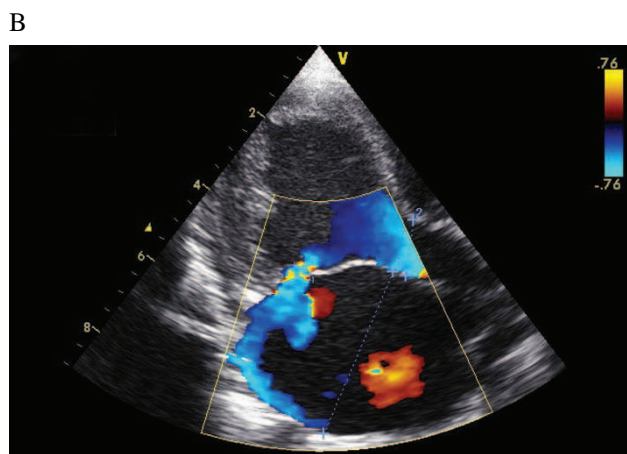
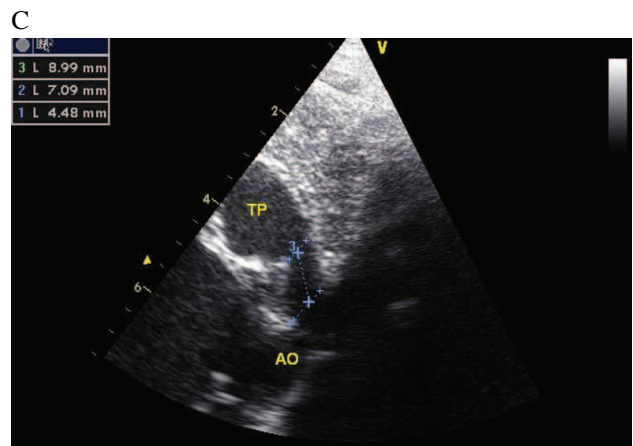
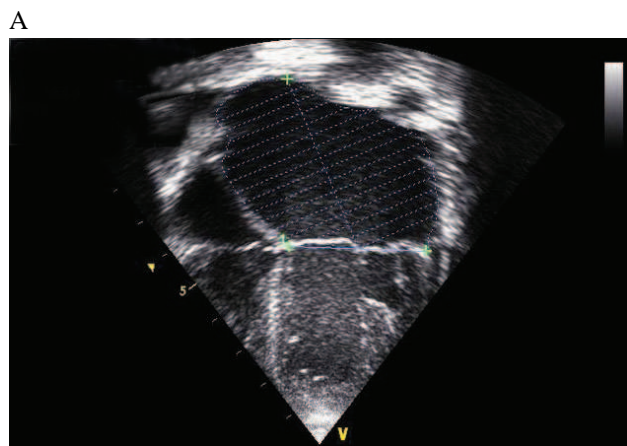


Fig. 3 – (A) Imagem em corte quatro câmaras demonstrando dilatação aneurismática do átrio esquerdo. (B) Fluxo ao color Doppler com regurgitação valvar mitral moderada. (C) Medidas da persistência do canal arterial, comprimento (8,99 mm) e extremidades aórtica (7,09 mm) e pulmonar (4,48 mm). (D) Fluxo pelo canal arterial com gradiente entre a aorta e artéria pulmonar de 71,12 mmHg

DIAGNÓSTICO

O quadro clínico era compatível com cardiopatia congênita acianogênica de hiperfluxo pulmonar, porém de forma não habitual os efeitos da PCA na sobrecarga de volume das câmaras esquerdas foram potencializados pela existência de prolapso valvar mitral com significativa regurgitação. Ficou clara a indicação do tratamento cirúrgico imediato com monitorização ecocardiográfica tardia do aspecto do átrio esquerdo e função da valva mitral [1,2].

OPERAÇÃO

Durante a monitorização, era possível observar a repercussão clínica, com importante abaulamento torácico à esquerda (Figura 4). A operação foi realizada de forma rotineira por toracotomia póstero-lateral esquerda, pequena incisão, abertura da pleura parietal, dissecação da região da PCA junto à aorta, identificação das estruturas anatômicas, passagem de dois fios de polipropileno 4-0 ao redor do canal, sendo um na extremidade aórtica e outro na pulmonar e ligados fortemente, interrompendo a passagem de fluxo sanguíneo. Sutura da pleura parietal, dreno de tórax e fechamento de tórax por planos.

A criança evoluiu bem, recebendo alta hospitalar no terceiro dia de pós-operatório com o ecocardiograma demonstrando significativa redução do prolapso da valva mitral e regurgitação trivial.

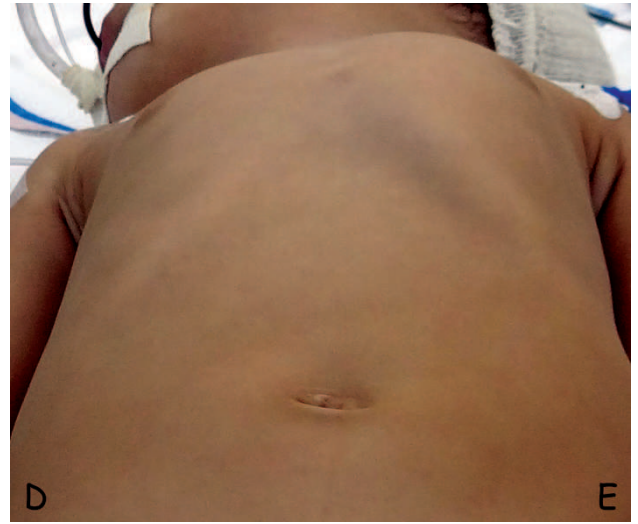

Fig. 4 – Importante abaulamento torácico à esquerda pelo aumento da área cardíaca devido ao aneurisma do átrio esquerdo associado à persistência do canal arterial com prolapso da valva mitral. D: direito, E: esquerdo

REFERÊNCIAS

1. Zonnenberg I, de Wall K. The definition of a haemodynamic significant duct in randomized controlled trials: a systematic literature review. *Acta Paediatr.* 2012;101(3):247-51.
2. Schneider DJ, Moore JW. Patent ductus arteriosus. *Circulation.* 2006;114(17):1873-82.