

## Relato de Caso

# Obstrução Coronária Biostial e Insuficiência Aórtica Acentuada em Paciente com Aortite Sifilítica

Vicente Paulo Resende Junior<sup>1</sup>, José Luis Attab dos Santos<sup>1,2,3,4</sup>, Alan Nascimento Paiva<sup>1</sup>, José Fabio Fabris Junior<sup>2</sup>, Clemente Greguolo<sup>2,3</sup>, Roberto Lebet<sup>2</sup>, Marcio Alves Urzêda<sup>1</sup>, César Franco de Souza<sup>2</sup>, Leandro Coumbis Mandaloufas<sup>5</sup>, Alexandre Ciappina Hueb<sup>1,6</sup>

### RESUMO

A sífilis incide em 2,1% na população sexualmente ativa no Brasil, e em 30% dos casos não-tratados evolui para a forma terciária. Relatamos um caso de paciente com angina progressiva, com evidência de obstrução coronária biostial e insuficiência valvar aórtica acentuada à coronariografia. O paciente foi submetido a revascularização cirúrgica do miocárdio, associada a troca valvar aórtica. Em decorrência da suspeita de sífilis nos achados do intraoperatório (acúmulo de material caseoso na aorta e calcificação envolvendo os óstios coronários), foram solicitados os testes VDRL e FTA-Abs, que se revelaram positivos. O paciente recebeu alta, com a prescrição de penicilina G benzatina (2,4 milhões de unidades, uma vez por semana, por 3 semanas).

**DESCRIPTORIOS:** Sífilis cardiovascular. Doença das coronárias. Insuficiência da valva aórtica.

### ABSTRACT

#### Biostial Coronary Obstruction and Severe Aortic Regurgitation in a Patient with Syphilitic Aortitis

Syphilis has an incidence of 2.1% in the sexually active population in Brazil and evolves into its tertiary form in 30% of the non-treated cases. This is a case of a patient with progressive angina, evidence of biostial coronary obstruction and severe aortic valve insufficiency at coronary angiography. Patient was submitted to coronary artery bypass grafting, associated to aortic valve replacement. Because of the suspicion of syphilis in the intraoperative findings (accumulation of caseous material in the aorta and calcification involving the coronary ostia), VDRL and FTA-Abs tests were required and results were positive. Patient was discharged and was prescribed Penicillin G Benzathine (2.4 million units, once a week, for 3 weeks).

**KEY-WORD:** Syphilis, cardiovascular. Coronary disease. Aortic valve insufficiency.

A sífilis é uma doença sexualmente transmissível, com prevalência de 2,1% na população sexualmente ativa no Brasil.<sup>1</sup> Há uma relação direta entre sífilis, condições socioeconômica e cultural, bem como histórico de promiscuidade. Essa doença se desenvolve por estágios, e suas manifestações tardias ocorrem em cerca de 30% dos pacientes não tratados após a infecção. A aorta ascendente é acometida em aproximadamente 50% dos casos, em decorrência de tro-

pismo do *Treponema pallidum* pela sua rica trama vascular linfática, culminando com processo inflamatório local, infiltrado plasmocitário e substituição do tecido elástico por fibrose.<sup>2</sup>

Estudo *post-mortem* constatou acometimento dos óstios coronários em 26% dos casos, e lesão biostial associada a insuficiência aórtica em apenas 14%.<sup>3,4</sup> São raros os relatos de aortite sifilítica com acometimento biostial e insuficiência aórtica na literatura, especialmente em nosso meio.<sup>5</sup>

### RELATO DO CASO

Paciente do sexo masculino, com 56 anos de idade, lavrador, tabagista há 20 anos, com queixa de precordialgia e dispneia aos moderados esforços com 6 meses de evolução e piora dos sintomas nas últimas semanas. Procurou atendimento em Unidade Básica de Saúde, onde foi constatado sopro à ausculta cardíaca, sendo então encaminhado para o Serviço de Cardiologia de um hospital terciário.

<sup>1</sup> Hospital das Clínicas Samuel Libânio – Pouso Alegre, MG, Brasil.

<sup>2</sup> Santa Casa de Misericórdia de Ribeirão Preto – Ribeirão Preto, SP, Brasil.

<sup>3</sup> Hospital São Lucas – Ribeirão Preto, SP, Brasil.

<sup>4</sup> Hospital Santa Casa – São Sebastião do Paraíso, MG, Brasil.

<sup>5</sup> Hospital do Coração de Cuiabá (AMECOR) – Cuiabá, MT, Brasil.

<sup>6</sup> Instituto do Coração do Hospital das Clínicas da Faculdade de Medicina da Universidade de São Paulo (InCor/HCFMUSP) – São Paulo, SP, Brasil.

**Correspondência:** Vicente Paulo Resende Junior. Rua Comendador José Garcia, 777 – Pouso Alegre, MG, Brasil – CEP 37550-000

E-mail: vicenteresende2002@yahoo.com.br

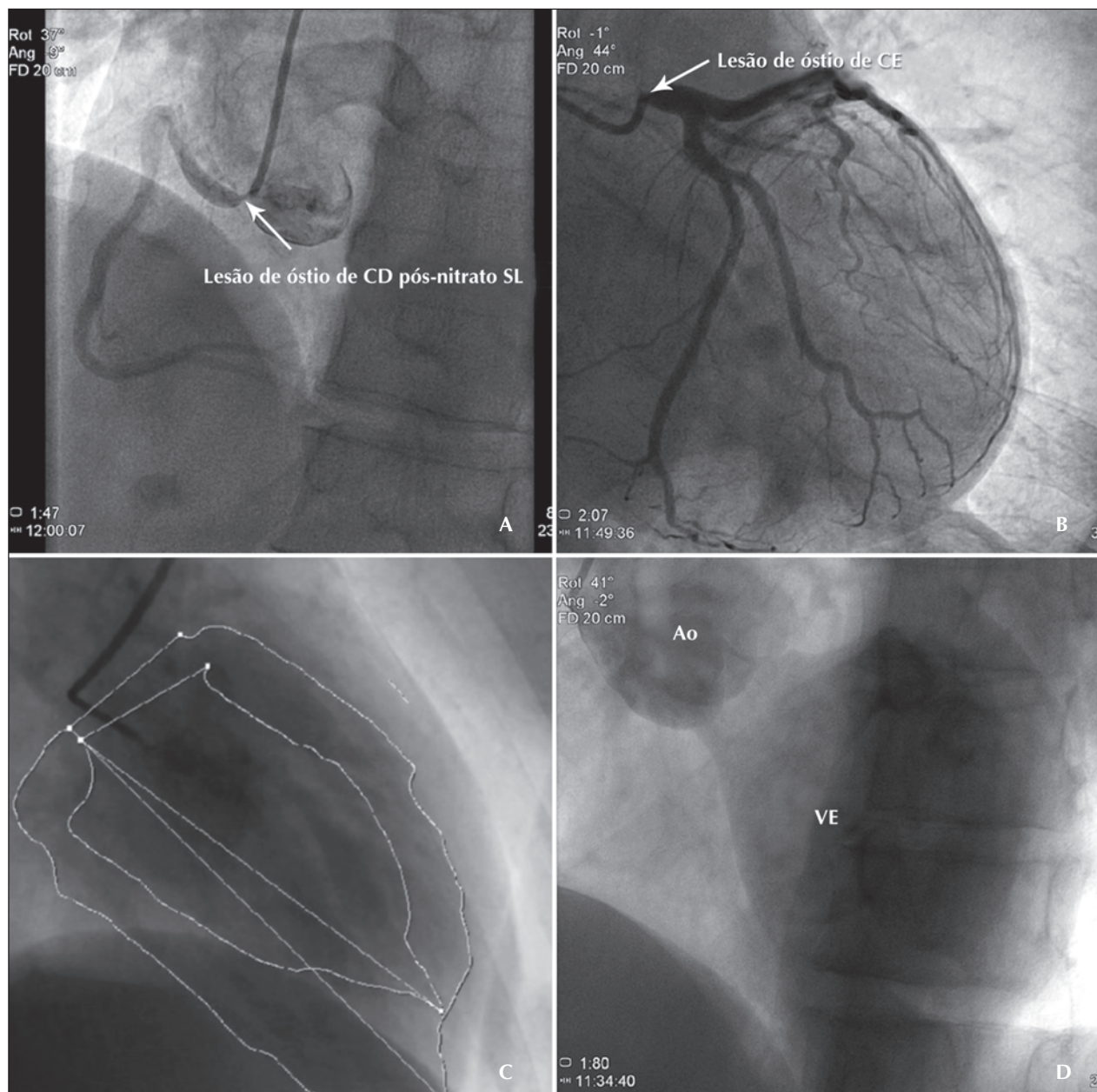
Recebido em: 13/6/2011 • Aceito em: 17/8/2011

Ao exame apresentava-se eupneico, hidratado, corado e afebril. A pressão arterial era de 150 x 60 mmHg, ritmo regular em 2 tempos, com sopro holodiastólico aspirativo (3+/4+) em foco aórtico acessório, com irradiação para a borda esternal esquerda. O restante do exame físico encontrava-se sem alterações.

O eletrocardiograma não mostrava alterações morfológicas. O ecocardiograma mostrou insuficiência aórtica acentuada, com pressão sistólica na artéria pulmonar de 32 mmHg. O ventrículo esquerdo apresentava fun-

ção contrátil preservada (fração de ejeção de 74%) e disfunção diastólica com padrão pseudonormal.

A cinecoronariografia evidenciou lesão obstrutiva de 90% em óstio da artéria coronária direita e lesão de 80% em óstio do tronco da coronária esquerda, sem evidência de aterosclerose nos demais segmentos. A ventriculografia constatou função contrátil de ventrículo esquerdo preservada e a aortografia mostrou aorta ascendente com ectasia, associada a insuficiência valvar aórtica acentuada (Figura).



**Figura** - Coronariografia demonstrando lesão significativa de óstio de artéria coronária direita (A) e óstio de tronco da coronária esquerda (B), ventriculografia demonstrando função ventricular preservada (C), e aortografia demonstrando insuficiência aórtica acentuada (D). Ao = aorta; CD = coronária direita; CE = coronária esquerda; SL = sublingual; VE = ventrículo esquerdo.

A opção terapêutica foi a cirurgia de revascularização miocárdica, com enxertos artéria torácica interna esquerda-descendente anterior e veia safena-coronária direita, associada a troca valvar aórtica por prótese biológica. No ato cirúrgico, durante a manipulação da aorta ascendente, que se encontrava muito dilatada, observou-se serosa inflamada e endurecida à palpação. Após a aortotomia, observou-se acúmulo de material caseoso na aorta ascendente, bem como significativa calcificação envolvendo principalmente os óstios coronários. Macroscopicamente não foram observadas placas ateroscleróticas. Dessa forma, levantou-se a hipótese de doença da aorta e, mais especificamente, de sífilis terciária, sendo solicitados os testes VDRL e FTA-Abs, que se mostraram positivos. O ato cirúrgico e o pós-operatório se deram sem intercorrências.

No sétimo dia do pós-operatório, o paciente recebeu alta hospitalar, com o seguinte esquema de tratamento para sífilis terciária: penicilina G benzatina (2,4 milhões de unidades por via intramuscular, uma vez por semana, por três semanas), associada a esquema terapêutico habitual para revascularização miocárdica e a troca valvar por bioprótese aórtica.

## DISCUSSÃO

A sífilis é uma doença infecciosa que se desenvolve em estágios sequenciais, podendo permanecer latente por vários anos, e sua forma terciária pode acometer os sistemas cardiovascular e neurológico.<sup>6</sup> Em aproximadamente 30% dos pacientes não tratados, a sífilis terciária se manifesta entre 10 anos e 30 anos após a infecção primária.<sup>7</sup>

Dentre os que apresentam a manifestação da forma cardiovascular, a aorta ascendente é acometida em 50% dos casos, sendo a causa mais comum de óbito a ruptura de aneurisma sacular, em 80% dos casos. O acometimento direto da valva aórtica é raro, com a regurgitação ocorrendo secundária à dilatação aneurismática da aorta ascendente.<sup>2</sup> O comprometimento ostial também é raro e deve ser levada em consideração a etiologia sifilítica quando ocorrer lesão de óstios coronários em adultos jovens com história de promiscuidade.<sup>6,8</sup>

O acometimento cardiovascular da sífilis pode ser dividido em quatro categorias: aortite sifilítica; aortite com formação de aneurisma; aortite com valvulite e insuficiência valvar aórtica; e estenose de óstios coronários.<sup>3,6</sup> O presente relato engloba duas das principais manifestações do acometimento cardiovascular da sífilis. Heggveit<sup>4</sup>, em um estudo de 100 casos *post-mortem* de aortite sifilítica, constatou aneurisma de aorta em 40% dos casos, regurgitação valvar aórtica em 29%, lesão uni ou biostial em 26%, e regurgitação aórtica associada a lesão ostial em 14% dos casos.

É preciso ter em mente os diagnósticos diferenciais das arterites que acometem a aorta: arterite de células gigantes, mais frequente em pacientes idosos; e arterite de Takayasu, mais comum em mulheres jovens.<sup>2,3</sup> Esses diagnósticos foram descartados com a sorologia positiva para sífilis.

O tratamento da aortite sifilítica complicada é cirúrgico, com revascularização miocárdica e troca valvar aórtica, quando necessário. O diagnóstico de aortite sifilítica é pouco cogitado atualmente pela raridade da apresentação, pois o tratamento atual da sífilis com antibioticoterapia é amplamente realizado e, se administrado corretamente, extremamente eficaz.<sup>2</sup>

Tratamento pós-operatório com penicilina benzatina, em doses recomendadas para a sífilis terciária, é regularmente implementado para redução da chance de recidiva. Porém, sabe-se que, mesmo com a eliminação do *Treponema pallidum*, a chance de recidiva da doença ainda persiste.<sup>2</sup>

Em regiões brasileiras mais pobres, onde há alta prevalência de promiscuidade e baixa procura a serviços médicos especializados, o diagnóstico de sífilis e de suas complicações deve ser lembrado.

## CONFLITO DE INTERESSES

Os autores declararam não haver conflito de interesses relacionado a este manuscrito.

## REFERÊNCIAS

1. Brasil. Ministério da Saúde. Sífilis – 2009 [Internet]. Brasília; 2009 [citado 2011 mar. 28]. Disponível em: [http://portal.saude.gov.br/portal/saude/profissional/visualizar\\_texto.cfm?idtxt=32151](http://portal.saude.gov.br/portal/saude/profissional/visualizar_texto.cfm?idtxt=32151)
2. Saraiva RS, César CA, Mello MAA. Aortite sifilítica: diagnóstico e tratamento. Relato de caso. Rev Bras Cir Cardiovasc. 2010;25(3):415-8.
3. Wang R, Blume G, Souza Filho NFS, Moura LZ. Tronco de coronária esquerda ocluso secundário a Lues terciária. Arq Bras Cardiol. 2009;93(3):312-5.
4. Heggveit HA. Syphilitic aortitis: a clinicopathologic autopsy study of 100 cases, 1950 to 1960. Circulation. 1964;29:346-55.
5. Croti UA, Gregori F Jr, Marcial MB, Dallan LA, Gregori TE, Oliveira DS. Coronary bilateral ostial enlargement using the saphenous vein in a patient with syphilitic aortitis. Arq Bras Cardiol. 2000;74(2):153-8.
6. Machado MN, Trindade PF, Miranda RC, Maia LN. Lesão bilateral dos óstios coronários na sífilis cardiovascular: relato de caso. Rev Bras Cir Cardiovasc. 2008;23(1):129-31.
7. Rockwell DH, Yobs AR, Moore Jr MB. The tuskegee study of untreated syphilis: the 30th year of observation. Arch Intern Med. 1964;114:792-8.
8. Aizawa H, Hasegawa A, Arai M, Naganuma F, Hatori M, Kanda T, et al. Bilateral coronary ostial stenosis and aortic regurgitation due to syphilitic aortitis. Intern Med. 1998;37(1):56-9.