

Evolução Temporal da Proliferação Neointimal após Implante de Dois Tipos de Stent Farmacológico com Polímeros Biodegradáveis em Modelo Porcino: Avaliação Qualitativa por Tomografia de Coerência Óptica Sequencial

Micheli Zanotti Galon¹, Celso Kiyochi Takimura², Juliana Carvalho³, Márcio José Figueira Chaves⁴, Sílvia Lacchini⁵, Vera Demarchi Aiello⁶, Paulo Sampaio Gutierrez⁷, Francisco Rafael Martins Laurindo⁸, Pedro Alves Lemos Neto⁹

RESUMO

Introdução: Baseados na hipótese de que a neointima encontrada em stents farmacológicos (SFs) com polímeros biodegradáveis aos 28 dias não é a neointima definitiva e de que a tomografia de coerência óptica (TCO) é um método eficaz para a avaliação sequencial da neointima, objetivamos, neste estudo experimental, comparar os achados da TCO aos 28 dias e aos 90 dias em dois tipos de SF com polímeros biodegradáveis: o stent liberador de sirolimus (Inspiron[®], Scitech) e o stent liberador de biolimus A9 (Biomatrix[®], Biosensors International). **Métodos:** No total, 6 porcos não-ateroscleróticos foram submetidos a implante de 6 stents Inspiron[®] e de 6 stents Biomatrix[®]. Cada porco recebeu os dois tipos de stent, um em cada artéria coronária (descendente anterior e circunflexa) e após 28 dias e 90 dias foram realizadas avaliações qualitativas intrastent a cada milímetro com TCO. **Resultados:** A avaliação qualitativa, feita por pareamento milímetro a milímetro intrastent, evidenciou neointima heterogênea em 39% aos 28 dias e em 0% aos 90 dias, presença de tecido intraluminal em 18% aos 28 dias e em 0% aos 90 dias, irregularidade luminal em 62% aos 28 dias e em 2% aos 90 dias ($P < 0,005$). Não houve diferença entre os grupos quanto à qualidade da neointima ao longo do tempo ($P > 0,05$). **Conclusões:** Os achados à TCO corroboram a hipótese de que a neointima encontrada em

ABSTRACT

Temporal Evolution of Neointimal Proliferation After Implantation of Two Types of Drug-eluting Stents with Biodegradable Polymers in Porcine Model: Qualitative Assessment by Sequential Optical Coherence Tomography

Background: Based on the hypothesis that the neointima found in drug-eluting stents (DES) with biodegradable polymers at 28 days is not a definitive neointima and that optical coherence tomography (OCT) is an effective method for sequential neointimal evaluation, we aim, in this experimental study, to compare OCT findings at 28 and 90 days, in two different DES with biodegradable polymers: the sirolimus-eluting stent (Inspiron[®], Scitech) and the biolimus A9-eluting stent (Biomatrix[®], Biosensors International). **Methods:** Overall, 6 non-atherosclerotic pigs were submitted to the implantation of 6 Inspiron[®] stents and 6 Biomatrix[®] stents. Each pig received both stent types, one in each coronary artery (left anterior descending artery and circumflex artery) and after 28 and 90 days qualitative in-stent OCT analyses were performed at 1-millimeter intervals. **Results:** Qualitative assessment was performed in-stent pairing millimeter by millimeter. Heterogeneous neointimal tissue was evidenced in 39% at 28 days and in 0% at 90 days, the pre-

¹ Mestre. Médica cardiologista intervencionista pesquisadora do Instituto do Coração do Hospital das Clínicas da Faculdade de Medicina da Universidade de São Paulo. São Paulo, SP, Brasil.

² Doutor. Médico pesquisador do Instituto do Coração do Hospital das Clínicas da Faculdade de Medicina da Universidade de São Paulo. São Paulo, SP, Brasil.

³ Biomédica do Instituto do Coração do Hospital das Clínicas da Faculdade de Medicina da Universidade de São Paulo. São Paulo, SP, Brasil.

⁴ Biólogo do Instituto do Coração do Hospital das Clínicas da Faculdade de Medicina da Universidade de São Paulo. São Paulo, SP, Brasil.

⁵ Doutora. Bióloga do Instituto do Coração do Hospital das Clínicas da Faculdade de Medicina da Universidade de São Paulo. São Paulo, SP, Brasil.

⁶ Livre-docente. Médica do Instituto do Coração do Hospital das Clínicas da Faculdade de Medicina da Universidade de São Paulo. São Paulo, SP, Brasil.

⁷ Livre-docente. Médico do Instituto do Coração do Hospital das Clínicas da Faculdade de Medicina da Universidade de São Paulo. São Paulo, SP, Brasil.

⁸ Livre-docente. Médico do Instituto do Coração do Hospital das Clínicas da Faculdade de Medicina da Universidade de São Paulo. São Paulo, SP, Brasil.

⁹ Livre-docente. Médico do Instituto do Coração do Hospital das Clínicas da Faculdade de Medicina da Universidade de São Paulo. São Paulo, SP, Brasil.

Correspondência: Pedro Alves Lemos Neto. Av. Dr. Enéas Carvalho de Aguiar, 44 – Cerqueira César – São Paulo, SP, Brasil – CEP 05403-900 E-mail: pedro.lemos@incor.usp.br

Recebido em: 31/8/2012 • Aceito em: 26/11/2012

SFs com polímeros biodegradáveis aos 28 dias não é a neointima definitiva. A evidência experimental mais significativa é a mudança das características da neointima observada à TCO sequencial.

DESCRITORES: Tomografia de coerência óptica. Stents farmacológicos. Angioplastia. Polímeros. Neointima.

O conhecimento atual da resposta vascular e da consequente hiperplasia neointimal relacionadas ao implante de stents farmacológicos teve contribuição substancial originada dos estudos pré-clínicos em coronárias porcinas.¹⁻⁴ Em animais, o pico de crescimento neointimal com stents não-farmacológicos ocorre aos 28 dias; já com os stents farmacológicos, os estudos em animais demonstram resultados favoráveis para reendotelização aos 28 dias, porém de forma incompleta.⁵⁻⁸

A cicatrização vascular em resposta ao implante de stents farmacológicos é dinâmica e depende do tipo de fármaco utilizado e sua cinética de liberação é dependente da presença de polímeros duráveis ou biodegradáveis.⁹⁻¹⁶ Sua avaliação pela histologia não permite realizar uma análise sequencial, além de apresentar limitações, como porcentagem de perda relacionada à própria técnica de preparo do material (corte ou coloração não-satisfatórios, espessura e angulação do corte).

Pela sua alta resolução, a tomografia de coerência óptica (TCO) surge como uma ferramenta de imagem intravascular promissora na avaliação sequencial da formação neointimal. Comparada à histologia, a TCO permite a avaliação do processo de cicatrização vascular *in vivo* em seus diferentes estágios, obtendo-se informações qualitativas e quantitativas em toda a extensão do stent.¹⁷⁻²⁰ Por permitir o reestudo *in vivo*, é possível compararmos a mesma região intrastent em tempos distintos e com isso obtermos a avaliação temporal da maturação da neointima, bem como a avaliação haste a haste a cada milímetro intrastent.

Baseados na hipótese de que a neointima encontrada em stents farmacológicos com polímeros biodegradáveis aos 28 dias não é a neointima definitiva e de que a TCO é um método eficaz para a avaliação sequencial da neointima, objetivamos, neste estudo experimental, comparar os achados qualitativos da TCO aos 28 dias e aos 90 dias em dois tipos de stent farmacológico com polímeros biodegradáveis: o stent liberador de sirolimus (Inspiron®, Scitech Produtos Médicos Ltda., Goiânia, Brasil) e o stent liberador de biolimus A9 (Biomatrix®, Biosensors International, Cingapura).

sence of intraluminal tissue in 18% at 28 days and in 0% at 90 days, luminal irregularity in 62% at 28 days and in 2% at 90 days ($P < 0.005$). There was no difference between groups regarding the quality of the neointima over time ($P > 0.05$).

Conclusions: The OCT findings corroborate the hypothesis that the neointima found in DES with biodegradable polymers at 28 days is not a definitive neointima. The most significant experimental evidence is the change in the neointimal characteristics observed at sequential OCT.

DESCRIPTORS: Tomography, optical coherence. Drug-eluting stents. Angioplasty. Polymers. Neointima.

MÉTODOS

Em todos os procedimentos foram respeitadas as normas de proteção e cuidados para animais de experimentação estabelecidos nos “Princípios Éticos na Experimentação Animal” do Serviço de Apoio à Pesquisa e Experimentação Animal do Instituto do Coração da Faculdade de Medicina da Universidade de São Paulo, assim como do “Guide for the Care and Use of Laboratory Animals” (Institute of Laboratory Animal Resources, Commission on Life Sciences and National Research Council. National Academy Press, Washington, D.C., 1996) e dos Princípios Éticos na Experimentação Animal do Colégio Brasileiro de Experimentação Animal (COBEA).

Casuística e implante dos stents

Foram utilizados 6 porcos domésticos juvenis, não-ateroscleróticos, com peso variando entre 18 kg e 23 kg, provenientes de granja comercial de reprodução.

Um dia antes do procedimento foram administrados aos porcos, por via oral, 600 mg de ácido acetilsalicílico e 150 mg de clopidogrel. O protocolo de anestesia consistiu de medicação pré-anestésica (ketamina 3 mg/kg e midazolam 0,5 mg/kg por via intramuscular) seguida de infusão endovenosa de tiopental, entubação orotraqueal e início de ventilação mecânica com manutenção do nível anestésico com isofluorano.

Por dissecação da artéria femoral comum era introduzida, sob visão direta, bainha vascular 6 F. Eram administradas 10.000 UI de heparina não-fracionada e sob fluoroscopia com cateter-guia JR4 6 F era cateterizada seletivamente a artéria coronária esquerda. A seguir era injetada, pelo cateter, nitroglicerina na dose de 200 µg e implantado em cada artéria descendente anterior e artéria circunflexa de cada porco, de forma randomizada, um stent Inspiron® ou um stent Biomatrix®, procurando manter uma relação balão de liberação do stent/artéria de 1,1/1. Os tamanhos dos stents Inspiron® disponíveis para implante foram 2,5 mm e 3 mm de diâmetro por 16 mm de comprimento. Todos os stents Biomatrix® implantados tinham 3 mm de diâmetro por 14 mm de comprimento.

Tomografia de coerência óptica

Foi utilizado o modelo M2 OCT Imaging System (LightLab Imaging, Inc., Westford, Estados Unidos) com recuo automatizado do cateter de imagem ImageWire® (LightLab Imaging, Inc.) com velocidade de 1 mm/s e 2 mm/s após oclusão proximal do segmento arterial em estudo com balão Helios® (LightLab Imaging, Inc.). Utilizou-se o *software* específico do equipamento de TCO para as medidas, as quais foram realizadas a cada 1 mm a partir do segmento distal para o proximal do stent.

Análise morfométrica

A primeira imagem analisada do stent foi aquela em que foi possível o desenho de sua circunferência completa, utilizando suas hastes na borda distal. A área do stent e a área luminal foram medidas por traçado manual (mm²). A área da neointima (mm²) foi calculada pela diferença da área do stent pela área do lúmen. A área percentual neointimal (%) foi calculada a partir da relação entre a área neointimal e a área do stent (área neointimal percentual = área do stent - área luminal/área do stent). Para a análise da espessura da neointima (mm), medimos a distância da superfície luminal do reflexo da haste do stent (chamado *blooming*) até o contorno luminal. Como sistematicamente incluímos o *blooming* em nossa mensuração, para determinarmos o estado de aposição da haste foi preciso levar em consideração sua espessura total (espessura da haste metálica + espessura do polímero + fármaco) acrescida de um fator de correção de 20 µm, que corrige para a real localização da superfície da haste, descontando metade do *blooming*.^{18,19} As distâncias entre a superfície luminal do *blooming* produzida pelas hastes até o contorno do lúmen vascular foram analisadas individualmente para cada haste. Para os stents deste estudo, caso essa distância fosse maior que a soma das espessuras das hastes (Biomatrix®, 112 µm; Inspiron®, 75 µm), espessura dos polímeros (Biomatrix®, 10 µm; Inspiron®, 5 µm) e mais 20 µm (fator de correção), a haste seria classificada como em malaposição.

Caracterização do tecido neointimal

Na análise qualitativa foram avaliadas as secções transversas a cada mm do stent aos 28 dias e aos 90 dias. Eventos como presença de neointima com irregularidades luminais, presença de tecido intraluminal e aspecto heterogêneo da neointima foram detectados e descritos.

Tecido neointimal com irregularidades foi definido pela presença de contornos pouco nítidos e irregulares da superfície luminal do vaso, com a presença ou não de descontinuidade da neointima. Tecido intraluminal foi identificado como material que apresentasse protrusão para a luz do vaso, podendo estar ou não aderido à neointima. Aspecto heterogêneo do tecido neointimal foi identificado quando observada imagem com sinal de

baixa intensidade luminosa à TCO do tecido neointimal, sem atenuação do sinal atrás dessa área (Figura 1).

Esses eventos, quando presentes aos 28 dias, foram comparados com imagens de TCO aos 90 dias por meio de análises pareadas por imagens transversais e avaliados quanto a sua progressão ou resolução.

Análise estatística

Os dados são apresentados como média ± DP ou número e porcentagens. A comparação entre os tempos 28 dias e 90 dias, assim como a interação dos efeitos do tipo de stent na progressão/regressão temporal da neointima ao longo do tempo, foi analisada por modelo linear geral com medidas repetidas. Foi adotado nível de significância de 5%. As análises foram realizadas com a utilização do programa SPSS 20.0 (IBM SPSS, Chicago, Estados Unidos).

RESULTADOS

Todos os 6 porcos sobreviveram ao procedimento índice e foram submetidos ao reestudo angiográfico e à TCO aos 28 dias e aos 90 dias após o implante.

No total, foram analisadas 2.685 hastes de stents (1.366 hastes aos 28 dias e 1.319 hastes aos 90 dias), presentes em 175 mm, pareados aos 28 dias e aos 90 dias, ou seja, um total de 350 mm de segmento de stent (cada mm correspondendo a uma secção transversa analisada aos 28 dias e aos 90 dias). Foram analisadas 338 secções transversas pareadas aos 28 dias e aos 90 dias (Inspiron® = 90 e Biomatrix® = 79 secções transversas por período analisado) (Figura 2). Foram excluídas da análise 12 secções transversas em função de artefatos de imagem. Não foram observadas hastes com malaposição, estando cobertas por tecido neointimal todas as hastes analisadas.

Eventos como presença de irregularidades luminais, aspecto heterogêneo do tecido neointimal e presença de tecido intraluminal foram avaliados nos 12 stents aos 28 dias. A presença de tecido neointimal heterogêneo, lúmen irregular e tecido luminal por secções transversas analisadas foi maior aos 28 dias que aos 90 dias (38,8 ± 28,2% vs. 0%, P = 0,001; 62,4 ± 23,1% vs. 2,2 ± 5,1%, P < 0,001; 17,9 ± 16,3% vs. 0%, P = 0,005, respectivamente). Esse comportamento foi verificado individualmente com os dois stents analisados (Tabela).

A incidência de eventos qualitativos por secções transversas analisadas foi semelhante em ambos os stents aos 28 dias, estando presentes tecido neointimal heterogêneo (44,4 ± 31,1% e 33,2 ± 26,6% para os stents Inspiron® e Biomatrix®, respectivamente; P = 0,5), tecido intraluminal (18,1 ± 20,7% e 17,7 ± 12,5% para os stents Inspiron® e Biomatrix®, respectivamente; P > 0,9) e irregularidades luminais (67,9 ± 20% e 56,9 ± 26,4% para os stents Inspiron® e Biomatrix®, respectivamente; P = 0,5) (Tabela).

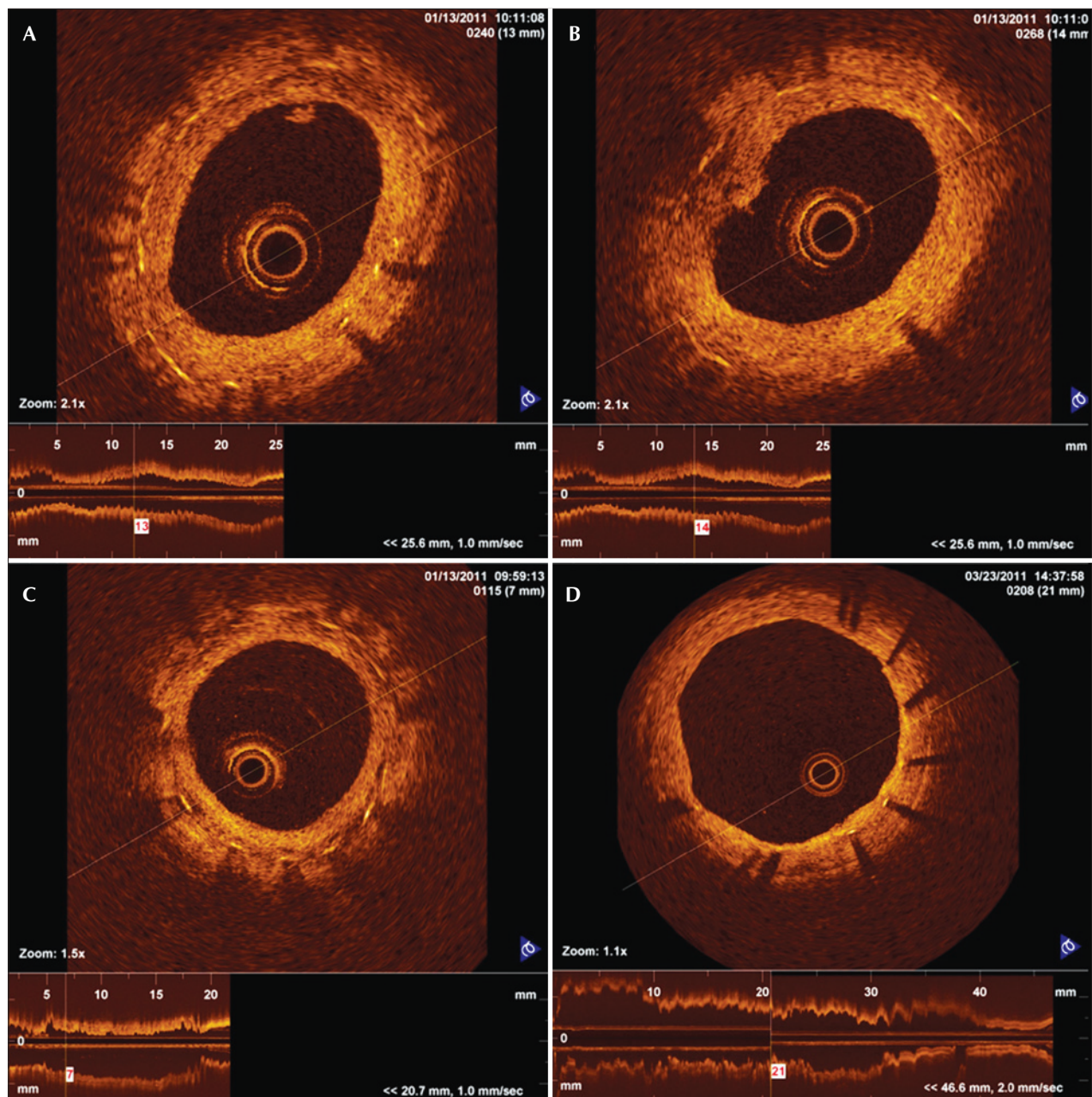


Figura 1 - Imagens de tomografia de coerência óptica em corte transversal de coronárias porcinas com stents farmacológicos. Em A, tecido intraluminal: material que se localiza na luz do vaso, podendo estar aderido ou não ao tecido neointimal. Em B, tecido neointimal com irregularidades: presença de contornos pouco nítidos e irregulares da superfície luminal do vaso, com a presença ou não de descontinuidade da neoíntima. Em C, aspecto heterogêneo do tecido neointimal: imagem com baixa intensidade luminosa do tecido neointimal visibilizado próximo às hastes do stent. Em D, aspecto homogêneo do tecido neointimal, com intensidade luminosa compatível com a neoíntima normal.

DISCUSSÃO

Diversos estudos em modelos animais e clínicos prévios evidenciaram retardo na endotelização dos stents farmacológicos quando comparados aos stents não-farmacológicos,²¹⁻²³ sendo frequente a presença de hastes cobertas por finas camadas de tecido neointimal, com espessura bem abaixo dos limites de detecção do ultrassom intracoronário. Esse retardo na endotelização

pode ter papel importante na patogênese da trombose dos stents farmacológicos.^{23,24} Além disso, estudos de necropsia têm identificado a presença de hastes desnudas como preditor morfológico mais robusto para ocorrência de trombose de stents farmacológicos de primeira geração.²⁵

O presente estudo com TCO sequencial, apesar de não terem sido evidenciadas hastes desnudas, observou

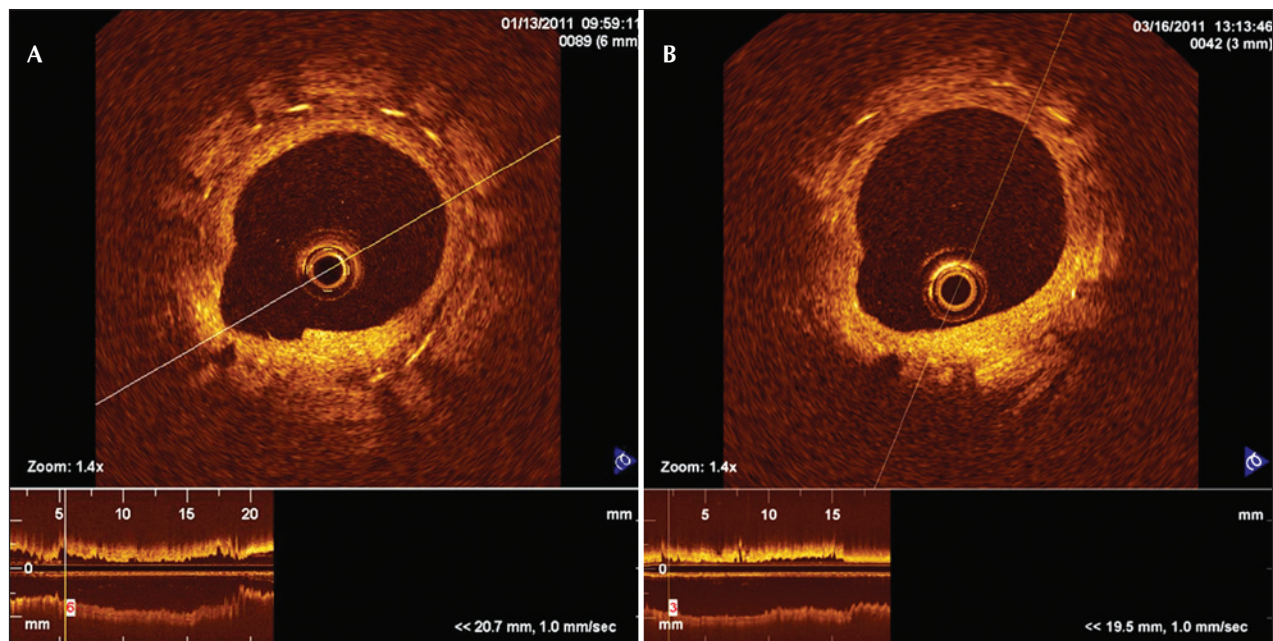


Figura 2 - Imagens pareadas de tomografia de coerência óptica em corte transversal do stent Inspiron® implantado na artéria descendente anterior aos 28 dias (A) e aos 90 dias (B). Aos 28 dias observa-se aspecto heterogêneo do tecido neointimal, substituído por aspecto homogêneo aos 90 dias.

TABELA
Achados quantitativos e qualitativos da tomografia de coerência óptica sequencial aos 28 dias e aos 90 dias após implante dos stents Inspiron® e Biomatrix® em artérias coronárias porcinas

| | 28 dias | | | 90 dias | | | P (28 dias vs. 90 dias) | P (interação Inspiron® vs. Biomatrix®) |
|----------------------------------|-----------------------|------------------------|---------------------|-----------------------|------------------------|---------------------|----------------------------------|---|
| | Inspiron® (n = 90) | Biomatrix® (n = 79) | Global (n = 169) | Inspiron® (n = 90) | Biomatrix® (n = 79) | Global (n = 169) | | |
| Área luminal, mm ² | 3,29 ± 0,96 | 3,94 ± 0,46 | 3,62 ± 0,79 | 3,24 ± 0,94 | 3,75 ± 0,99 | 3,50 ± 0,96 | 0,6 | 0,8 |
| Área do stent, mm ² | 5,32 ± 0,78 | 5,75 ± 0,38 | 5,53 ± 0,62 | 5,45 ± 0,94 | 5,85 ± 0,57 | 5,65 ± 0,77 | 0,5 | 0,9 |
| Carga porcentual da HNI, % | 39,2 ± 11 | 31,1 ± 10,3 | 35,2 ± 11 | 40,9 ± 10 | 35,3 ± 17,6 | 38,1 ± 13,9 | 0,4 | 0,8 |
| Área da HNI, mm ² | 2,08 ± 0,35 | 1,80 ± 0,71 | 1,92 ± 0,55 | 2,21 ± 0,58 | 2,09 ± 1,09 | 2,15 ± 0,84 | 0,3 | 0,8 |
| Espessura da HNI, mm | 0,27 ± 0,06 | 0,22 ± 0,10 | 0,24 ± 0,09 | 0,30 ± 0,08 | 0,29 ± 0,15 | 0,29 ± 0,12 | 0,1 | 0,5 |
| ST com HNI heterogênea, % | 44,4 ± 31,1 | 33,2 ± 26,6 | 38,8 ± 28,2 | 0 ± 0 | 0 ± 0 | 0 ± 0 | 0,001 | 0,5 |
| ST com irregularidade luminal, % | 67,9 ± 20 | 56,9 ± 26,4 | 62,4 ± 23,1 | 2 ± 4,8 | 2,4 ± 5,8 | 2,2 ± 5,1 | < 0,001 | 0,5 |
| ST com tecido intraluminal, % | 18,1 ± 20,7 | 17,7 ± 12,5 | 17,9 ± 16,3 | 0 ± 0 | 0 ± 0 | 0 ± 0 | 0,005 | > 0,9 |

HNI = hiperplasia neointimal; ST = secções transversas.

a presença de imagens que indicam uma heterogeneidade no processo cicatricial aos 28 dias, sugerindo ser esse um passo na evolução da maturação do tecido neointimal para ambos os stents estudados, visto que aos 90 dias tais características qualitativas não estão

presentes (tecido neointimal heterogêneo, irregularidade luminal, tecido intraluminal).

Deve-se ressaltar que tanto aos 28 dias como aos 90 dias, apesar do processo de endotelização dos stents ser mais acelerado no porco que no humano,⁷

ainda estão presentes e em processo de degradação os polímeros de ambos os stents Inspiron® e Biomatrix®, bem como estão presentes seus respectivos fármacos antiproliferativos.^{12,26} Um estudo com seguimento mais tardio (> 6 meses) pode ser necessário na análise desses stents farmacológicos para avaliação de reações inflamatórias e respostas biológicas crônicas após eluição do fármaco e degradação do polímero.

Correlacionar os achados da TCO aos da histologia é de suma importância para reconhecimento e entendimento do processo de maturação da neoíntima. Teramoto et al.²⁷ correlacionaram imagens com sinal de baixa intensidade luminosa visibilizadas na TCO com a histologia e observaram áreas de baixa celularidade, com presença de fibrina e proteoglicano.

Sistemas de TCO de segunda geração já disponíveis para uso tanto pré-clínico como clínico (*Fourier-domain optical coherence tomography* – FDOCT) são capazes de adquirir imagens com maior velocidade e com menos artefatos, sem a necessidade de oclusão proximal da artéria coronária. Estudos recentes com FDOCT compararam a densidade óptica do tecido neointimal, de forma longitudinal, após o implante de stents com o objetivo de diferenciar fibrina de tecido neointimal.^{28,29} Tais achados corroboram os resultados do presente estudo, pois demonstram o processo de maturação da neoíntima ao longo do tempo ao evidenciarem redução progressiva da quantidade de fibrina e sua substituição por tecido neointimal, que se mantém após os 28 dias.

Avaliações futuras são necessárias para a melhor compreensão do possível papel dessas regiões com tecido neointimal heterogêneo no processo de cicatrização arterial após o implante de stents farmacológicos.

Limitações do estudo

As análises qualitativas foram realizadas por um único investigador, ficando o julgamento das características qualitativas da neoíntima sujeito a alguma intuição, apesar dos esforços para a obtenção da precisão nas análises.

Os stents farmacológicos foram implantados em artérias coronárias de porcos não-ateroscleróticos, sendo a resposta vascular avaliada no contexto de artérias coronárias porcinas normais. Estudos pré-clínicos com implante desses stents em artérias de animais com aterosclerose experimental (*minipigs*, coelhos) podem responder com maior acurácia questões relativas principalmente à eficácia desses stents.²¹

CONCLUSÕES

Os achados à TCO corroboram a hipótese de que a neoíntima encontrada em stents farmacológicos com polímeros biodegradáveis aos 28 dias não é a neoíntima definitiva. A evidência experimental mais significativa é a mudança das características da neoíntima observada

na TCO, sendo essa uma ferramenta fundamental na análise pré-clínica dos stents, por possibilitar a avaliação sequencial *in vivo* do tecido neointimal.

CONFLITO DE INTERESSES

Celso K. Takimura e Francisco R. M. Laurindo são consultores científicos da Scitech Prod. Médicos. Nos últimos 36 meses, Pedro A. Lemos foi consultor científico da Scitech Prod. Médicos, fez palestras eventuais, nacionais e internacionais, pelas empresas Boston Scientific e BBraun, e é integrante da Boston Scientific Latin America SCIMAB (Scientific Medical Advisory Board). Os demais autores declaram não haver conflito de interesses relacionado a este manuscrito.

SUORTE FINANCEIRO

O presente estudo faz parte do Programa de Desenvolvimento Nacional de Endopróteses Vasculares (stents) – PDNS, iniciado em 2004-2005. Conta com o suporte da Secretaria de Ciência, Tecnologia e Insumos Estratégicos (SCTIE)/Departamento de Ciência e Tecnologia (DECIT) do Ministério da Saúde (MS), do Conselho Nacional de Desenvolvimento Científico e Tecnológico (CNPq) e da Financiadora de Estudos e Projetos (FINEP) do Ministério da Ciência e Tecnologia (MCT). O desenvolvimento do processo de corte a laser de stents contou com o apoio da Fundação de Amparo à Pesquisa do Estado de São Paulo (FAPESP; Forma de Apoio: Inovação Tecnológica/Pesquisa Inovativa na Pequena e Micro Empresa – PIPE).

REFERÊNCIAS

1. Suzuki Y, Yeung AC, Ikeno F. Importância dos estudos pré-clínicos em animais de experimentação para a cardiologia intervencionista. *Arq Bras Cardiol.* 2008;91(5):348-60.
2. Schwartz RS, Huber KC, Murphy JG, Edwards WD, Camrud AR, Vliestra RE, et al. Restenosis and the proportional neointimal response to coronary artery injury: results in a porcine model. *J Am Coll Cardiol.* 1992;19(2):267-74.
3. Schwartz RS, Holder DJ, Holmes DR, Veinot JP, Camrud AR, Jorgenson MA, et al. Neointimal thickening after severe coronary artery injury is limited by a short-term administration of a factor Xa inhibitor: results in a porcine model. *Circulation.* 1996;93(8):1542-8.
4. Ikeno F, Buchbinder M, Yeung AC. Novel stent and delivery systems for the treatment of bifurcation lesions: porcine coronary artery model. *Cardiovasc Revasc Med.* 2007;8(1):38-42.
5. Carter AJ, Laird JR, Farb A, Kufs W, Wortham DC, Virmani R. Morphologic characteristics of lesion formation and time course of smooth muscle cell proliferation in a porcine proliferative restenosis model. *J Am Coll Cardiol.* 1994;24(5):1398-405.
6. Edelman ER, Rogers C. Pathobiologic responses to stenting. *Am J Cardiol.* 1998;81(7A):4E-6E.
7. Virmani R, Kolodgie FD, Farb A, Lafont A. Drug eluting stents: are human and animal studies comparable? *Heart.* 2003;89(2):133-8.
8. Kotani J, Awata M, Nanto S, Uematsu M, Oshima F, Minamiguchi H, et al. Incomplete neointimal coverage of sirolimus-eluting stents: angioscopic findings. *J Am Coll Cardiol.* 2006;47(10):2108-11.

9. Nakazawa G, Finn AV, John MC, Kolodgie FD, Virmani R. The significance of preclinical evaluation of sirolimus-, paclitaxel-, and zotarolimus-eluting stents. *Am J Cardiol.* 2007; 100(8B):36M-44M.
10. Stone GW, Ellis SG, Cox DA, Hermiller J, O'Shaughnessy C, Mann JT, et al. One-year clinical results with slow-release, polymer-based, paclitaxel-eluting TAXUS stent: the TAXUS-IV trial. *Circulation.* 2004;109(16):1942-7.
11. Joner M, Finn AV, Farb A, Mont EK, Kolodgie FD, Ladich E, et al. Pathology of drug-eluting stents in humans: delayed healing and late thrombotic risk. *J Am Coll Cardiol.* 2006;48(1): 193-202.
12. Byrne RA, Mehilli J, Iijima R, Schulz S, Pache J, Seyfarth M, et al. A polymer-free dual drug-eluting stent in patients with coronary artery disease: a randomized trial vs. polymer-based drug-eluting stents. *Eur Heart J.* 2009;30(8):923-31.
13. Chamié D, Costa Jr. JR, Abizaid A, Silva JFA, Feres F, Mattos LM, et al. Stents liberadores de sirolimus com e sem cobertura polimérica: análise seriada com angiografia e ultrassom intracoronariano tridimensional. *Rev Bras Cardiol Invasiva.* 2009;17(1):20-30.
14. Windecker S, Serruys PW, Wandel S, Buszman P, Trznadel S, Linke A, et al. Biolimus-eluting stent with biodegradable polymer versus sirolimus-eluting stent with durable polymer for coronary revascularization (LEADERS): a randomized non-inferiority trial. *Lancet.* 2008;372(9644):1163-73.
15. Takimura CK, Watanabe IS, Campos CAHM, Laurindo FRM, Ferreira CN, Gutierrez PS, et al. Avaliação por microscopia eletrônica de varredura da endotelização pós implante de stent farmacológico Scitech em artérias ilíacas de coelhos. *Rev Bras Cardiol Invasiva.* 2010;18 Supl 2:27.
16. Takimura CK, Galon MZ, Lopes Jr. ACA, Carvalho J, Ferreira SK, Chaves MJF, et al. Avaliação pela tomografia de coerência óptica de stent nacional recoberto com polímero biodegradável eluidor de sirolimus vs. stent eluidor de biolimus A9 em artérias coronárias porcinas. *Rev Bras Cardiol Invasiva.* 2011; 19(2):138-44.
17. Guagliumi G, Musumeci G, Sirbu V, Bezerra HG, Suzuki N, Fiocca L, et al. Optical coherence tomography assessment of in vivo vascular response after implantation of overlapping bare-metal and drug-eluting stents. *JACC Cardiovasc Interv.* 2010;3(5):531-9.
18. Mehanna EA, Attizzani GF, Kyono H, Hake M, Bezerra HG. Assessment of coronary stent by optical coherence tomography, methodology and definitions. *Int J Cardiovasc Imaging.* 2011;27(2):259-69.
19. Bezerra HG, Costa MA, Guagliumi G, Rollins AM, Simon DI. Intracoronary optical coherence tomography: a comprehensive review clinical and research applications. *JACC Cardiovasc Interv.* 2009;2(11):1035-46.
20. Tahara S, Chamie D, Baibars M, Alraies C, Costa M. Optical coherence tomography endpoints in stent clinical investigations: strut coverage. *Int J Cardiovasc Imaging.* 2011;27(2):271-87.
21. van Beusekom HM, Saia F, Zindler JD, Lemos PA, Swager-Ten Hoor SL, van Leeuwen MA, et al. Drug-eluting stents show delayed healing: paclitaxel more pronounced than sirolimus. *Eur Heart J.* 2007;28(8):974-9.
22. Lim SY, Jeong MH, Hong SJ, Lim do S, Moon JY, Hong YJ, et al. Inflammation and delayed endothelialization with overlapping drug-eluting stents in a porcine model of in-stent restenosis. *Circ J.* 2008;72(3):463-8.
23. Finn AV, Joner M, Nakazawa G, Kolodgie F, Newell J, John MC, et al. Pathological correlates of late drug-eluting stent thrombosis: strut coverage as a marker of endothelialization. *Circulation.* 2007;115(18):2435-41.
24. Nakazawa G, Finn AV, Joner M, Ladich E, Kutys R, Mont EK, et al. Delayed arterial healing and increased late stent thrombosis at culprit sites after drug-eluting stent placement for acute myocardial infarction patients: an autopsy study. *Circulation.* 2008;118(11):1138-45.
25. Finn AV, Joner M, Nakazawa G, Kolodgie F, Newell J, John MC, et al. Pathological correlates of late drug-eluting stent thrombosis: strut coverage as a marker of endothelialization. *Circulation.* 2007;115(18):2435-41.
26. Ribeiro EE. Estudo randomizado INSPIRON I: dois anos de follow-up. In: XXXIV Congresso da Sociedade Brasileira de Hemodinâmica e Cardiologia Intervencionista; 2012 jun. 20-22; Salvador, BA, Brasil.
27. Teramoto T, Ikeno F, Otake H, Lyons JK, van Beusekom HM, Fearon WF, et al. Intriguing peri-strut low-intensity area detected by optical coherence tomography after coronary stent deployment. *Circ J.* 2010;74(6):1257-9.
28. Templin C, Meyer M, Müller MF, Djonov V, Hlushchuk R. Coronary optical frequency domain imaging (OFDI) for in vivo evaluation of stent healing: comparison with light and electron microscopy. *Eur Heart J.* 2010;31(14):1792-801.
29. Attizzani GF, Bezerra HG, Chamié D, Fujino Y, Spognardi AM, Stanley JR, et al. Serial Evaluation of Vascular Response After Implantation of a New Sirolimus-Eluting Stent With Bioabsorbable Polymer (MISTENT): an optical coherence tomography and histopathological study. *J Invasive Cardiol.* 2012;24(11):560-8.