

Fístula da Artéria Descendente Anterior para Ventrículo Direito Pós-Implante de Stent

Ricardo Wang¹, Newton Stadler Souza Filho¹, Marisa Freitas Leal¹, Claudia Burigo Zanuzzi¹, Estela Regina Klosovski¹, Tatiana Vitola Rohn¹, Paulo Batista Queiroz Júnior¹

Paciente do sexo masculino, 73 anos de idade, natural de Curitiba, admitido na Unidade de Dor Torácica da Santa Casa de Curitiba com quadro de dor torácica típica em repouso, de início recente. Eletrocardiograma mostrava infradesnívelamento do segmento ST, em parede anterior. Exames laboratoriais sem anormalidades. Submetido a cineangiogramia coronariográfica, que mostrou lesão moderada no terço médio da artéria descendente anterior – DA – (Figura 1). Em análise retrospectiva, nota-se discreta constrição no terço médio, sugestivo de trajeto intramiocárdico da DA. À ultrasonografia intracoronária mostra área de 2,8mm². Optou-se por realizar tratamento percutâneo.

Realizada angioplastia coronariana com uso de heparina na dose de 100UI/kg, com a técnica de implante

direto de stent LIBERTÉ® (Boston Scientific) 3,0x28mm, com liberação a 10ATM. Na angiografia de controle, nota-se extravasamento de contraste da DA para o ventrículo direito (Figura 2). A complicação foi tratada com implante de dois stents recobertos de PTFE (JoGraft®) 3,0x12mm e 3,0x16mm. Na angiografia pós-implante, observou-se oclusão da ruptura, e fechamento da fístula coronário-câmara (Figura 3). No controle clínico após 6 meses, o paciente permanece assintomático.

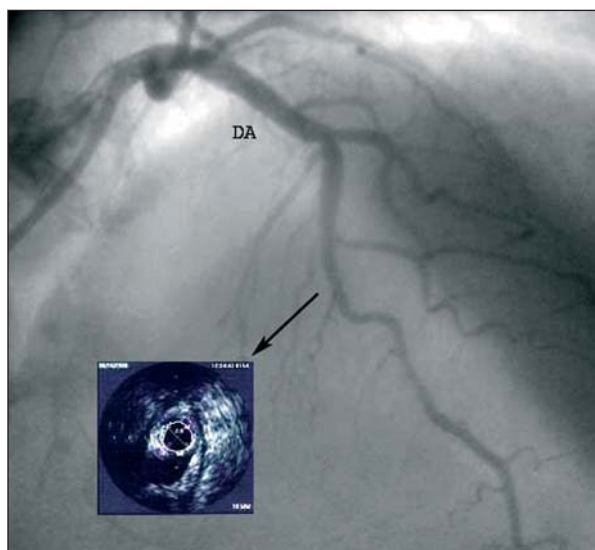


Figura 1 - Coronária esquerda vista em PA cranial, mostrando lesão em segmento médio, e no quadro, a avaliação ultra-sonográfica. A análise ultra-sonográfica da artéria descendente anterior mostra área luminal de 2,8mm².

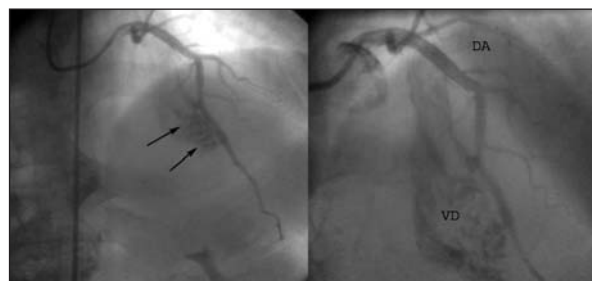


Figura 2 - Artéria descendente anterior com fístula da artéria para ventrículo direito (setas).

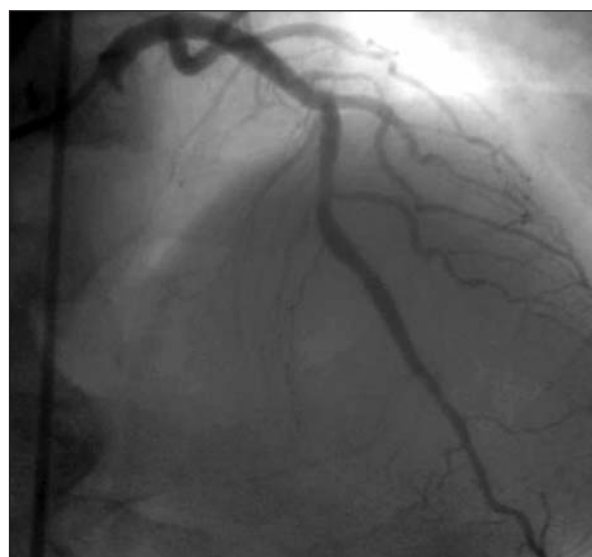

Figura 3 - Angiogramia coronariana após implante de dois stents recobertos de PTFE (JoGraft®).

¹ Centro de Diagnose Cardiovascular - Santa Casa de Curitiba, Curitiba, PR.

Correspondência: Ricardo Wang, Praça Rui Barbosa, 245 - Centro - Curitiba - PR - CEP: 80010-030 • E-mail: rwang@terra.com.br
Recebido em: 28/1/2007 • Aceito em: 10/4/2007