

# Valvuloplastia Aórtica Percutânea como Medida Salvadora na Estenose Aórtica Crítica com Instabilidade Hemodinâmica

Roberto Ramos Barbosa<sup>1</sup>, Renato Giestas Serpa<sup>2</sup>, Roberto de Almeida Cesar<sup>3</sup>, Darlan Dadalt<sup>4</sup>, Felipe Bortot Cesar<sup>5</sup>, Pedro Abílio Ribeiro Reseck<sup>6</sup>

## RESUMO

Relatamos o caso de uma paciente de 81 anos, com estenose aórtica (EA) grave sintomática, que, durante cateterismo cardíaco diagnóstico, evoluiu com instabilidade hemodinâmica refratária e posterior parada respiratória. Foi submetida à valvuloplastia aórtica percutânea por balão como medida salvadora, com subsequente melhora hemodinâmica e compensação clínica. A possibilidade de tratamento cirúrgico da EA foi descartada pelo alto risco cirúrgico. O acompanhamento clínico de até 7 meses após o procedimento demonstrou melhora significativa da classe funcional e boa tolerância aos esforços.

**DESCRITORES:** Estenose da valva aórtica. Choque cardiogênico. Implante de prótese de valva cardíaca.

## ABSTRACT

### Emergency Percutaneous Balloon Aortic Valvuloplasty in Critical Aortic Stenosis with Hemodynamic Instability

We report the case of an 81-year-old patient with symptomatic severe aortic stenosis (AS) who developed refractory hemodynamic instability and respiratory arrest during a diagnostic cardiac catheterization. The patient was submitted to a percutaneous balloon aortic valvuloplasty as a life saving procedure with subsequent hemodynamic improvement and clinical stabilization. The possibility of surgical treatment for AS was excluded due to the high surgical risk. Clinical follow-up of up to 7 months after the procedure demonstrated significant improvement in functional class and good exercise tolerance.

**DESCRIPTORS:** Aortic valve stenosis. Shock, cardiogenic. Heart valve prosthesis implantation.

A estenose aórtica (EA) senil é a obstrução da via de saída do ventrículo esquerdo pela calcificação das estruturas valvares, associada ou não à fusão das válvulas da valva aórtica. É a doença valvar aórtica adquirida mais frequente e está presente em 4,5% da população acima de 75 anos de idade.<sup>1</sup> A substituição cirúrgica da valva aórtica constitui a primeira opção terapêutica para pacientes com EA grave, determinando alívio do sintomas e aumento de sobrevida. Entretanto, devido a risco cirúrgico elevado, cerca de um terço dos octogenários com EA sintomática são recusados

para cirurgia.<sup>2</sup> A valvuloplastia aórtica percutânea por balão (VAPB) é um procedimento considerado como “ponte” em pacientes hemodinamicamente instáveis sem condições cirúrgicas. Em virtude da alta incidência de reestenose e de insuficiência aórtica, apresenta indicação atual apenas em condições excepcionais, como medida paliativa ou intermediária para um tratamento definitivo.<sup>3</sup> Atualmente, o implante valvar aórtico percutâneo (IVAP) é uma opção para pacientes com risco elevado para o tratamento cirúrgico convencional. Desde 2002, a partir da experiência inicial de Cribier et al.,<sup>4</sup> mais

<sup>1</sup> Pós-Graduando (mestrado). Cardiologista intervencionista do Serviço de Hemodinâmica do Hospital Evangélico de Vila Velha. Vila Velha, ES, Brasil.

<sup>2</sup> Cardiologista intervencionista do Serviço de Hemodinâmica do Hospital Evangélico de Vila Velha. Vila Velha, ES, Brasil.

<sup>3</sup> Cardiologista intervencionista do Serviço de Hemodinâmica do Hospital Evangélico de Vila Velha. Vila Velha, ES, Brasil.

<sup>4</sup> Graduando de Medicina da Escola Superior de Ciências da Santa Casa de Misericórdia. Vitória, ES, Brasil.

<sup>5</sup> Cardiologista intervencionista do Serviço de Hemodinâmica do Hospital Evangélico de Vila Velha. Vila Velha, ES, Brasil.

<sup>6</sup> Cardiologista intervencionista. Coordenador do Serviço de Hemodinâmica do Instituto de Cardiologia do Espírito Santo. Vitória, ES, Brasil.

**Correspondência:** Roberto Ramos Barbosa. R. Vênus, s/n, Alecrim – Vila Velha, ES, Brasil – CEP 29118-060  
E-mail: roberto.rb@cardiol.br

Recebido em: 23/5/2013 • Aceito em: 31/7/2013

de 50 mil IVAPs com diferentes dispositivos já foram realizados.<sup>5</sup>

Relatamos um caso de VAPB realizada em caráter emergencial devido à ocorrência de instabilidade hemodinâmica grave e refratária durante a realização de cineangiocoronariografia.

## RELATO DE CASO

Paciente de 81 anos, do sexo feminino, com antecedentes conhecidos de hipertensão e dislipidemia, na qual a EA manifestou-se há 5 anos com dispneia aos médios esforços e precordialgia tipicamente anginosa. Há cerca de 1 ano, evoluiu com piora da classe funcional, com dispneia aos pequenos esforços, episódios de síncope e angina. Ecocardiograma transtorácico realizado em setembro de 2012 demonstrou valva aórtica trivalvular com calcificação importante, gradiente transvalvar médio de 65 mmHg, velocidade de pico de 5,3 m/s e área valvar estimada em 0,63 cm<sup>2</sup>, fração de ejeção do ventrículo esquerdo (FEVE) de 55% e septo interventricular de 15 mm, preenchendo critérios ecocardiográficos para estenose valvar aórtica grave (sem insuficiência aórtica).

Em outubro de 2012, a paciente foi submetida a cateterismo cardíaco diagnóstico, com fins de avaliação pré-operatória. Durante o exame, evoluiu com instabilidade hemodinâmica refratária, insuficiência respiratória aguda, rebaixamento do nível de consciência e posterior parada respiratória, sendo necessárias a intubação orotraqueal e a infusão de drogas vasoativas em doses elevadas. Diante da situação crítica, com rápida deterioração clínica e necessidade de doses crescentes de noradrenalina, optou-se por realização imediata de VAPB.

## Procedimento

A VAPB foi realizada via artéria femoral direita. Foi utilizado balão Aviator® Plus (Cordis Corporation, Bridgewater, USA) de 23 x 45 mm, insuflado uma única vez por menos de 10 segundos (Figura 1), com auxílio de estimulação rápida com marca-passo transvenoso provisório, posicionado no ventrículo direito por via veia femoral direita, para o posicionamento estável do balão. Observaram-se imediata redução do gradiente de pressão sistólica transvalvar aórtico de 180 mmHg para 120 mmHg (Tabela 1), com melhora significativa do *status* hemodinâmico, e rápido desmame da noradrenalina. A aortografia de controle evidenciou somente discreto refluxo valvar aórtico (Figura 2). Ecocardiograma não estava disponível durante ou imediatamente após o procedimento. A paciente foi então transferida para a Unidade de Terapia Intensiva, para estabilização clínica e decisão acerca de tratamento cirúrgico futuro da EA.

## Evolução clínica

A evolução pós-procedimento foi favorável, sendo a paciente extubada em menos de 24 horas, com restau-

ração da estabilidade hemodinâmica sem necessidade de drogas vasoativas. Ecocardiograma transtorácico realizado à beira do leito 48 horas após a VAPB manteve critérios de EA grave, a despeito da melhora clínica (gradiente transvalvar médio de 48 mmHg; área valvar aórtica de 0,91 cm<sup>2</sup>; FEVE de 59%). Devido ao risco cirúrgico elevado (mortalidade estimada de acordo com o *European System for Cardiac Operative Risk Evaluation* - euroSCORE II de 15,2% e o *Society of Thoracic Surgeons* - STS risk score 52,1%), à dificuldade de realização de IVAP pela rede pública de saúde e à evolução satisfatória após a VAPB, decidiu-se por manter a paciente em tratamento clínico.

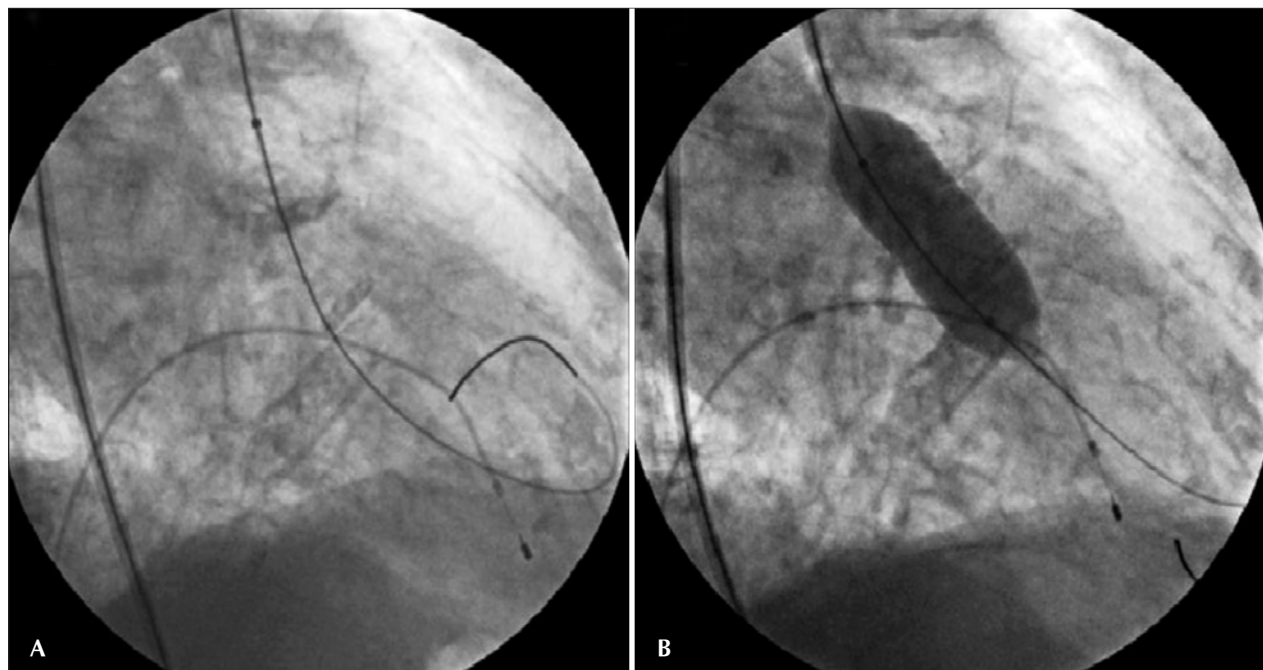
A paciente recebeu alta hospitalar após 10 dias, em bom estado geral e assintomática, sem complicações decorrentes do procedimento, e foi encaminhada para acompanhamento clínico cardiológico. Sete meses após o procedimento, encontrava-se assintomática, do ponto de vista cardiovascular, sem a ocorrência de qualquer evento cardíaco adverso, com boa tolerância aos esforços (classe funcional I), sem mudança na classificação da EA ao ecocardiograma.

## DISCUSSÃO

A VAPB foi desenvolvida como uma opção não cirúrgica, nos anos 1980, para o tratamento de pacientes com EA grave. É um procedimento no qual um ou mais balões são colocados através da valva aórtica estenótica e inflados com a finalidade de reduzir a gravidade da lesão. Ocasionalmente ocorre fratura do cálcio depositado nos folhetos valvares, com alargamento do anel aórtico e separação das comissuras.<sup>6</sup> Apesar das consideráveis taxas de possíveis complicações (insuficiência aórtica aguda grave, complicações vasculares/hemorragicas e relacionadas à via de acesso, acidente vascular encefálico e óbito), os resultados imediatos produzem queda moderada dos gradientes transvalvares com melhora sintomática, porém com apenas um pequeno aumento da área valvar, o que determina elevados índices de reestenose e pobre resultado em médio e longo prazos.<sup>7</sup>

A técnica de VAPB sofreu aprimoramentos nos últimos anos, como redução do calibre dos cateteres, balões mais confiáveis (menor perfil, e materiais mais simples e seguros no manejo técnico), ritmo ventricular rápido imposto por marca-passo estabilizando o balão no plano valvar aórtico durante a dilatação, fios-guia mais apropriados (*extra-stiff*, *supper-stiff*), entre outros. Atualmente, a VAPB é fortemente recomendada como preparo da valva para posterior IVAP (pré-dilatação) e tem sido cada vez mais utilizada, crescendo em paralelo com a técnica de implante de bioprótese por cateter.<sup>8</sup>

O paciente portador de EA crítica, com insuficiência cardíaca aguda ou choque cardiogênico, representa um desafio terapêutico, pois é uma condição cujo tratamento definitivo é complexo e que acarreta um alto

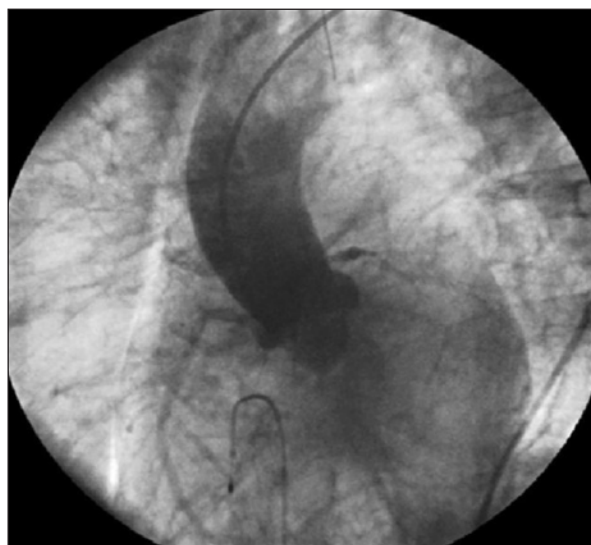


**Figura 1.** Valvuloplastia aórtica percutânea por balão realizada em caráter de urgência: (A) passagem de fio-guia *extra-stiff* por meio do plano valvar aórtico para entrega e posicionamento do balão; (B) balão Aviator® Plus 23 x 45 mm insuflado uma única vez por menos de 10 segundos com auxílio de estimulação rápida com marca-passo transvenoso provisório, posicionado no ventrículo direito, via veia femoral direita, para o posicionamento estável do balão.

**TABELA 1**  
**Medidas invasivas de pressões cavitárias antes e imediatamente após a realização de valvuloplastia aórtica percutânea por balão**

	Ventrículo esquerdo (mmHg)	Aorta (mmHg)	Gradiente sistólico transvalvar pico a pico (mmHg)
Pré-procedimento	270	90	180
Pós-procedimento	210	90	120

risco de óbito. A VAPB é geralmente utilizada nesse contexto como “ponte” para a cirurgia, todavia, devido ao modesto aumento da área valvar e à razoável taxa de complicações, há limitação de sua utilização, mesmo nestes pacientes.<sup>9</sup> Datada do ano de 2008, a atualização da diretriz do *American College of Cardiology/American Heart Association (ACC/AHA)* para o manejo da doença cardíaca valvar indica a VAPB como classe IIb de recomendação para palição ou ponte para cirurgia em pacientes instáveis ou com comorbidades graves (e classe III para seu uso como alternativa rotineira à cirurgia de troca valvar).<sup>10</sup> Com recomendações semelhantes, a Diretriz Brasileira de Valvopatias, de 2011, adiciona a indicação de classe IIa para a VAPB em pacientes instáveis hemodinamicamente e com impossibilidade momentânea de IVAP, mantendo a indicação IIb quando o tratamento for considerado paliativo.<sup>11</sup>



**Figura 2.** Aortografia de controle em projeção oblíqua anterior esquerda, evidenciando somente discreto refluxo valvar aórtico.

Na prática, a VAPB apresenta emprego restrito e não modifica a história natural da doença, além de determinar melhora apenas temporária dos sintomas e necessitar, portanto, de um tratamento definitivo posterior. No presente relato de caso, consideramos como alternativa mais adequada para o tratamento definitivo da paciente a bioprótese para IVAP, aprovada para uso

no Brasil pela Agência Nacional de Vigilância Sanitária (Anvisa) desde 2008. De acordo com o *Placement of Aortic Transcatheter Valves*, conhecido como estudo PARTNER,<sup>12</sup> importante ensaio clínico randomizado conduzido em 21 centros nos Estados Unidos, Canadá e Alemanha, verificou-se que a mortalidade, tanto precoce como tardia, foi drasticamente reduzida quando os pacientes foram tratados com IVAP, comparativamente ao tratamento clínico associado a eventual VAPB. Além disso, nos casos considerados como de alto risco perioperatório, a mortalidade foi equivalente quando comparados o IVAP e o tratamento cirúrgico, demonstrando que o implante percutâneo de bioprótese aórtica é uma opção terapêutica segura para essa população.<sup>13</sup>

O IVAP é uma modalidade terapêutica que, até o presente momento, não está disponível no sistema público de saúde do Brasil. Desse modo, apesar de ser pouco recomendada e até desacreditada por muitos, a VAPB pode melhorar a qualidade de vida de muitos enfermos, sendo uma alternativa viável na busca pela saúde, enquanto aguardamos que as autoridades regulatórias do país aprovem a inclusão do IVAP nos sistemas de saúde público e privado.

O presente relato de caso ilustrou a ação do cardiologista intervencionista numa medida salvadora. A VAPB na EA crítica foi indicada em caráter emergencial, devido a quadro de choque cardiogênico com risco de morte iminente e, adjuntamente, risco cirúrgico elevado. O procedimento foi capaz de promover subsequente melhora hemodinâmica e compensação clínica. Acreditamos que a VAPB deve ser considerada uma opção válida, associada ou não ao posterior implante valvular aórtico, percutâneo ou cirúrgico, sobretudo naqueles pacientes instáveis em estado crítico. No contexto da utilização do IVAP, pode-se afirmar que a VAPB volta a ter seus horizontes ampliados na prática clínica.

## CONFLITO DE INTERESSES

Os autores declaram não haver conflito de interesses relacionado a este manuscrito.

## REFERÊNCIAS

1. Freeman RV, Otto CM. Spectrum of calcific aortic valve disease: pathogenesis, disease progression, and treatment strategies. *Circulation*. 2005;111(24):3316-26.
2. Jung B, Cachier A, Baron G, Messika-Zeitoun D, Delahaye F, Tornos P, et al. Decision-making in elderly patients with severe aortic stenosis: why are so many denied surgery? *Eur Heart J*. 2005;26(24):2714-20.
3. Kuntz RE, Tosteson AN, Berman AD, Goldman L, Gordon PC, Leonard BM, et al. Predictors of event-free survival after balloon aortic valvuloplasty. *N Engl J Med*. 1991;325(1):17-23.
4. Cribier A, Eltchaninoff H, Bash A, Borestein N, Tron C, Bauer F, et al. Percutaneous transcatheter implantation of an aortic valve prosthesis for calcific aortic stenosis: first human case description. *Circulation*. 2002;106(24):3006-8.
5. Binder RK, Webb JG. TAVI: from home-made prosthesis to global interventional phenomenon. *Heart*. 2012;98 Suppl 4:iv30-6.
6. Isner JM, Samuels DA, Slovenkai GA, Halaburka KR, Hougen TJ, Desnoyers MR, et al. Mechanism of aortic balloon valvuloplasty: fracture of valvular calcific deposits. *Ann Intern Med*. 1988;108(3):377-80.
7. Block PC, Palacios IF. Clinical and hemodynamic follow-up after percutaneous aortic valvuloplasty in the elderly. *Am J Cardiol*. 1988;62(10 Pt 1):760-3.
8. Grube E, Buellesfeld L. O renascimento justificado de uma técnica bem conhecida [editorial]. *Rev Bras Cardiol Invasiva*. 2009;17(4):445-6.
9. Buchwald AB, Meyer T, Scholz K, Schorn B, Unterberg C. Efficacy of balloon valvuloplasty in patients with critical aortic stenosis and cardiogenic shock - the role of shock duration. *Clin Cardiol*. 2001;24(3):214-8.
10. Bonow RO, Carabello BA, Chatterjee K, Leon Jr AC, Faxon DP, Freed MD, et al. 2008 Focused update incorporated into the ACC/AHA 2006 Guidelines for the management of patients with valvular heart disease: a report of the American College of Cardiology/American Heart Association Task Force on Practice Guidelines (Writing Committee to Revise the 1998 Guidelines for the Management of Patients With Valvular Heart Disease): endorsed by the Society of Cardiovascular Anesthesiologists, Society for Cardiovascular Angiography and Interventions, and Society of Thoracic Surgeons. *Circulation*. 2008;118(15):e523-661.
11. Tarasoutchi F, Montera MW, Grinberg M, Barbosa MR, Piñeiro DJ, Sánchez CRM, et al.; Sociedade Brasileira de Cardiologia. Diretriz Brasileira de Valvopatias - SBC 2011. *Arq Bras Cardiol* 2011;97(5 Supl. 1):1-67
12. Leon MB, Smith CR, Mack M, Miller DC, Moses JW, Svensson LG, et al.; PARTNER Trial Investigators. Transcatheter aortic-valve implantation for aortic stenosis in patients who cannot undergo surgery. *N Engl J Med*. 2010;363(17):1597-607.
13. Smith CR, Leon MB, Mack MJ, Miller DC, Moses JW, Svensson LG, et al. Transcatheter versus surgical aortic-valve replacement in high-risk patients. *N Engl J Med*. 2011;364(23):2187-98.