

Agenesia da Veia Cava Inferior

Caroline Saltz Gensas¹, Leonardo Martins Pires², Marcelo Lapa Kruse³, Tiago Luiz Luz Leiria⁴, Daniel Garcia Gomes⁵, Gustavo Glotz de Lima⁶

RESUMO

Agnesia da veia cava inferior é uma malformação rara. Sua causa mais comum é a disgenesia durante a embriogênese, mas também pode estar relacionada a trombose intrauterina ou perinatal. Normalmente é assintomática, em associação, ou não, com outras malformações congênitas, e pode cursar com maior risco de insuficiência venosa crônica e trombose venosa profunda, especialmente em jovens. Seu diagnóstico frequentemente é acidental, durante cirurgias abdominais ou procedimentos radiológicos. Relatamos cinco casos de agenesia da veia cava inferior detectada durante procedimentos eletrofisiológicos.

DESCRIPTORIOS: Eletrofisiologia. Anormalidades cardiovasculares. Veia cava inferior.

ABSTRACT

Agnesis of the Inferior Vena Cava

Agnesis of the inferior vena cava is a rare malformation. Its most common cause is dysgenesis during embryogenesis, but it may also be related to intrauterine or perinatal thrombosis. It is usually asymptomatic, associated or not with other congenital malformations and may be related to increased risk of chronic venous insufficiency and deep vein thrombosis, especially in young individuals. Diagnosis is often incidental, during abdominal surgery or radiological procedures. We reported five cases of agnesis of the inferior vena cava detected during electrophysiological procedures.

DESCRIPTORS: Electrophysiology. Cardiovascular abnormalities. Vena cava, inferior.

Estudo eletrofisiológico é um exame invasivo utilizado para diagnosticar distúrbios do ritmo e condução cardíaca. Pode ser utilizado para mensuração dos intervalos de condução atrioventricular, esclarecimento dos mecanismos arritmogênicos e teste de eficácia de agentes antiarrítmicos. Atualmente, também é utilizado para localização e mapeamento detalhado dos circuitos reentrantes e focos ectópicos, para posterior tratamento com ablação por cateter. Assim, tem finalidade diagnóstica, terapêutica e prognóstica.

Usualmente, o acesso ao coração é feito por meio de punção venosa, femoral ou subclávia, para colocação de cateteres no interior das cavidades cardíacas.

No entanto, em aproximadamente 0,5% da população, pode ocorrer agenesia da veia cava inferior, às vezes desconhecida pelo paciente, por ser, em geral, assintomática.¹ Durante procedimentos eletrofisiológicos, a dificuldade de progressão dos cateteres em direção cefálica levanta a suspeita dessa anomalia, sendo então indicadas manobras para confirmar sua presença.

Neste artigo, relatamos cinco casos de pacientes que chegaram ao Laboratório de Eletrofisiologia do Instituto de Cardiologia do Rio Grande do Sul para realização de ablação e/ou estudo eletrofisiológico, durante os quais foi diagnosticada agenesia da veia cava inferior.

¹ Acadêmica de Medicina da Universidade Federal de Ciências da Saúde de Porto Alegre. Porto Alegre, RS, Brasil.

² Mestre. Médico cardiologista e eletrofisiologista do Instituto de Cardiologia/Fundação Universitária de Cardiologia. Porto Alegre, RS, Brasil.

³ Mestre. Médico cardiologista e eletrofisiologista do Instituto de Cardiologia/Fundação Universitária de Cardiologia. Porto Alegre, RS, Brasil.

⁴ Doutor. Médico cardiologista e eletrofisiologista do Instituto de Cardiologia/Fundação Universitária de Cardiologia. Porto Alegre, RS, Brasil.

⁵ Médico cardiologista e estagiário do Serviço de Eletrofisiologia do Instituto de Cardiologia/Fundação Universitária de Cardiologia. Porto Alegre, RS, Brasil.

⁶ Doutor. Médico cardiologista e chefe do Serviço de Eletrofisiologia do Instituto de Cardiologia/Fundação Universitária de Cardiologia. Porto Alegre, RS, Brasil.

Correspondência: Gustavo Glotz de Lima. Av. Princesa Isabel, 370 – Porto Alegre, RS, Brasil – CEP 90620-000
E-mail: gglima.pesquisa@gmail.com

Recebido em: 5/9/2012 • Aceito em: 15/11/2012

RELATO DOS CASOS

Caso 1

Paciente do sexo masculino, 60 anos de idade, com antecedente de acidente vascular cerebral isquêmico em 2005 e infarto agudo do miocárdio em 2007, revascularização miocárdica prévia e função ventricular normal. Em fevereiro de 2010, o paciente foi internado para investigação de quadro de síncope não relacionada ao esforço, sem sintomas premonitórios, sendo submetido a estudo eletrofisiológico com punção venosa femoral direita. Durante introdução do cateter, notou-se dificuldade de progressão em direção cefálica. Foi realizada venografia (Figura 1), que evidenciou agenesia da veia cava inferior, dilatação da veia hemiázigos, com drenagem no tronco venoso comum, veia cava superior e, posteriormente, átrio direito (Figura 2). Após a venografia, foi realizado estudo eletrofisiológico com protocolo de estimulação (Figura 3), que evidenciou função sinusal normal e condução tanto atrioventricular como intraventricular normal.

Caso 2

Paciente do sexo feminino, 12 anos de idade, com tetralogia de Fallot corrigida (*shunt* sistêmico-pulmonar realizado em 2000), portadora de marca-passo definitivo por disfunção do nó sinusal (implante em 2000). Em março de 2012, a paciente foi internada para estudo

eletrofisiológico para estratificação de morte súbita. Foi realizada punção venosa femoral direita. Por meio de fluoroscopia, foi tentada a cateterização das câmaras direitas, sem sucesso. Foi colocado um cateter *pigtail* e realizada venografia, que demonstrou ausência da veia cava inferior e drenagem venosa pela veia hemiázigos até a veia cava superior. Não foi realizada estimulação ventricular em decorrência da impossibilidade de posicionar os cateteres.

Caso 3

Paciente do sexo feminino, 21 anos de idade, encaminhada para a realização de estudo eletrofisiológico, em abril de 2012, para avaliação de episódios de taquicardia frequentes. A paciente apresentava história de síncope e cardiopatia congênita complexa corrigida há 19 anos (dupla via de saída de ventrículo direito, estenose pulmonar, comunicação interatrial), e era portadora de marca-passo definitivo (implante em 2004). Durante o exame, foi realizada punção de veia femoral direita e tentativa de cateterização de câmaras direitas com inserção de um eletrocateter multipolar, mas não houve sucesso em decorrência da agenesia da veia cava inferior. Foi realizada estimulação ventricular programada com marca-passo, que indicou ritmo de base sinusal e bloqueio atrioventricular total, e não induziu taquicardia ventricular sustentada.

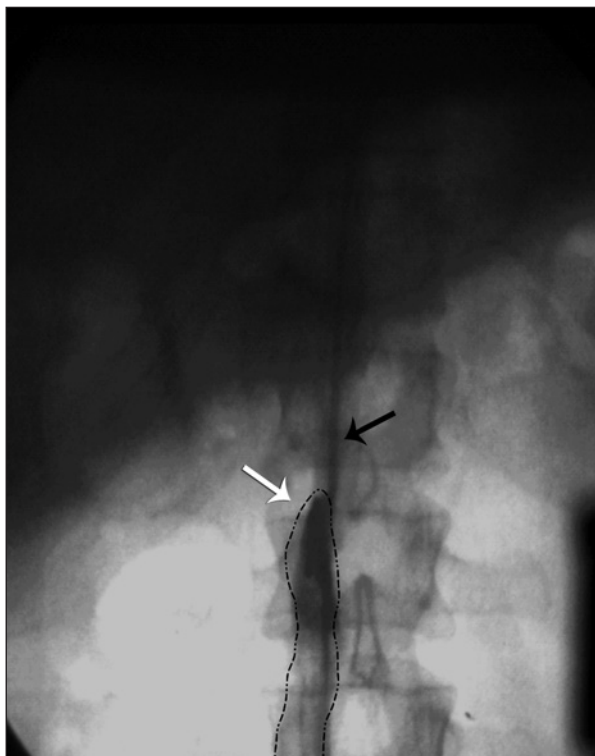


Figura 1 - Angiografia demonstrando agenesia da veia cava inferior (seta branca), com progressão de cateter por veia hemiázigos (seta preta).

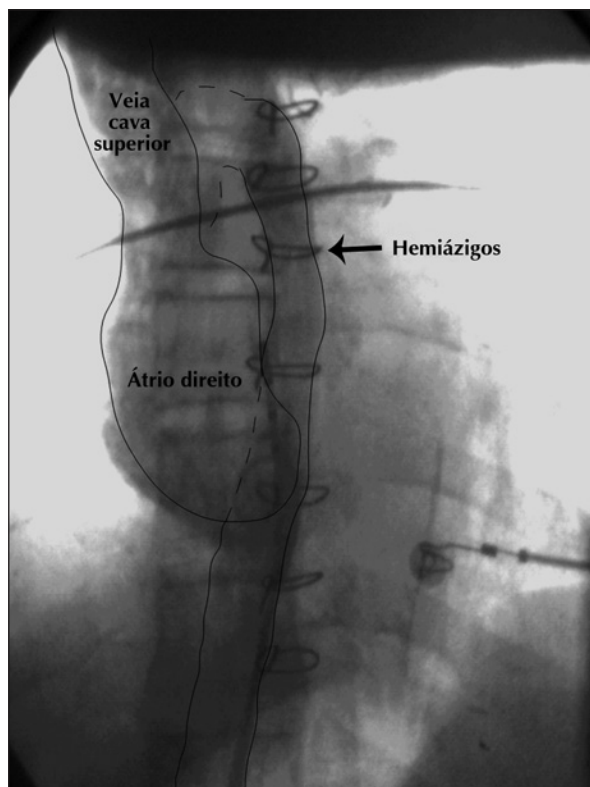


Figura 2 - Esquema gráfico demonstrando dilatação da veia hemiázigos com drenagem no tronco venoso comum, veia cava superior e, posteriormente, átrio direito.

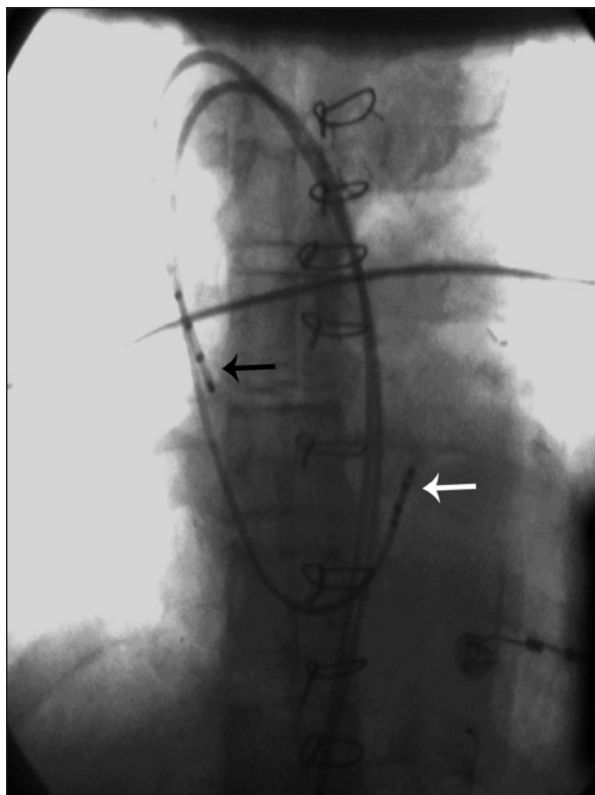


Figura 3 - Posicionamento dos cateteres diagnósticos em átrio direito (seta preta) e região do feixe de His (seta branca).

Caso 4

Paciente do sexo feminino, 40 anos de idade, encaminhada para estudo eletrofisiológico e ablação. Foi realizada punção da veia femoral direita para inserção dos cateteres. Houve dificuldade de progressão dos cateteres em direção cefálica. Foi realizada angiografia do sistema venoso, que evidenciou curso anômalo da drenagem venosa da metade inferior do corpo, direcionada para a veia cava superior. Os cateteres foram então inseridos na cavidade cardíaca pela veia cava superior, sendo posicionados, inicialmente, em átrio direito baixo, seio coronário e região do feixe de His. A extraestimulação atrial demonstrou dupla condução nodal atrioventricular e induziu, de maneira reproduzível, episódios de taquicardia supraventricular com ativação atrial retrógrada concêntrica. A ablação de via lenta nodal foi realizada com sucesso. Porém, no pós-operatório, ocorreu trombose venosa profunda e embolia pulmonar de pequena extensão, sem sintomas associados. Foi iniciada anticoagulação e a paciente apresentou boa evolução.

Caso 5

Paciente do sexo feminino, 62 anos de idade, encaminhada para estudo eletrofisiológico e ablação por queixa de palpitações taquicárdicas. Três eletrocateteres diagnósticos foram introduzidos nas câmaras direitas;

porém, durante manipulação dos mesmos, ficou evidenciada a presença de drenagem anômala da metade inferior do corpo para a veia cava superior. Durante o exame, foi diagnosticado feixe acessório pósteroseptal, com ablação do feixe com sucesso.

DISCUSSÃO

O desenvolvimento do sistema venoso durante a embriogênese é um processo complexo, durante o qual um processo de desenvolvimento, regressão e anastomose de três pares de veias (cardinal posterior, subcardinal e supracardinal) formam a veia cava inferior.^{2,3} Se as estruturas originalmente emparelhadas não se unirem entre a sexta e a oitava semanas de gestação, podem ocorrer malformações, tais como veia cava inferior dupla, agenesia da veia cava inferior, interrupção de um determinado segmento (infra-hepático, pré-renal, renal ou infra-renal), entre outras.^{3,4} Malformações da veia cava inferior estão presentes em 0,07% a 8,7% da população³, podendo ser assintomáticas ou associadas a sintomas inespecíficos. Contudo, podem estar associadas a maior risco de trombose venosa profunda, estando presente em 5% dos casos de trombose venosa profunda em jovens.⁵

A agenesia (também chamada atresia ou aplasia) da veia cava inferior é uma malformação rara, que está presente em 0,005% a 1% da população. Sua causa mais comum é a disgenesia durante a embriogênese (por ocorrência simultânea de defeito no sistema venoso dos três segmentos embrionários), porém pode ocorrer também por trombose intrauterina ou perinatal (sem anormalidades embriológicas).⁶ Frequentemente, o diagnóstico é acidental, ocorrendo durante cirurgias abdominais ou procedimentos radiológicos⁵, em que o paciente não apresenta sintomas; nesses casos, há o desenvolvimento de circulação colateral a partir dos sistemas lombar, ázigos e hemiázigos, que compensam a função da veia cava inferior malformada.⁷ Em caso de insuficiência de rede venosa colateral, porém, a lentidão do fluxo dos membros inferiores e da pelve leva a estase venosa e maior propensão a trombozes.⁸ Assim, pode ocorrer insuficiência venosa crônica ou trombose venosa profunda (especialmente nas veias ilíaca e femoral), com maior taxa de recorrência de trombose nesses pacientes. Além disso, podem estar presentes comorbidades, como anomalias esplênicas, malrotação intestinal, disgenesia pulmonar, agenesia renal, dextrocardia ou outras doenças cardíacas congênitas.⁵ Entre os nossos pacientes, dois casos apresentavam outras cardiopatias congênitas e um evoluiu com trombose venosa profunda seguido de tromboembolismo pulmonar.

Deve-se suspeitar de agenesia da veia cava inferior quando pacientes jovens (de até 30 anos) apresentam trombose venosa profunda idiopática, especialmente em veias ilíacas e de forma bilateral, sem fatores de

risco (como estados de hipercoagulabilidade).⁸ É importante, porém, lembrar que, na ausência de outras anomalias, a agenesia pode se apresentar de forma assintomática, por desenvolvimento do sistema venoso colateral.⁷ Em caso de suspeita, exames de imagem devem ser realizados. Os melhores métodos de imagem para diagnosticar anomalias da veia cava inferior são a angiografia por tomografia computadorizada e a angiografia por ressonância nuclear magnética, sendo considerado difícil o diagnóstico de anomalias da veia cava inferior somente por meio da ultrassonografia.^{1,2,5} O tratamento deve focar em prevenção de complicações, especialmente a trombose. Para isso, alguns autores preconizam o uso de anticoagulantes.⁷ Deve-se, também, orientar o paciente a evitar outros fatores de risco para a trombose, como o uso de anticoncepção oral e longos períodos de imobilização, além de intervenções cirúrgicas desnecessárias.⁷

Pacientes com indicação de estudo eletrofisiológico ou ablação podem chegar ao laboratório de eletrofisiologia sem um diagnóstico prévio de agenesia da veia cava inferior. Assim, o médico eletrofisiologista deve ter em mente a possibilidade de ocorrência dessas alterações morfológicas, para evitar complicações inadvertidas do acesso vascular e manipulação dos cateteres. Para tanto, outras vias (veias subclávias) podem ser utilizadas para acesso ao sistema venoso.

CONFLITO DE INTERESSES

Os autores declaram ter recebido patrocínio para eventos científicos e equipamentos para o Laboratório de Eletrofisiologia das empresas St. Jude Medical e Biotronik.

REFERÊNCIAS

1. Onzi RR, Costa LF, Angnes RF, Domingues LA, Moraes PS, Armani Li, et al. Malformação de veia cava inferior e trombose venosa profunda: fator de risco de trombose venosa em jovens. *J Vasc Bras.* 2007;6(2):186-9.
2. Iqbal J, Nagaraju E. Congenital absence of inferior vena cava and thrombosis: a case report. *J Med Case Rep.* 2008;2:46-9.
3. Cho BC, Choi HJ, Kang SM, Chang J, Lee SM, Yang DG, et al. Congenital absence of inferior vena cava as a rare cause of pulmonary thromboembolism. *Yonsei Med J.* 2004;45(5):947-51.
4. Obernosterer A, Aschauer M, Schnedl W, Lipp RW. Anomalies of the inferior vena cava in patients with iliac venous thrombosis. *Ann Intern Med.* 2002;136(1):37-41.
5. Konopka CL, Salame M, Padulla GA, Muradás RR, Batistella JC. Agenesia de veia cava inferior associada à trombose venosa profunda. *J Vasc Bras.* 2010;9(3):196-9.
6. Lambert M, Marboeuf P, Midulla M, Trillot N, Beregi JP, Mounier-Vehier C, et al. Inferior vena cava agenesis and deep vein thrombosis: 10 patients and review of the literature. *Vasc Med.* 2010;15(6):451-9.
7. Felício ML, Martins AS, Andrade RR, Silva MAM. Ausência parcial de veia cava inferior associada à malformação intestinal. *Rev Bras Cir Cardiovasc.* 2007;22(3):362-4.
8. Alves EC, Ferro GBR, França LKL, Jacó MB, Pitta GBB. Ausência de veia cava inferior: relato de caso. *J Vasc Bras.* 2010;9(4):254-6.