







# Rinomodelação com ácido hialurônico: técnica, riscos e benefícios

## *Nasal reshaping with hyaluronic acid: technique, risks, and benefits*

ANDRÉ CAMPOLI FRISINA<sup>1\*</sup>  
BRUNO DE OLIVEIRA BARBOSA<sup>1</sup>  
GUILHERME HENRIQUE DE CASTRO  
TEIXEIRA<sup>1</sup>  
RICARDO LIMONGI FERNANDES<sup>1</sup>

### ■ RESUMO

Rinoplastia é um procedimento comum realizado pelos cirurgiões plásticos. A rinomodelação com ácido hialurônico (AH) é um procedimento rápido e simples que não envolve afastamento das atividades na recuperação, ao mesmo tempo que fornece resultados comparáveis aos da rinoplastia cirúrgica. As indicações para preenchimento nasal incluem: pacientes que querem “testar” o resultado de uma rinoplastia, pacientes submetidos à rinoplastia que não desejam nova cirurgia para revisão de uma deformidade, pacientes que não são candidatos para cirurgia e pacientes que aguardam o intervalo de tempo adequado antes de passar por uma rinoplastia secundária. O nariz é a subunidade da face de maior risco para preenchimentos depois da glabella. À medida que aumenta o número de pacientes submetidos a preenchimentos, também aumenta o número de efeitos adversos associados.

**Descritores:** Ácido hialurônico; Rinoplastia; Preenchedores dérmicos; Estética; Complicações pós-operatórias.

### ■ ABSTRACT

Rhinoplasty is a common procedure performed by plastic surgeons. Nasal reshaping with hyaluronic acid (HA) is a fast and straightforward procedure that does not involve distancing recovery activities while providing results comparable to surgical rhinoplasty. Indications for nasal filling include patients who want to “test” the result of rhinoplasty, patients undergoing rhinoplasty who do not wish to further surgery to review a deformity, patients who are not candidates for surgery, and patients waiting for the appropriate time interval before undergoing a secondary rhinoplasty. The nose is the subunit of the face most at risk for fillings after glabella. As the number of patients submitted to fillings increases, so does the number of associated adverse effects.

**Keywords:** Hyaluronic acid; Rhinoplasty; Dermal fillers; Aesthetics; Postoperative complications.

Instituição: Instituto de Cirurgia Plástica  
Santa Cruz, São Paulo, SP, Brasil.

Artigo submetido: 18/4/2020.  
Artigo aceito: 10/01/2021.

Conflitos de interesse: não há.

DOI: 10.5935/2177-1235.2021RBCP0020

<sup>1</sup> Instituto de Cirurgia Plástica Santa Cruz, São Paulo, SP, Brasil.

## INTRODUÇÃO

Arinoplastia continua sendo um dos procedimentos estéticos mais comuns<sup>1</sup>. Mais recentemente, os avanços tecnológicos nos produtos injetáveis à base de ácido hialurônico (AH) e os refinamentos das técnicas de aplicação permitiram que o AH atingisse o padrão ouro como agente volumizador<sup>2</sup>. A rinomodelação com AH é um procedimento rápido e simples, que não envolve afastamento das atividades na recuperação, ao mesmo tempo que proporciona resultados comparáveis aos da rinoplastia convencional<sup>3</sup>. As aplicações mais comuns têm sido na correção de deformidades da ponta, dorso e columela<sup>4</sup>.

As indicações para preenchimento nasal incluem: pacientes que querem “testar” o resultado de uma rinoplastia, pacientes submetidos à rinoplastia que não desejam nova cirurgia para revisão de uma deformidade residual, pacientes que não são candidatos para cirurgia e pacientes que aguardam o intervalo de tempo adequado antes de passar por uma rinoplastia secundária<sup>5,6</sup>. O nariz é a subunidade da face de maior risco para preenchimentos depois da glabella. À medida que aumenta o número de pacientes submetidos a preenchimentos, também aumenta o número de efeitos adversos associados.

## OBJETIVO

O objetivo do presente trabalho é demonstrar uma técnica segura, de acordo com a experiência dos autores, destacando o conhecimento anatômico e os problemas envolvidos na rinomodelação em um relato de caso padrão.

## MÉTODOS

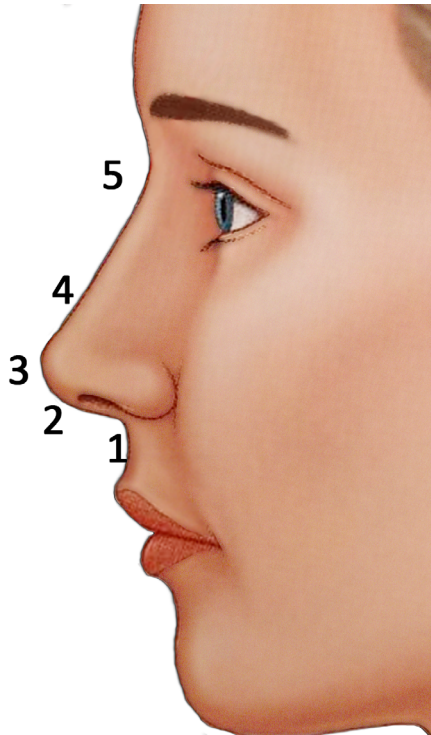
As principais técnicas utilizadas para a rinomodelação são *bolus* e retroinjeção. Por segurança, nós sugerimos fortemente que este procedimento seja preferencialmente realizado com cânulas. Nós não usamos agulhas para injetar no nariz. As injeções devem ser realizadas profundamente nas camadas musculoaponeuróticas e nas camadas suprapericondril e supraperiostal para evitar lesão ou canulação dos vasos (que estão subdérmicos nessa região), fornecendo resultados naturais e com maior segurança.

Na rinoplastia secundária, extrema cautela deve ser tomada. O reposicionamento imprevisível dos vasos sanguíneos e um suprimento sanguíneo mais tênue no nariz operado podem aumentar o risco de isquemia, necrose e embolia vascular após a injeção do preenchedor. Os planos anatômicos podem ter sido violados ou cicatrizados. A derme pode estar aderida aos planos profundos; além disso, as anastomoses

naturais entre vasos contralaterais podem não estar mais presentes.

A quantidade de AH injetada por paciente é variável. Em média, as quantidades totais variam entre 0,6 e 2ml. As modificações desejadas são elevação da ponta nasal, aumento do ângulo nasolabial e correção de irregularidade do dorso nasal com reposicionamento da raiz nasal. Essas modificações serão descritas a seguir:

- O primeiro passo é fotografar o paciente. Incidências frontal, lateral e caudocranial são importantes. As imagens devem ser padronizadas para ajudar na avaliação de resultados;
- O nariz é uma das áreas mais colonizadas por bactérias. Um cuidado extra na antisepsia é obrigatório para a segurança deste procedimento;
- O acesso intraoral é usado para bloquear o nervo infraorbital com lidocaína a 2% sem epinefrina. Pequenos botões anestésicos adicionais, desta vez usando lidocaína com epinefrina, são injetados na ponta nasal e no ângulo nasolabial. Anestésicos com epinefrina ajudam a reduzir o risco de sangramento pericânula. Lembre-se de que haverá um halo de palidez devido ao vasoconstritor;
- As cânulas devem ser longas o suficiente para alcançar desde a ponta até a raiz nasal. Em geral, 50mm de comprimento é uma boa medida. Nossa preferência é pelas cânulas 22G 50mm;
- Em um único passo, com o ponto de entrada no ângulo nasolabial (a entrada paramediana é melhor do que a mediana, dessa forma a seringa não toca o queixo), começamos com o aumento do ângulo columelolabial. A cânula é avançada ao longo do plano subcutâneo, até a espinha nasal. Em seguida, o AH é injetado lentamente, observando cuidadosamente o preenchimento do ângulo columelolabial (Figura 1 - etapa 1);
- Uma vez corrigido o ângulo nasolabial, a cânula é orientada anteriormente com a intenção de fortalecer e retificar a columela. Esta manobra endireita, alonga e fortalece a columela. Isso deve produzir uma projeção de ponta mais anterior e com menos rotação craniana. Ao alongar a columela, o nariz deve parecer mais isósceles e a narina mais em forma de lágrima, quando vista a partir do ângulo basal (Figura 1 - etapa 2);
- Em um único passo, com o ponto de entrada ainda no ângulo nasolabial, o terceiro estágio



**Figura 1.** Ordem sequencial do preenchimento. Figura editada: (Warren RJ, Neligan P. Cirurgia plástica: estética. 3ª ed. Amsterdam: Elsevier; 2015. v. 2).

começa com a projeção da ponta. Um único *bolus* é suficiente para este propósito (Figura 1 - etapa 3);

- O último passo é corrigir o dorso. Injeções anteriores e posteriores à giba podem disfarçá-la. A injeção posterior projeta a raiz. O ponto final é criar uma nova raiz no nível aproximado da dobra supratarsal, para criar uma angulação de aproximadamente 135 graus do dorso nasal com a frente, e criar um novo perfil nasal, mais esteticamente agradável (Figura 1 - etapas 4 e 5);
- Géis coesivos podem ser facilmente moldados e remodelados para esculpir o nariz, como “massinha de modelar” imediatamente após a injeção. Seringas adicionais podem ser necessárias nesta fase;
- Em todas as áreas aplicar sempre injeções profundas;
- Em nossa técnica, começamos com o realce da columela, depois a ponta e terminamos com o dorso;
- A mão direita é usada para injeção de preenchimento de forma suave, mensurável e direcional. A mão esquerda é usada para guiar a colocação, moldar e evitar o espalhamento inadvertido da carga injetada. Isto é particularmente importante ao injetar o dorso, uma vez que a falta de precisão do

enchimento injetado cria uma assimetria perceptível;

- Correção lenta e constante fornece o meio mais seguro de alcançar os melhores resultados;
- Recomenda-se também a compressão da porção nasal e superior dorsal das artérias angulares. Deve-se sempre injetar mais de 2 a 3mm acima do sulco alar para evitar a artéria nasal lateral<sup>7</sup>;
- Interrompa imediatamente a injeção caso haja alterações isquêmicas da pele do nariz;
- Outras correções adicionais são sempre possíveis em uma data posterior;
- Evite grandes volumes de injeções superficiais, pois isso pode causar compressão vascular externa, o que pode causar isquemia e necrose da pele. Isso é especialmente importante na ponta e na base nasal;
- Monitorize atentamente o nariz após o procedimento em busca de sinais de isquemia, particularmente naqueles pacientes com história de rinoplastia prévia, pois seu suprimento vascular pode estar distorcido e comprometido;
- Evite a compressão externa desnecessária do nariz após a injeção, como usar óculos, por pelo menos alguns dias;
- Um pequeno curativo é adicionado nos pontos de entrada ao final do procedimento para evitar o refluxo de AH e o consequente aumento de risco de fistulização.

## RESULTADOS

Esta técnica foi desenvolvida por um dos autores (Fernandes RL), em 2013, e desde então, foi realizada em aproximadamente 60 pacientes. Os resultados variam de bom a muito bom em quase todos os pacientes. A duração do efeito da correção da giba dorsal é grande, com média entre 12 e 18 meses. A duração do levantamento da ponta é menor, geralmente metade desse tempo. A dor é considerada leve a moderada usando essa técnica. Os efeitos colaterais mais comuns são a fístula (ou vesícula de AH) nos pontos de entrada da cânula e eritema persistente do nariz. Nenhum evento adverso grave foi observado usando esta técnica.

MCB, 28 anos, 1,2 ml de AH (Teosyal Ultra Deep® - Laboratório Teoxane - Genève) com cânula 22G - 50mm (Figuras 2,3 e 4).

## DISCUSSÃO

### Anatomia

O extenso suprimento sanguíneo colateral do nariz torna esse procedimento relativamente seguro.

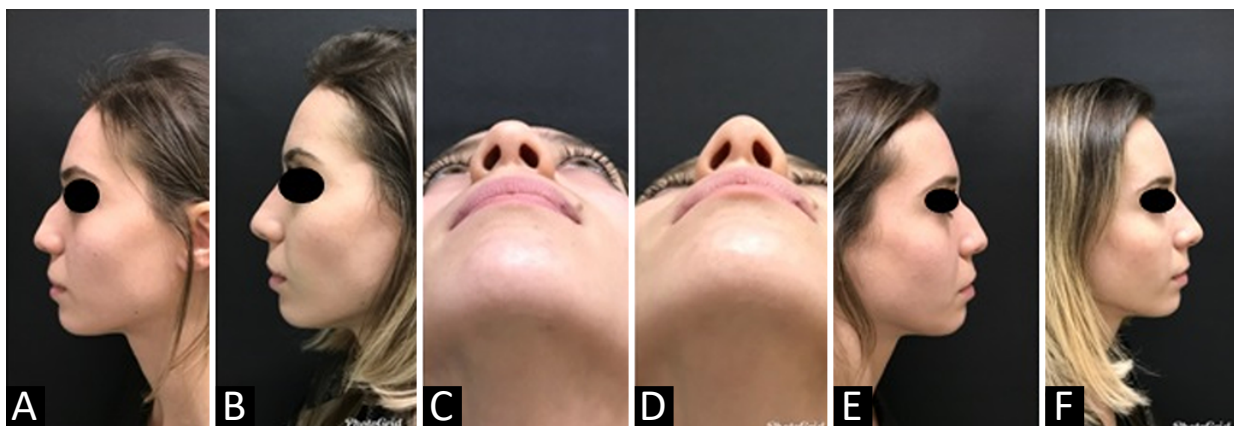


Figura 2. Resultados do procedimento de rinomodelação. A, C e E pré-aplicação. B, D e F pós-aplicação.




Figura 3. Pré-aplicação AH.  
AH: ácido hialurônico.

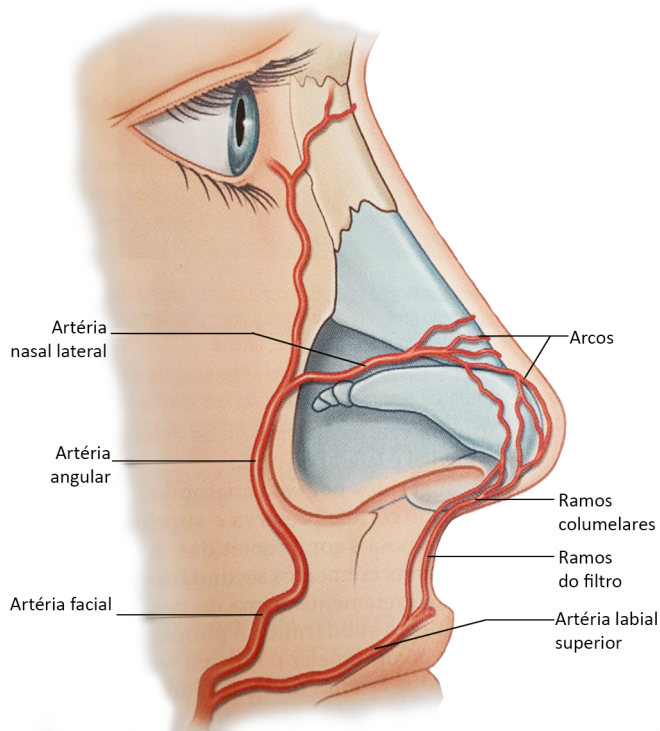


Figura 4. 3 semanas após o procedimento.

Tanto um ramo da carótida interna, o supratroclear, como um ramo da carótida externa, a artéria facial, dão origem a ramos que atravessam a linha média. Estes formam uma rede vascular que atravessa o dorso. Ao longo do caminho, inferior ao nariz, a artéria facial origina a artéria labial superior, que também origina as artérias do filtro, fornecendo a principal contribuição para as artérias columelares ascendentes. Existem várias arcadas, que surgem tanto das artérias supratroculares como das artérias faciais (Figura 5); a artéria nasal lateral é uma das principais fontes de suprimento sanguíneo para o nariz.

Tansatit et al., em 2016<sup>8</sup>, estudou 50 narizes de cadáveres e evidenciou que a artéria dorsal do nariz não

é uma artéria constante. Está presente como um par de artérias em 34%. O padrão típico da artéria dorsal do nariz é uma artéria grande e longa que desce pelo dorso ou lateral do nariz e se anastomosa com a artéria nasal lateral de um lado ou em ambos. A artéria nasal lateral (ANL) é um ramo constante da artéria facial no sulco alar. Representa uma anastomose entre a artéria facial (AF) e artéria oftálmica (AO) na zona paracentral do terço médio da face. Em 28% dos cadáveres, uma única e grande artéria dorsal foi apresentada<sup>8</sup>. O estudo utilizou 57 hemifaces de adultos para permitir a observação clara dos ramos da artéria facial. Com base no curso detalhado e na origem da artéria angular (AA) em relação às estruturas circundantes, foram identificados 4 padrões.



**Figura 5.** Irrigação arterial do nariz (Warren RJ, Neligan P. Cirurgia plástica: estética. 3ª ed. Amsterdam: Elsevier; 2015. v. 2.).

No tipo I, o padrão persistente, no qual o AA atravessa o ponto de ramificação do ANL em direção à área do canto medial. No tipo II, o padrão de desvio, o AA se origina da AF perto do canto da boca e então segue em direção à área infraorbital, finalmente girando medialmente ao longo das áreas do canto nasal e nasojugal. Esse padrão foi o tipo predominante e a AA emergiu junto com a margem inferior do orbicular do olho. No tipo III (padrão alternativo), a AA se origina da AO e corre para baixo ao longo da lateral do nariz. Finalmente, no tipo IV (padrão latente), a AF termina como a ALN sem produzir um ramo de AA. Em resumo, a AA originou-se da AF em 50,9% dos espécimes dissecados com os padrões persistente (tipo I) e de desvio (tipo II)<sup>8</sup>.

A drenagem venosa do nariz consiste principalmente de vasos anastomosados com a veia facial, seja através de veias que viajam do dorso e da parede nasal lateral, seja através de vasos que acompanham o filtro e vasos labiais superiores<sup>8</sup>. A vascularização do nariz é superficialmente localizada abaixo da derme.

### Preenchedores

Os preenchedores são biomateriais volumizadores que são injetados nos tecidos dérmicos e/ou subcutâneos para diversos fins reconstrutivos e cosméticos, principalmente na face<sup>9</sup>. O uso de preenchedores injetáveis disparou nos últimos 25 anos. A Sociedade Americana de Cirurgias plásticas relata um aumento de 650.000

procedimentos de enchimento em 2000 para 2,3 milhões de procedimentos em 2014<sup>4</sup>. As injeções de ácido hialurônico (HA) compõem a maioria desses procedimentos (80%), seguidos pela hidroxiapatita de cálcio (CaHA) (10%), ácido polilático (5%) e gordura autóloga (3%)<sup>9</sup>.

Desde os anos 90 até hoje, os preenchedores de AH evoluíram tecnologicamente. Eles melhoraram a durabilidade, a versatilidade (géis com características reológicas distintas e diferentes capacidades de expansão tecidual) e segurança. Estas mudanças permitiram que o AH se tornasse um bom agente volumizador<sup>10</sup>.

Não há nenhum preenchedor de AH idêntico ou semelhante, se compararmos diferentes marcas. As características reológicas de cada produto são únicas e diferem entre os mais diversos produtos, especialmente dependendo das seguintes características: serem monofásicos ou bifásicos, o peso molecular de suas cadeias de AH, a tecnologia e seu grau de *crosslinking* e a concentração de AH.

Os principais parâmetros reológicos são: viscosidade, coesividade e elasticidade. A viscosidade é a capacidade de espalhamento do gel. Quanto mais viscoso, menor o espalhamento tecidual. Aplicações superficiais exigem géis menos viscosos para tornar os resultados mais naturais, sem irregularidades.

A coesividade é a capacidade de resistência do gel ao cisalhamento. Quanto mais coeso, mais unida permanece sua estrutura quando submetida a uma pressão externa. Damos preferência aos AHs mais coesos quando pretendemos obter formas mais bem definidas.

A elasticidade é a capacidade de resistir à deformação quando submetido a uma pressão externa. Planos profundos são mais frouxos e exigem AHs mais elásticos para uma melhor expansão tecidual.

É claro que não há um preenchedor ideal, mas se quisermos realizar uma rinoplastia não cirúrgica com eficácia e segurança, recomendamos o uso de AH de alta viscosidade, coesividade e elasticidade. São conhecidos como volumizadores e são indicados para aplicação subdérmica.

### Efeitos adversos

Os potenciais eventos adversos associados ao preenchimento são: reação no local da injeção, injeção inapropriada (hipocorreção, hipercorreção, nodulação, assimetria), sensibilidade ao produto, infecção e necrose.

Embora a maioria das complicações seja transitória, existem algumas irreversíveis que podem causar sérios déficits funcionais e estéticos<sup>1</sup>. As complicações, felizmente, não são comuns e variam de hematomas, edemas e reações granulomatosas tardias até uma necrose cutânea mais grave<sup>11,12</sup>. A necrose da pele da ponta do nariz é particularmente preocupante no procedimento, pois inevitavelmente

leva à desfiguração permanente. No entanto, a correção do dorso nasal sem considerar a correção da ponta não produz um aprimoramento estético abrangente.

Injeção inadvertida de preenchedor intravascular levaria à necrose irreversível da pele. Se a isquemia for causada pelo resultado de uma compressão da artéria, ela pode eventualmente ser revertida pela dissolução do preenchimento de AH<sup>13,14</sup>. Devido a este motivo, em caso de utilização de agulhas, recomendamos a injeção de preenchedor somente após a realização do teste de aspiração, e recomendamos a observação de perto imediatamente após a rinoplastia com AH e estar pronto para injetar hialuronidase.

Os eventos adversos tardios podem incluir formação de cicatrizes hipertróficas e fenômenos imunológicos, como hipersensibilidade tardia e granuloma de corpo estranho. A hipersensibilidade ao gel de ácido hialurônico não animal é provavelmente secundária a impurezas da fermentação bacteriana. O inchaço intermitente seguido pelo desenvolvimento de lesões papulocísticas nodulares palpáveis e/ou dolorosas, de semanas a meses após a injeção, pode evoluir para abscessos assépticos, sendo a evolução mais comum a drenagem através de uma fístula. Essas reações geralmente ocorrem após os pacientes terem sua segunda ou terceira injeção. A análise histopatológica pode mostrar infiltrado inflamatório não granulomatoso (processo inflamatório supurativo crônico com eosinofilia) ou reações granulomatosas.

Os mecanismos subjacentes à ativação do sistema imunológico e levando à formação crônica de granuloma ainda não estão claros. Reações granulomatosas podem ser desencadeadas por vários agentes, incluindo biomateriais. Estas reações tardias relacionadas com preenchedores de AH são de natureza imunológica, mas uma origem infecciosa não pode ser descartada. É importante diferenciar duas possíveis fontes de presença bacteriana: 1 - as bactérias são diretamente inoculadas no material de preenchimento ou chegam ao preenchedor de locais distantes; 2 - a infecção sistêmica ou distante pode provocar reações imunomediadoras inflamatórias prejudiciais aos preenchedores na ausência de colônias de bactérias no preenchedor. Clinicamente, nódulo de consistência e início tardio pode sugerir reação granulomatosa. No entanto, o granuloma é um diagnóstico anatomopatológico. O verdadeiro granuloma aparece tardiamente (principalmente após 6 a 24 meses) em todos os locais injetados aproximadamente ao mesmo tempo; eles crescem bastante rápido.

Os efeitos adversos iniciais acima descritos tendem a desaparecer dentro de uma ou duas semanas espontaneamente com tratamento sintomático. Nos casos de inchaço intenso ou persistente com necessidade de uso de corticosteroides, é preferível o uso de betametasona

(0,05mg/kg/dia), devido à sua maior ação mineralocorticoide (antiedema), em comparação aos demais.

A hipercorreção persistente pode ser tratada precocemente por incisão e drenagem. Uma lâmina é inserida direcionada para o nódulo e realizada uma expressão.

As reações de hipersensibilidade geralmente regredem sem sequelas com o esquema terapêutico triplo: injeção de hialuronidase (uma vez por semana enquanto a reação persiste) + antibióticos (macrolídeos como a claritromicina ou lincosamidas como a clindamicina) por 14 a 21 dias + prednisolona oral (0,5mg/kg/dia, enquanto a reação persiste).

Devido à recorrência frequente, o tratamento com corticosteroides pode durar muito tempo. Todas as precauções relacionadas aos efeitos colaterais dos corticosteroides devem ser tomadas: radiografia de tórax, densitometria óssea, dosagem sérica dos lipídeos, monitoramento da pressão arterial e da glicemia devem ser considerados. Para tratamento por mais de 3 meses, é recomendável a avaliação oftalmológica e a suplementação de carbonato de cálcio (1,5g por dia) e alendronato sódico (70mg por semana).

O verdadeiro granuloma geralmente reage bem a injeções esteroides intralesionais (acetonido de triancinolona), apesar ou associado à ingestão oral de corticosteroides.

A concomitância de reações de AH e outras condições infecciosas nas proximidades é bastante comum. A investigação de doença periodontal e sinusite crônica deve ser encorajada, especialmente quando há sinais e sintomas sugestivos.

A possibilidade de cegueira por injeção intravascular é descrita na literatura, porém os casos com AH apresentaram melhores resultados em comparação com outros preenchedores, devido ao uso de hialuronidase conforme estudo de metanálise<sup>15</sup>. Outra metanálise analisou os casos descritos e verificou que a maior parte eram casos unilaterais com sintomas e sinais visuais agudos, apresentando melhor prognóstico os casos com perda parcial da visão e os casos de obstrução de ramo da artéria retiniana, apresentando pior prognóstico as cegueiras completas e as obstruções na artéria retiniana central ou da artéria oftálmica<sup>16</sup>. Nos casos de embolização arterial, a aplicação imediata de hialuronidase e a avaliação de emergência de um especialista em angiologia e cirurgia vascular (eventualmente também um oftalmologista habilitado para injeção retrobulbar) é a melhor maneira de minimizar as sequelas.

## CONCLUSÃO

Estamos no meio de uma nova era de rinoplastia, na qual a cirurgia não é o único meio para tratar defeitos nasais<sup>17</sup>. As opções não cirúrgicas parecem mais viáveis do que seriam antes do advento dos novos

preenchedores sintéticos<sup>18</sup>. Na literatura, no entanto, existem poucos estudos prospectivos focados na eficácia, segurança e longevidade dos preenchedores de AH para apoiar sua utilidade como alternativa não cirúrgica à rinoplastia. Vários cirurgiões de rinoplastia têm utilizado preenchedores no nariz por muitos anos, reconhecendo que o AH é capaz de suavizar com precisão irregularidades e assimetrias no nariz após a rinoplastia estética. Certamente, a capacidade de suavizar irregularidades e assimetrias no nariz com um material injetável ainda tem grande apelo, pois as imperfeições após a rinoplastia são comuns.

A principal vantagem do uso de preenchedores no nariz é a capacidade de corrigir uma deformidade sem o custo financeiro, o risco anestésico ou o tempo de inatividade geralmente associados à intervenção cirúrgica. As desvantagens incluem danos potenciais ao envelope da pele nasal, a necessidade de tratamentos seriados para manter a correção e uma diminuição no impulso do cirurgião para alcançar o resultado perfeito no intraoperatório<sup>5</sup>. O medo da oclusão ou compressão vascular é certamente o mais ameaçador, embora acreditemos que, seguindo os passos simples de segurança, e tendo um conhecimento anatômico refinado, os preenchedores podem ser uma boa ferramenta para um aprimoramento seguro e abrangente da rinoplastia modeladora.

## COLABORAÇÕES

- ACF** Análise e/ou interpretação dos dados, Análise estatística, Aprovação final do manuscrito, Aquisição de financiamento, Coleta de Dados, Conceitualização, Concepção e desenho do estudo, Gerenciamento de Recursos, Gerenciamento do Projeto, Investigação, Metodologia, Realização das operações e/ou experimentos, Redação - Preparação do original, Redação - Revisão e Edição, Supervisão, Validação, Visualização
- BOB** Análise e/ou interpretação dos dados, Análise estatística, Aprovação final do manuscrito, Conceitualização, Gerenciamento de Recursos, Gerenciamento do Projeto, Realização das operações e/ou experimentos, Redação - Preparação do original, Redação - Revisão e Edição, Supervisão, Validação, Visualização
- GHCT** Análise e/ou interpretação dos dados, Coleta de Dados, Concepção e desenho do estudo

**RLF** Análise e/ou interpretação dos dados, Análise estatística, Aprovação final do manuscrito, Aquisição de financiamento, Coleta de Dados, Conceitualização, Concepção e desenho do estudo, Gerenciamento de Recursos, Gerenciamento do Projeto, Realização das operações e/ou experimentos, Redação - Preparação do original, Supervisão, Validação, Visualização

## REFERÊNCIAS

1. Robati RM, Moeineddin F, Almasi-Nasrabadi M. The risk of skin necrosis following hyaluronic acid filler injection in patients with a history of cosmetic rhinoplasty. *Aesthet Surg J*. 2018 Jan;38(8):883-8.
2. Fernandes RL. Hyaluronic acid filler for the malar area. In: Issa MCA, Tamura B, eds. *Botulinum toxins, fillers and related substances*. Cham: Springer International Publishing; 2019. p. 271-80.
3. Youn SH, Seo KK. Filler rhinoplasty evaluated by anthropometric analysis. *Am Soc Dermatol Surg*. 2016 Ago;42(9):1071-81.
4. Thomas WW, Bucky L, Friedman O. Injectables in the nose. *Facial Plast Surg Clin North Am*. 2016 Ago;24(3):379-89.
5. Humphrey CD, Arkins JP, Dayan SH. Soft tissue fillers in the nose. *Aesthet Surg J*. 2009;29(6):477-84.
6. Kurkjian TJ, Ahmad J, Rohrich RD. Soft-tissue fillers in rhinoplasty. *Plast Reconstr Surg*. 2014 Fev;133(2):121-6.
7. Scheuer JF, Sieber DA, Pezeshk RA, Gassman AA, Campbell CF, Rohrich RJ. Facial danger zones: techniques to maximize safety during soft-tissue filler injections. *Plast Reconstr Surg*. 2017 Mai;139(5):1103-8.
8. Tansatit T, Apinuntrum P, Phetudom T. Facing the worst risk: confronting the dorsal nasal artery, implication for non-surgical procedures of nasal augmentation. *Aesthetic Plast Surg*. 2017 Fev;41(1):191-8.
9. Wang LL, Friedman O. Update on injectables in the nose. *Curr Opin Otolaryngol Head Neck Surg*. 2017 Ago;25(4):307-13.
10. Williams LCBA, Kidwai S, Mehta K, Kamel G, Tepper O, Rosenberg J. Nonsurgical rhinoplasty: a systematic review of technique, outcomes, and complications. *Plast Reconstr Surg*. 2020 Jul;146(1):41-51. DOI: <https://doi.org/10.1097/PRS.00000000000006892>
11. Johnson ON, Kontis TC. Nonsurgical rhinoplasty. *Facial Plast Surg*. 2016;32(5):500-6. DOI: <https://doi.org/10.1055/s-0036-1586209>
12. Alam M, Dover JS. Management of complications and sequelae with temporary injectable fillers. *Plast Reconstr Surg*. 2007 Nov;120(6 Suppl 1):98S-105S.
13. Daher JC, Silva SV, Campos AC, Dias RCS, Damasio AA, Costa RSC. Complicações vasculares dos preenchimentos faciais com ácido hialurônico: confecção de protocolo de prevenção e tratamento. *Rev Bras Cir Plást*. 2020;35(1):2-7.
14. Moon HJ. Use of fillers in rhinoplasty. *Clin Plast Surg*. 2016 Jan;43(1):307-17.
15. Chatrath V, Banerjee PS, Goodman GJ, Rahman E. Soft-tissue filler-associated blindness: a systematic review of case reports and case series. *Plast Reconstr Surg Glob Open*. 2019 Abr;7(4):e2173.
16. Kapoor KM, Kapoor P, Heydenrych I, Bertossi D. Vision loss associated with hyaluronic acid fillers: a systematic review of literature. *Aesthetic Plast Surg*. 2020 Dez;44(3):929-44. DOI: <https://doi.org/10.1007/s00266-019-01562-8>
17. Ramos RM, Bolivar HE, Piccinini PS, Suciupira E. Rinomodelação ou rinoplastia não-cirúrgica: uma abordagem segura e reprodutível. *Rev Bras Cir Plást*. 2019;34(4):576-81.
18. Jasin ME. Nonsurgical rhinoplasty using dermal fillers. *Facial Plast Surg Clin North Am*. 2013 Mai;21(2):241-52.

\*Autor correspondente:

André Campoli Frisina

Rua Bento de Andrade, 216, Jardim Paulista, São Paulo, SP, Brasil.

CEP: 04503-000

E-mail: andrefrisina@yahoo.com.br