



# Abordagem vertical do peitoral maior nas inclusões mamárias

## *Vertical approach to the pectoralis major in breast implant insertion*

ESTÉFANO LUIZ FAVARETTO <sup>1\*</sup>

### ■ RESUMO

**Introdução:** O trabalho demonstra uma abordagem alternativa para ampliarmos a escolha do espaço retromuscular e evitarmos os efeitos indesejáveis nas inclusões de próteses mamárias neste plano. **Métodos:** Foram avaliados 328 pacientes do sexo feminino, com idade entre 17 e 62 anos, com queixa de hipomastia e certo grau de ptose mamária bilateral. Todas as pacientes foram submetidas à inclusão de próteses bilaterais e incisão vertical no músculo peitoral maior. A avaliação foi realizada com um período mínimo de 6 meses. **Resultados:** A tática cirúrgica de incisão vertical no músculo peitoral maior nos permitiu ampliar a indicação do espaço retromuscular nas cirurgias de inclusão de próteses de mamas, conseguindo alcançar com êxito o posicionamento adequado da prótese e do tecido mamário, evitando cicatrizes adicionais. **Conclusões:** A técnica mostrou-se eficaz na sua proposição, evitando cicatrizes e o efeito de dupla-bolha e ampliando a indicação do espaço retromuscular.

**Descritores:** Implantes de mama; Próteses e implantes; Mamoplastia; Mama; Procedimentos cirúrgicos reconstrutivos.

### ■ ABSTRACT

**Introduction:** This study demonstrates an alternative method to access the retromuscular space and avoid undesirable effects caused by breast implant insertion in this space. **Methods:** We evaluated 328 female patients, aged 17 to 62 years, with complaints of micromastia and bilateral ptosis. All patients underwent insertion of bilateral implants using a vertical incision in the pectoralis major. Follow-up was performed for at least 6 months. **Results:** The technique of vertical incision in the pectoralis major increases the options for access to the retromuscular space in breast implant insertion. This method successfully achieves appropriate positioning of the implant and avoids additional scars. **Conclusions:** The technique proved to be effective, avoiding scars and the double-bubble effect, and increases the options for access to the retromuscular space.

**Keywords:** Mammary implants; Prosthesis and implants; Mammoplasty; Breast; Reconstructive surgical procedures.

Instituição: Clínica de Cirurgia Plástica Dr. Estefano Luiz Favaretto, Sertãozinho, SP, Brasil.

Artigo submetido: 30/6/2016.  
Artigo aceito: 26/9/2016.

Conflitos de interesse: não há.

DOI: 10.5935/2177-1235.2017RBCP0059

<sup>1</sup> Clínica de Cirurgia Plástica Dr. Estefano Luiz Favaretto, Sertãozinho, SP, Brasil.

## INTRODUÇÃO

A Cirurgia Plástica demonstra a todo momento a necessidade de buscarmos técnicas, táticas, materiais e medicamentos inovadores para termos a possibilidade de resultados cada vez mais satisfatórios. Embora o conceito de beleza feminina tenha mudado através dos tempos, a forma e o tamanho das mamas permanecem como importantes símbolos de feminilidade.

Muitos cirurgiões, desde os primórdios da Cirurgia Plástica, têm buscado nesses elementos inovações para a obtenção de resultados mais seguros e mais duradouros para a satisfação de nossos pacientes. Com o advento do implante de silicone em 1961, por Cronin e Gerow<sup>1</sup>, e a realização da primeira mamoplastia de aumento com o uso de prótese de silicone, esta cirurgia passou a ser um dos procedimentos mais realizados e estudados por cirurgiões plásticos no Brasil e no mundo.

Nós, cirurgiões plásticos, temos várias opções de colocação de próteses de mama em relação ao espaço e ao procedimento cirúrgico. A utilização do plano retromuscular foi descrita pela primeira vez, em 1967, por Griffiths<sup>2</sup>. Outros autores, tais como Dempsey e Latham<sup>3</sup>, em 1968, Regnault<sup>4</sup>, em 1977, e Mahler et al.<sup>5</sup> e Mahler e Hauben<sup>6</sup>, em 1982, também foram pioneiros nesta cirurgia. Os trabalhos de Mahler et al.<sup>5</sup> e Mahler e Hauben<sup>6</sup> foram importantes para o desenvolvimento da técnica de miotomia do músculo peitoral maior, procedimento estratégico para o sucesso das inclusões de próteses retromusculares.

Como todo iniciante na Cirurgia Plástica, há 22 anos comecei a colocar prótese retroglandular por via inframamária; depois, com o passar do tempo, mudava o plano de colocação, a incisão de acesso, o formato e a textura. Ao longo do tempo, como a maioria dos colegas, fui escolhendo minhas preferências, até decidir há 15 anos que, sempre que pudesse, colocaria a prótese via inframamária e retromuscular. Com isso, tive muitos problemas, até que, após uma sucessão de resultados pouco satisfatórios, idealizei a incisão vertical no músculo peitoral maior e, às vezes, no parênquima mamário, para a prótese ficar o mais próximo possível da glândula, caracterizando assim um “Duplo-Espaço Modificado”.

O princípio é que a mama fique o mais próximo possível da forma do implante, este que, na maioria das vezes, tem forma super alta.

## OBJETIVO

Avaliar a eficácia da abordagem vertical no músculo peitoral maior, nas inclusões mamárias, no período de 15 anos de uso.

## MÉTODOS

No período de janeiro de 2001 a janeiro de 2016, foram operados 328 pacientes por esta abordagem, com idades entre 17 e 62 anos, nos quais usamos o espaço retromuscular e a incisão vertical no músculo peitoral maior. Destas, 246 pacientes (75%) tiveram como indicação apenas a inclusão da prótese, e 82 pacientes (25%) mastopexia e inclusão de prótese. Destes 246 pacientes, 47 (19%) foram de inclusão secundária. Como critério de indicação para esta cirurgia, os pacientes aqui analisados tinham que ter associado a hipomastia, certo grau de ptose mamária, ou seja, grau I, grau II, ptose parcial ou pseudoptose (Tabela 1)<sup>4</sup>. Casos de hipomastia associada a mamas tuberosas, grau I ou grau II, de Grolleau (Tabela 2)<sup>7</sup>, também participaram deste estudo.

**Tabela 1.** Classificação de Regnault<sup>4</sup> para ptose mamária.

Ptose mamária		
Ptose Verdadeira	Grau I	Aréola na altura do sulco mamário e acima do contorno da glândula
	Grau II	Aréola abaixo do sulco mamário e acima do contorno da glândula
	Grau III	Aréola abaixo do sulco mamário e do contorno da glândula
Ptose parcial	Aréola acima do sulco e ptose da glândula	
Pseudoptose	Aréola acima do sulco mamário. Pele frouxa de hipoplasia	

**Tabela 2.** Classificação de Grolleau et al.<sup>7</sup> para mamas tuberosas.

Mama tuberosa	
Tipo I	Caracteriza-se por hipoplasia do quadrante inferior medial, constituindo o tipo mais comum, presente em 54% dos casos
Tipo II	Ambos os quadrantes inferiores são hipoplásicos, constituindo 26% dos casos
Tipo III	Caracteriza-se por constrição grave, com base mínima de mama e deficiência aparente de todos os quadrantes da mama, constituindo a minoria, presente em 20% dos casos

Na indicação, consideramos, portanto, as seguintes características:

- 1 - O tamanho, e a consistência das mamas.
- 2 - Elasticidade da pele.
- 3 - A relação entre o tecido mamário e a pele.
- 4 - O grau de ptose do mamilo e do polo inferior da mama em relação ao sulco inframamário.
- 5 - A distância entre a fúrcula esternal e o mamilo.

Escolhidos e indicados à referida cirurgia, todos os pacientes foram submetidos aos exames pré-operatório de rotina e operados sob anestesia geral, sem complementação de solução local. Ressaltando que os pacientes incluídos neste estudo eram portadores de hipomastia associada à presença de tecido mamário significativo, seja ele ptosado, até os graus referidos acima, ou associado à tuberosidade mamária grau I e grau II.

Seguimos rigorosamente os princípios de Helsinki. Os pacientes assinaram o Termo de Consentimento Livre e Esclarecido, permitindo a utilização de seus dados de prontuários, bem como a publicação de suas imagens.

### Técnica cirúrgica

#### Marcação

Nos casos de inclusão de prótese sem mastopexia é realizada a marcação com o paciente em posição ortostática e marcamos a incisão de 4 cm, em média 2 cm abaixo do sulco inframamário, marcamos os limites de descolamento junto ao esterno e os limites laterais do descolamento muscular (Figura 1). Marcamos também uma linha mediana que vai do mamilo ao centro da incisão inframamária, para orientar a incisão vertical no músculo peitoral maior.

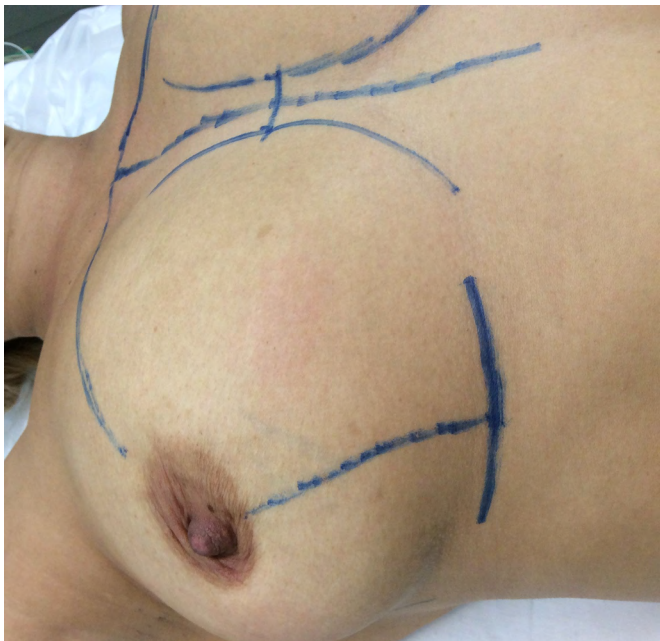

Figura 1. Marcação.

#### Cirurgia

Após a incisão inframamária e descolamento do tecido celular subcutâneo, identifica-se a borda inferior do músculo peitoral maior, ao nível do sexto arco

costal<sup>8</sup>, e realiza-se um descolamento inferiormente de aproximadamente 2 cm junto à aponeurose do músculo retoabdominal, sem soltar totalmente o músculo (Figuras 2 e 3). Descolamos todo o músculo peitoral maior no sentido medial, cranial e lateral, obedecendo a marcação prévia. Identificamos o músculo peitoral menor, preservando-o. Em seguida, com duas pinças de *Kocher*, prendemos a borda do músculo peitoral maior e fazemos a incisão vertical de extensão variada, de acordo com a necessidade, não ultrapassando o limite superior do mamilo (Figuras 4 e 5). Revisão hemostática e colocação da prótese (Figura 6).

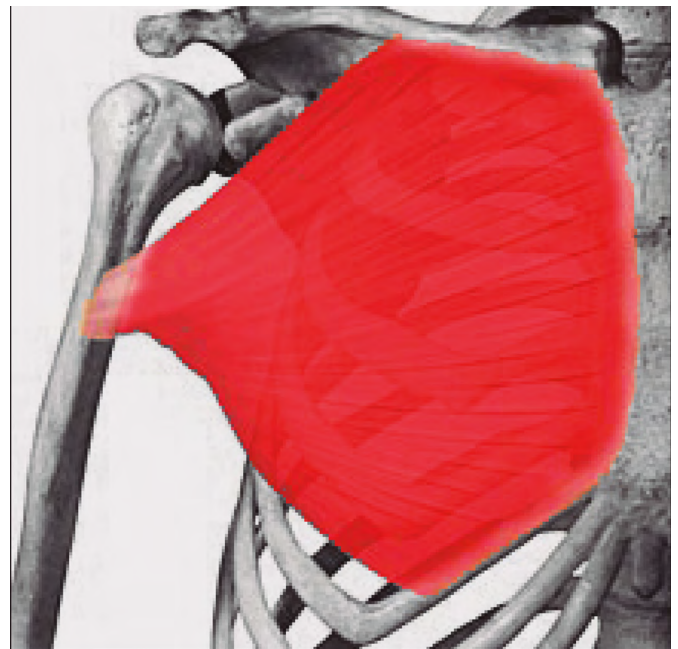


Figura 2. Via de acesso (Fonte: Referência 8).

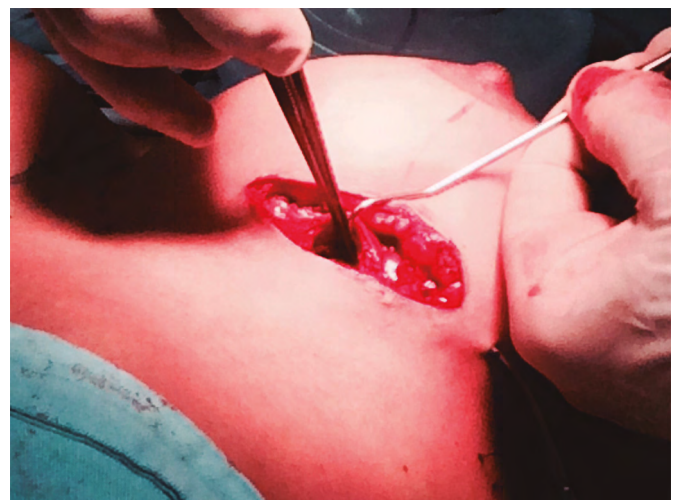

Figura 3. Vias de acesso.



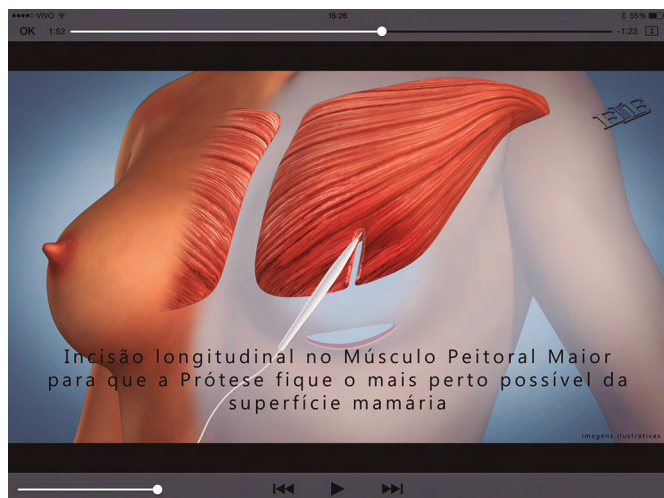

Figura 4. Incisão vertical no músculo peitoral maior.

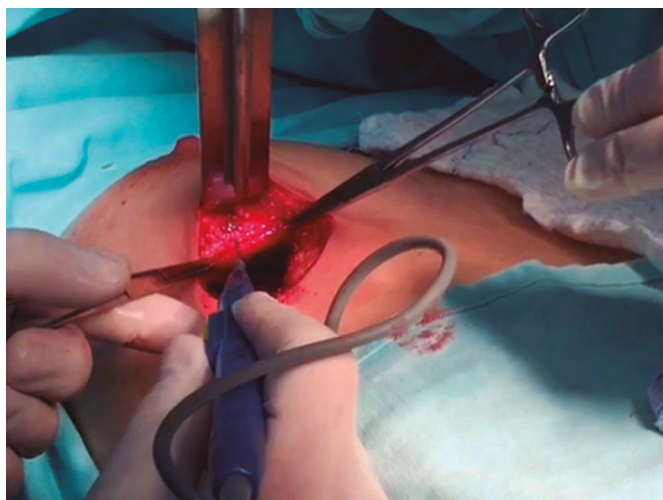


Figura 5. Incisão vertical no músculo peitoral maior.

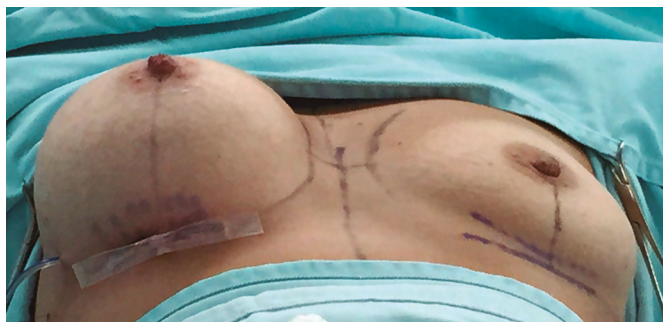

Figura 6. Deixamos drenos em casos específicos, e o fechamento é por pontos contínuos, três planos.

### Pós-operatório imediato

- 1 - Alta hospitalar, no mesmo dia, na maioria dos casos. Quando usamos dreno, paciente fica 24 horas no hospital.

- 2 - Curativos e faixa tensora em polo superior das mamas são usados por 30 dias (Figura 7).
- 3 - Acompanhamento semanal durante oito semanas e, posteriormente, mensal.
- 4 - Práticas esportivas para membro superior, liberadas após 60 dias.
- 5 - Avaliação para eventuais recidivas em 90 dias, no mínimo.
- 6 - Verificação do grau de satisfação da paciente de 3 a 6 meses.

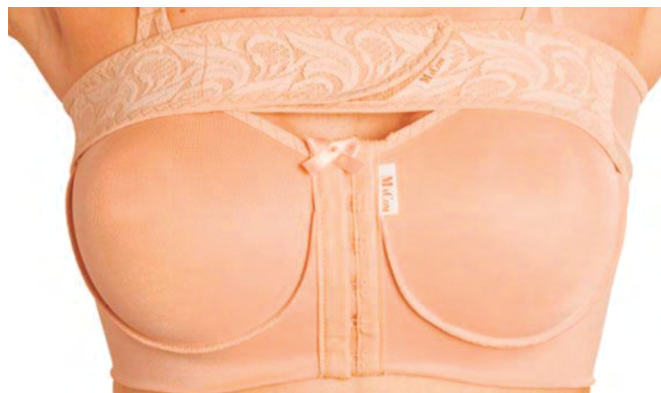

Figura 7. Cuidados pós-operatórios.

## RESULTADOS

Dos 328 pacientes operados com esta abordagem, evitamos os efeitos de dupla-bolha, ascensão dos implantes e não percepção do músculo quando contraído, em 91,9% dos casos no período de acompanhamento de 2 anos (Figuras 8 a 13).

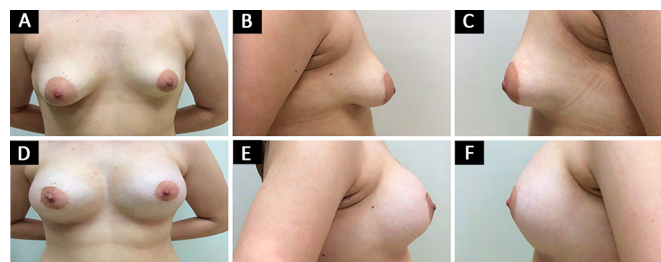


Figura 8. Caso 1. A, B e C: Período pré-operatório; D, E e F: Período pós-operatório de 12 meses.

Dos 328 casos operados, tivemos complicações inerentes à tática em estudo e complicações peculiares à mamoplastia de aumento.

Complicações inerentes à técnica: São aspectos que levam ao efeito conhecido como dupla-bolha (Tabela 3), isto é:

- 1 - Ptose do polo inferior da mama.
- 2 - Migração cranial da prótese.
- 3 - Visualização do músculo quando contraído.

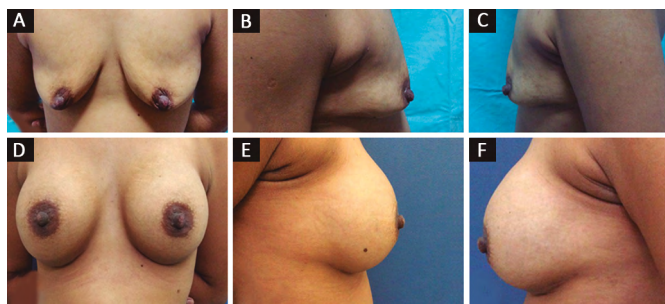


Figura 9. Caso 2. A, B e C: Período pré-operatório; D, E e F: Período pós-operatório de 12 meses.

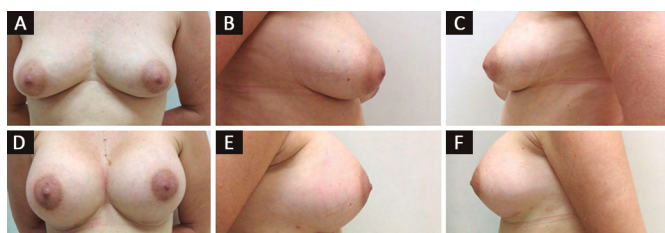


Figura 10. Caso 3. A, B e C: Período pré-operatório; D, E e F: Período pós-operatório de 6 meses.

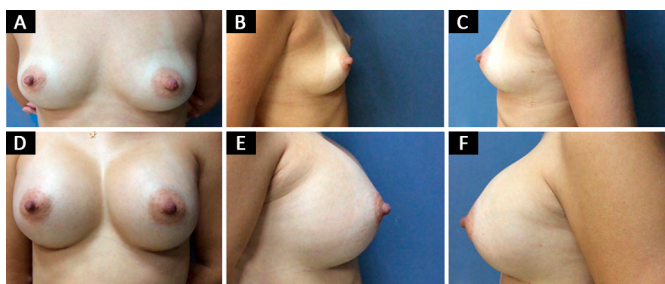


Figura 11. Caso 4. A, B e C: Período pré-operatório; D, E e F: Período pós-operatório de 24 meses.

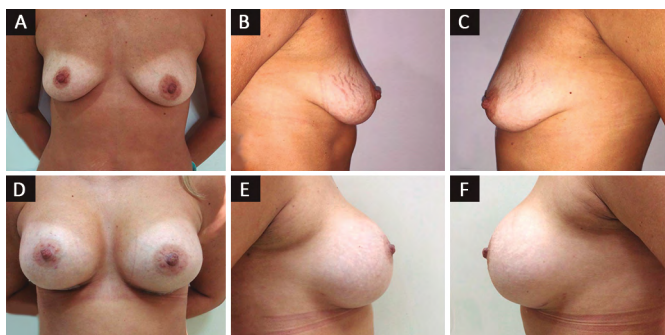


Figura 12. Caso 5. A, B e C: Período pré-operatório; D, E e F: Período pós-operatório de 9 meses.

Estas 27 pacientes (8,3%) foram reoperadas em torno do sexto mês de pós-operatório.

Das complicações peculiares à mamoplastia de aumento, tivemos os seguintes percentuais, que estão na Tabela 4.

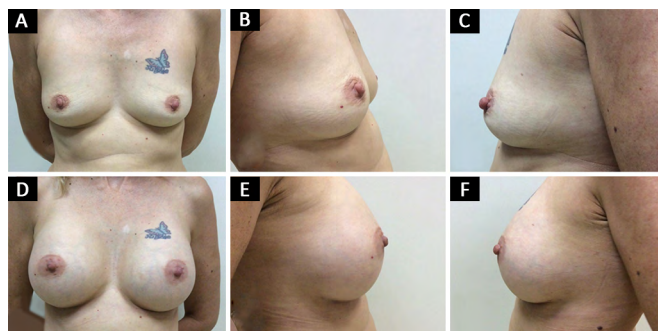


Figura 13. Caso 6. A, B e C: Período pré-operatório; D, E e F Período pós-operatório de 12 meses.

Tabela 3. Complicações inerentes à tática em estudo.

Complicação	Número de casos	Percentual
Efeito dupla-bolha	18 casos	5,5%
Migração cranial do implante bilateralmente	7 casos	2,0%
Visualização do músculo quando contraído	2 casos	0,6%

Tabela 4. Complicações peculiares à mamoplastia de aumento.

Complicações	Número de casos	Percentual
Infecção	7 casos	2,0%
Seroma	4 casos	1,2%
Seroma tardio	2 casos	0,6%
Hematoma	2 casos	0,6%
"Rush" cutâneo	3 casos	0,9%
Contratura capsular	2 casos (Unilateral)	0,6%
Infecção com extrusão	3 casos (Unilateral)	0,9%

### Pós-operatório tardio

Depois do primeiro ano de pós-operatório:  
§ 2 pacientes solicitaram diminuição do volume mamário.

§ 1 paciente solicitou aumentar o volume ou retirar pele.

Depois do terceiro ano de pós-operatório:  
§ 3 pacientes solicitaram aumentar o volume ou retirar pele.

Depois do quinto ano de pós-operatório:  
§ 6 pacientes solicitaram aumentar o volume mamário ou retirar pele.

§ 3 solicitaram mastopexia.

### Mamas secundárias

Procuramos escolher, neste tópico, casos de colocação de prótese de mamas em espaço retromuscular,



os quais evoluíram para a complicação que chamamos de “dupla-bolha”. Complicação esta característica e em consequência da escolha do espaço retromuscular em mamas com algum tecido mamário, ptosado ou não. Estas mamas foram corrigidas apenas com a recolocação da prótese no mesmo espaço; porém, com a incisão vertical no músculo peitoral maior, aqui preconizada (Figura 14).

Este caso, de uma paciente de 22 anos, nulípara, mostra bem o grande receio que a maioria dos colegas tem quando colocada a prótese retromuscular. Esta paciente se queixava do aspecto de dupla-bolha e “mama estranha” (Figura 15). O exame físico e de imagem mostrou a prótese retromuscular, foi proposto o seguinte tratamento:

- 1 - Reposicionamento inferior da prótese.
- 2 - Manter a prótese no espaço retromuscular.
- 3 - Incisão vertical no musculo peitoral maior.
- 4 - Manter o volume da prótese.

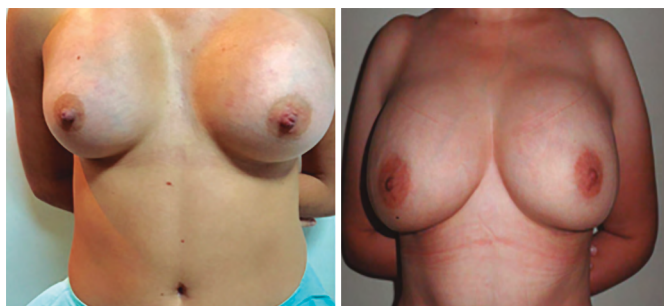

Figura 14. Mamas secundárias.

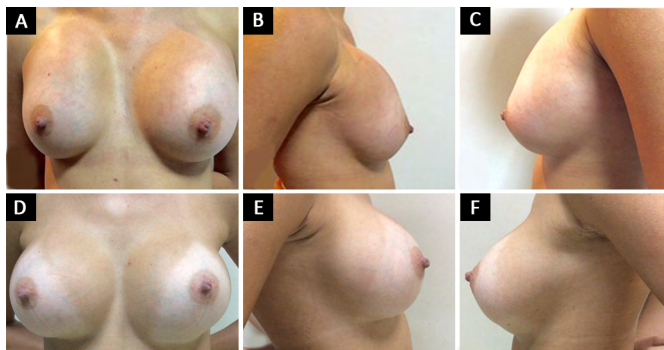


Figura 15. Mama secundária. A, B e C: Período pré-operatório; D, E e F: Período pós-operatório de 18 meses.

Cirurgia: Incisão em sulco inframamário, retirada da prótese, incisão vertical mediana no músculo peitoral maior e recolocação da prótese no mesmo espaço retromuscular; porém, corretamente no polo inferior.

## DISCUSSÃO

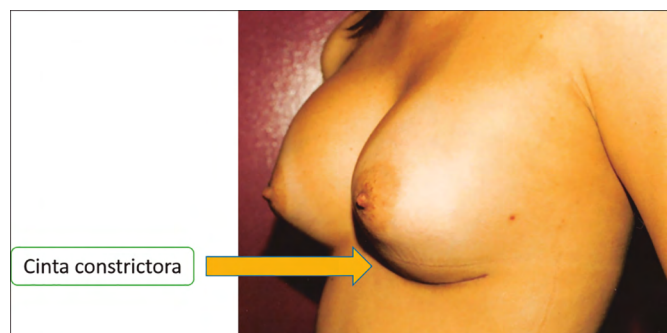
Após passarmos por todas as etapas de nossa formação, é natural a escolha de uma metodologia e um material que acreditamos ser mais eficaz. Esta escolha deve ser baseada na anatomia mamária e na reação da

região peitoral com a presença da prótese. Ao estudar a anatomia e a vascularização da mama, podemos constatar que o plano retromuscular, quando descolado para a colocação da prótese, oferece menor agressão aos tecidos que ali se encontram, lesando menor quantidade de estruturas que possam levar à atrofia mamária, quando comparado com o espaço retroglândular<sup>9</sup>.

Para muitos colegas e autores, o plano retromuscular leva a bons resultados, proporcionando a prótese uma proteção a mais para o sucesso da cirurgia. Procedimentos de miotomia no músculo peitoral maior são realizados desde 1982, referem os trabalhos de Mahler e Hauben<sup>6</sup>; porém, não encontramos na literatura a incisão vertical mediana aqui preconizada. A ideia de realizarmos este procedimento de incisão vertical no músculo surgiu a partir da verificação de uma “cinta constrictora” (Figuras 16 e 17) que era evidente e dividia a bolha superior da inferior nos casos de resultados insatisfatórios no procedimento de colocação da prótese retromuscular de maneira convencional.



Figura 16. Pré e Pós de 6 meses, com efeito dupla-bolha.



**Figura 17.** Presença de uma cinta constritora evidenciando o efeito de dupla-bolha.

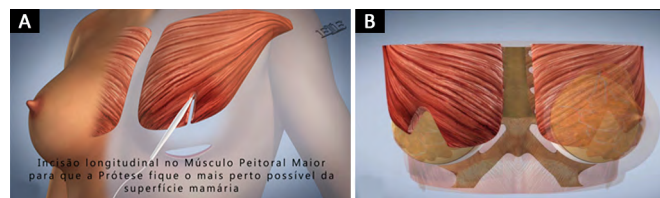
A tática em questão foi aplicada em 328 casos com prótese de superfície texturizada na clínica privada, e nos mostrou uma eficácia enorme em relação às outras opções a partir do momento que comecei a utilizá-la (Figuras 18 e 19).

Podemos citar algumas vantagens no que refere à incisão no músculo:

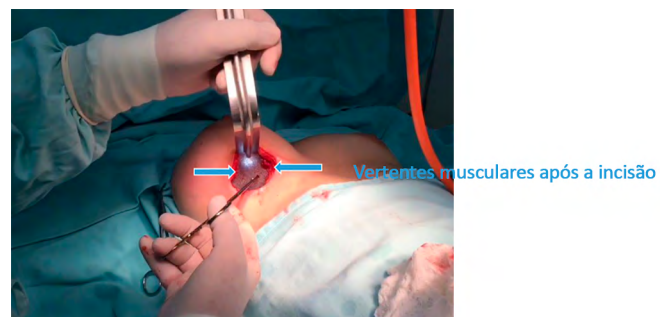
- 1 - A incisão vertical no músculo nos dá uma condição a mais de posicionamento e simetria em inclusão de prótese mamária retromuscular.
- 2 - A proteção que o músculo dá à prótese minimiza a possibilidade de fraquezas no tecido, bem como o risco de exposição da prótese no polo inferior da mama. No polo superior da mama, a proteção do músculo peitoral maior, que está totalmente íntegro, evita efeitos conhecidos como *rippling*, além de proporcionar maior naturalidade ao toque.
- 3 - A incisão vertical no músculo diminui a quantidade de tecido entre a prótese e a superfície mamária, mesmo no espaço retromuscular, evitando efeitos inestéticos.
- 4 - A incisão vertical no músculo minimiza os casos de assimetria. Esta incisão pode ser de tamanhos variados, conforme a necessidade.
- 5 - A possibilidade de usar o espaço retromuscular em mamas densas, fazendo a incisão no músculo e prolongando a bipartição no parênquima mamário, dando assim mais segurança de não ocorrer o efeito de dupla-bolha.
- 6 - O posicionamento da prótese com esta miotomia vertical possibilita um efeito de bácia no polo inferior da mama, evitando ptoses precoces.

### Comentários

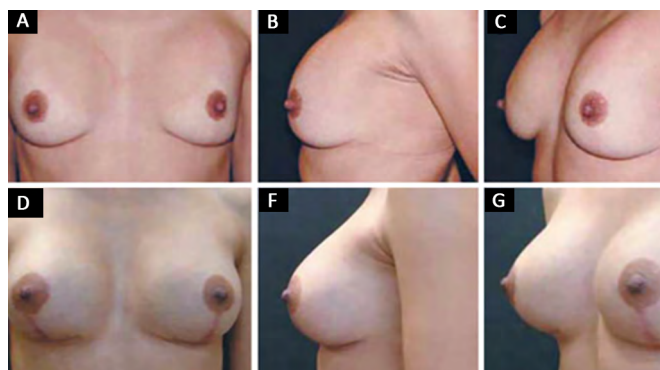
Este caso da literatura (Figura 20)<sup>10</sup> foi resolvido de forma convencional fazendo a mastopexia. Este caso poderia ser beneficiado com o procedimento preconizado



**Figura 18. A:** Desenho mostrando a incisão vertical no músculo peitoral maior, com o objetivo de eliminar a cinta constritora; **B:** Desenho mostrando a incisão com a presença da prótese.



**Figura 19.** Colocação da prótese após a incisão vertical no músculo peitoral maior, eliminando a cinta constritora.



**Figura 20.** Caso da literatura (Fonte: Referência 10).

neste trabalho, que é a incisão vertical no músculo grande peitoral, e a inclusão de prótese no espaço retromuscular.

Quando vamos pesquisar a vasta literatura, encontramos vários trabalhos descritos onde se trabalha o músculo peitoral maior, antes da colocação da prótese retromuscular<sup>9,11</sup> refere a necessidade de realizar miotomia; porém, de forma diferente desta preconizada por nós, para melhor resultado quando se usa o espaço retromuscular. Tebbetts<sup>11</sup> descreve uma abordagem para esses casos que chamou de *Dual Plane*, que constitui em um pequeno descolamento da parte inferior da mama sobre o músculo, fazendo com que este se retraia um pouco mais superiormente, deixando o implante mais coberto pela mama, para preencher o polo inferior e, assim, tratar melhor esta ptose. Os efeitos indesejáveis que tivemos antes de optarmos por executar esta abordagem no músculo peitoral maior foram, a princípio, submetidos a outras manobras internas na mama e no músculo,

para a solução do efeito adverso; porém, sem resultado satisfatório.

A partir deste fato desenvolvemos uma tática pela observação da silhueta mamária que apresentava o efeito dupla-bolha. Daniel<sup>12</sup> preconiza incisão transversa no músculo peitoral maior, formando um duplo espaço com a parte inferior da prótese retromuscular e a superior retroglandular, para a manutenção do resultado a médio e longo prazos.

Esta tática de incisão vertical no músculo peitoral maior nos leva ao posicionamento da prótese em duplo espaço de uma forma diferente, usando as vantagens dos dois planos, procurando eliminar as desvantagens dos mesmos. Com isso, obtivemos uma grande melhora nos resultados, minimizando as consequências desfavoráveis do espaço retromuscular.

O plano subfascial, descrito por Graf et al.<sup>13</sup>, pode apresentar certas vantagens em relação ao plano retroglandular; mas não produz na sua totalidade os benefícios que o plano retromuscular oferece. Em casos do músculo peitoral hipertrofiado podemos evitar um resultado desgracioso de duplo contorno da mama<sup>14</sup>, fazendo a abordagem vertical no músculo peitoral.

Outro ponto positivo do plano retromuscular é a menor incidência de contratura capsular<sup>15</sup>, que é uma importante complicação de mamoplastia de aumento. Pacientes com essa complicação tornam-se verdadeiros desafios para a reparação. A mastoplastia secundária com troca do plano associado à capsulotomia é uma alternativa muito usada<sup>16</sup>.

A utilização adequada do plano retromuscular poderia evitar muitos casos de contratura capsular<sup>15</sup>. Nós, cirurgiões plásticos, ao escolhermos a localização do implante, devemos nos orientar pelas técnicas consagradas pela literatura médica em sintonia com a necessidade de cada caso. É fundamental ter absoluto domínio da inclusão do implante em todos os planos possíveis e as possibilidades de procedimentos internos na região peitoral, para termos alternativas variadas para a busca contínua de melhores resultados.

## CONCLUSÃO

A colocação de prótese retromuscular com incisão vertical no músculo peitoral maior diminuiu consideravelmente o efeito dupla-bolha, a ascensão cranial da prótese, com baixo índice de complicações, ampliando a indicação do espaço retromuscular.

\*Autor correspondente:

**Estéfano Luiz Favaretto**

Avenida Braz Olaia Acosta, 727, térreo - Jardim Califórnia - Ribeirão Preto, SP, Brasil

CEP 14026-040

E-mail: estefano@elfavarettocirplastica.com.br

## COLABORAÇÕES

**ELF** Análise e/ou interpretação dos dados; análise estatística; concepção e desenho do estudo; realização das operações e/ou experimentos; redação do manuscrito ou revisão crítica de seu conteúdo.

## REFERÊNCIAS

1. Cronin TD, Gerow RM. Augmentation mammoplasty: a new "natural feel" prosthesis. In: Transactions of the Third International Congress of Plastic and Reconstructive Surgery. Amsterdam: Excerpta Medica; 1964.
2. Griffiths CO. The submuscular implant in augmentation mammaplasty. In: Transactions of the Fourth International Congress of Plastic Surgery. Amsterdam: Excerpta Medica; 1967. p. 1009.
3. Dempsey WC, Latham WD. Subpectoral implants in augmentation mammaplasty. Preliminary report. *Plast Reconstr Surg.* 1968;42(6):515-21. PMID: 5722153 DOI: <http://dx.doi.org/10.1097/00006534-196812000-00001>
4. Regnault P. Breast ptosis. Definition and treatment. *Clin Plast Surg.* 1976;3(2):193-203.
5. Mahler D, Ben-Yakar J, Hauben DJ. The retropectoral route for breast augmentation. *Aesthetic Plast Surg.* 1982;6(4):237-42. DOI: <http://dx.doi.org/10.1007/BF01570654>
6. Mahler D, Hauben DJ. Retromammary versus retropectoral breast augmentation-a comparative study. *Ann Plast Surg.* 1982;8(5):370-4. DOI: <http://dx.doi.org/10.1097/00006637-198205000-00003>
7. Grolleau JL, Lanfrey E, Lavigne B, Chavoïn JP, Costagliola M. Breast base anomalies: treatment strategy for tuberous breasts, minor deformities, and asymmetry. *Plast Reconstr Surg.* 1999;104(7):2040-8. PMID: 11149766 DOI: <http://dx.doi.org/10.1097/00006534-199912000-00014>
8. Gardner E, Gray FJ, O'Rahilly R. Anatomia: estudo regional do corpo humano. 4ª ed. Rio de Janeiro: Guanabara Koogan; 1982.
9. Zeitone GC. Subpeitoral ou subglandular: qual é a melhor localização do implante para pacientes com hipomastia? *Rev Bras Cir Plást.* 2012;27(3):428-34.
10. Miró AL. Próteses mamárias revestidas com poliuretano: avaliação de 14 anos de experiência. *Rev Bras Cir Plást.* 2009;24(3):296-303.
11. Tebbetts JB. Dual plane breast augmentation: optimizing implant-soft-tissue relationships in a wide range of breast types. *Plast Reconstr Surg.* 2006;118(7 Suppl):81S-98S.
12. Daniel MJB. Inclusão de Prótese de Mama em Duplo Espaço - Prêmio Georges Arié 2004. *Rev Bras Cir Plást.* 2005;20(2):82-7.
13. Graf RM, Bernardes A, Rippel R, Araujo LR, Damasio RC, Auersvald A. Subfascial breast implant: a new procedure. *Plast Reconstr Surg.* 2003;111(2):904-8. PMID: 12560720 DOI: <http://dx.doi.org/10.1097/01.PRS.0000041601.59651.15>
14. Médard de Chardon V, Balaguer T, Chignon-Sicard B, Lebreton E. Double breast contour in primary aesthetic breast augmentation: incidence, prevention and treatment. *Ann Plast Surg.* 2010;64(4):390-6. PMID: 20224340 DOI: <http://dx.doi.org/10.1097/SAP0b013e3181b14284>
15. Spear SL, Bulan EJ, Venturi ML. Breast augmentation. *Plast Reconstr Surg.* 2004;114(5):73E-81E. PMID: 15457008
16. Handel N. Secondary mastopexy in the augmented patient: a recipe for disaster. *Plast Reconstr Surg.* 2006;118(7 Suppl):152S-63S DOI: <http://dx.doi.org/10.1097/01.prs.0000246106.85435.74>