



Reconstrução da columela nasal com utilização de retalhos nasolabiais bilaterais: relato de caso

Reconstruction of the nasal columella using bilateral nasolabial flaps: case report

MARCELO ROSSETO^{1,2,3}
LUANA GRAZIELA BATISTA¹
FRANCO DA SILVA MARTINEZ²
JOÃO PAULO SOUSA DA SILVA
CONDURÚ²
CAROLINA MARIA STARTARI
SACCO³
DANIEL NUNES²

RESUMO

Introdução: A columela é uma importante subunidade do nariz, sendo essencial para a arquitetura nasal e estética facial. A reconstrução total da columela nasal torna-se, portanto, um grande desafio após reparação de traumas, carcinomas e necroses nesta região. Há na literatura a descrição de inúmeras técnicas de reconstrução com uso de diferentes retalhos, como retalho da região frontal, retalho da região infraclavicular, retalho nasolabial unilateral e bilateral. **Relato de Caso:** Reporta-se uma reconstrução total da columela nasal pós-resssecção de carcinoma basocelular (CBC) utilizando retalho nasolabial bilateral. **Conclusão:** A técnica utilizada mostrou-se eficaz para correção do defeito complexo pós-resssecção de CBC, apresentando facilidade técnica para resolução e bom resultado estético-funcional.

Descritores: Neoplasias cutâneas; Carcinoma basocelular; Retalhos cirúrgicos; Procedimentos cirúrgicos nasais; Procedimentos cirúrgicos reconstrutivos.

ABSTRACT

Introduction: The columella is an important subunit of the nose, essential for nasal architecture and facial aesthetics. The total reconstruction of the nasal columella becomes a great challenge after repairing trauma, carcinomas, and necrosis in this region. There are descriptions in the literature of numerous reconstruction techniques using different flaps, such as a frontal region flap, an infraclavicular region flap, and a unilateral and bilateral nasolabial flap. **Case Report:** A total reconstruction of the nasal columella after resection of basal cell carcinoma (BCC) using a bilateral nasolabial flap is reported. **Conclusion:** The technique proved effective for correcting the complex defect after BCC resection, with technical ease for resolution and good aesthetic and functional results.

Keywords: Skin neoplasms; Carcinoma, basal cell; Surgical flaps; Nasal surgical procedures; Reconstructive surgical procedures.

Instituição: Hospital de Câncer de Campo Grande Alfredo Abrão, Campo Grande, MS, Brasil.

Artigo submetido: 14/7/2022.
Artigo aceito: 16/11/2022.

Conflitos de interesse: não há.

DOI: 10.5935/2177-1235.2023RBCP0743-PT

INTRODUÇÃO

A reconstrução de um defeito total na columela nasal constitui um desafio para os cirurgiões, sendo possível realizá-la em um ou vários estágios^{1,2}. Dentre as alternativas para o reparo da columela nasal, podemos optar por retalhos locais, entre os quais, o nasolabial bilateral³.

A literatura relata inúmeras outras reconstruções: o retalho indiano⁴, o retalho do músculo frontal em forma de “U”^{2,5} e o retalho unilateral nasolabial⁶ para reparação da columela nasal.

Buscando uma opção cirúrgica pós-excisão de extenso tumor (carcinoma basocelular - CBC) na columela com margens de segurança oncológicas, deparamo-nos com o retalho nasolabial bilateral³, objeto do presente relato de caso, que se mostrou uma solução pouco agressiva, de rápida resolução e realizado com anestesia local e sedação.

OBJETIVO

Este trabalho tem como objetivo descrever a reconstrução da columela nasal utilizando o retalho

¹Hospital de Câncer de Campo Grande Alfredo Abrão, Campo Grande, MS, Brasil.

²Universidade Federal de Mato Grosso do Sul, Campo Grande, MS, Brasil.

³Universidade Estadual de Mato Grosso do Sul, Campo Grande, MS, Brasil.

nasolabial bilateral³ após defeito complexo causado por ressecção de carcinoma basocelular.

RELATO DE CASO

J.A.S., branco, sexo masculino, 50 anos. Apresentou um CBC esclerodermiforme na região da columela nasal, documentado em biópsia anterior à ressecção cirúrgica.

Posteriormente, houve ressecção tumoral com critérios oncológicos e anestesia com solução de Klein modificada⁷ (100ml de solução fisiológica a 0,9%, 20ml de lidocaína a 2% sem vasoconstritor + 1 ampola de adrenalina 1/1000 + 4ml de bicarbonato de sódio a 8,4%) e sedação com midazolam + fentanil, realizada pelo anestesista.

Após a ressecção tumoral com margens de segurança oncológicas, sucedeu-se um grande defeito na parte anterior do nariz envolvendo a columela nasal (Figura 1).

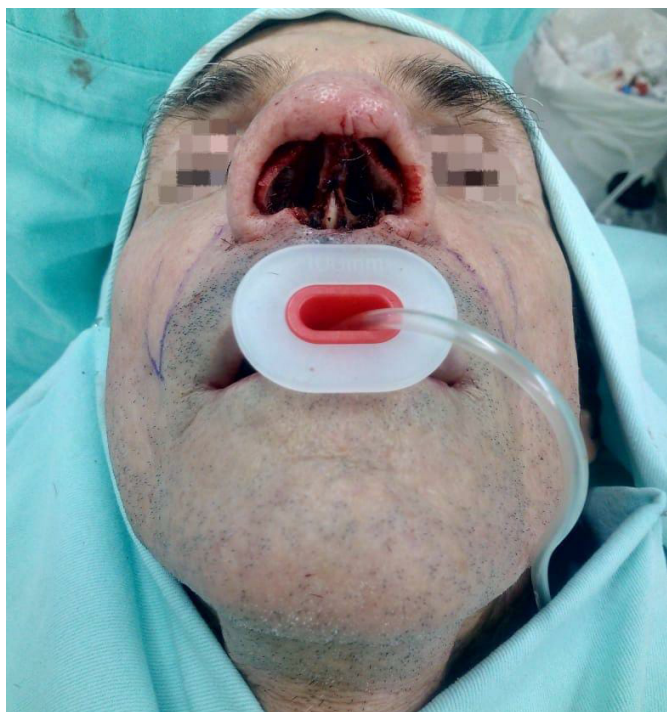


Figura 1. Aspecto da ponta nasal após ressecção de carcinoma basocelular.

Realizou-se a demarcação bilateral dos retalhos nasolabiais, baseada na artéria facial anterior³. A posteriori, houve a elevação do retalho, transposição e sutura ao novo leito. A área doadora foi reparada com avançamento de retalhos locais (Figura 2).

Após 2 meses, procedeu-se o segundo tempo, com refinamento do retalho (Figura 3). Posteriormente, houve nova etapa de refinamento, na qual chegamos ao resultado final (Figura 4).

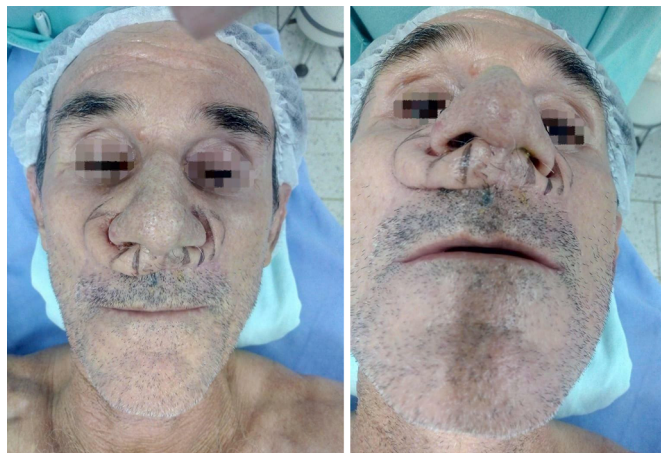

Figura 2. Demarcação cirúrgica para primeiro refinamento.

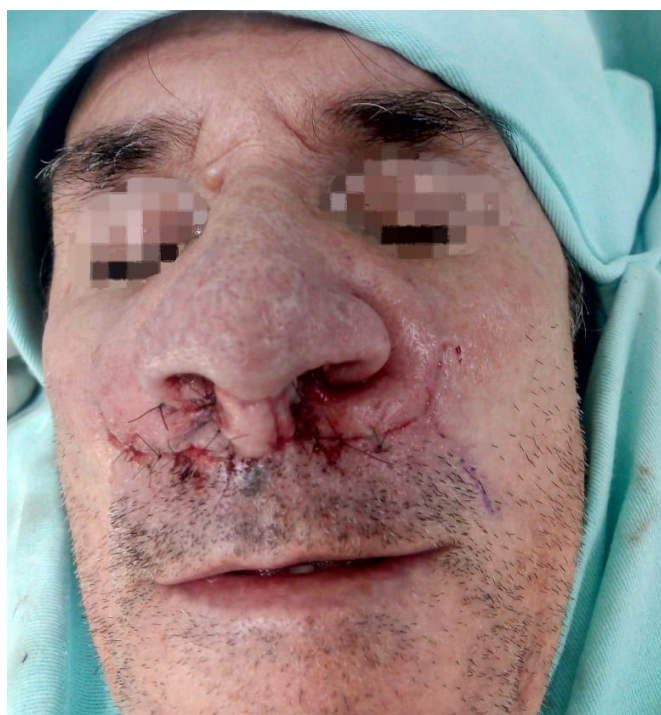

Figura 3. Pós-operatório do refinamento.

DISCUSSÃO

O carcinoma basocelular é o tumor de pele não melanoma mais frequente no nosso meio, apresentando vários subtipos, segundo Terzian et al.⁸: nodular, nódulo ulcerativo, plano cicatricial, esclerodermiforme, terebrante e pigmentado. Desses subtipos, apresentam maior agressividade o terebrante e o esclerodermiforme, sendo o último o que apresenta o maior número de recidivas. Atinge principalmente a face, acometendo predominantemente as áreas de maior exposição solar⁹.

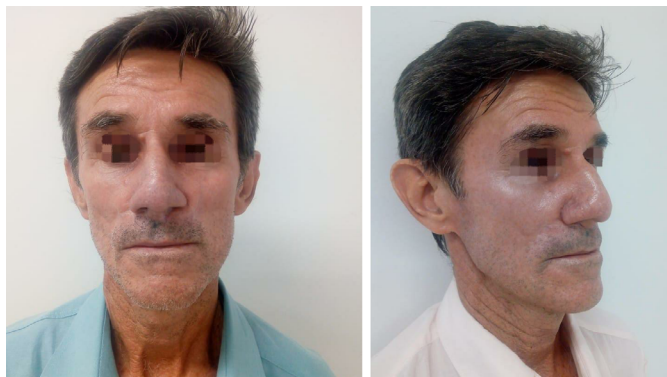

Figura 4. Resultado final.

O tratamento cirúrgico é o preferido quando o tumor apresenta grandes extensões. Nesse caso, foi preconizada a anestesia local com solução de Klein modificada⁷ associada a sedação, a qual proporcionou analgesia e vasoconstrição adequada para a realizarmos a ressecção tumoral com boa visibilidade e a confecção dos retalhos para a sua reconstrução, evitando assim o uso da anestesia geral, a qual oferece maiores riscos para o paciente e maior custo para a instituição.

A revisão de literatura nos mostrou inúmeras opções para reconstrução da columela nasal, desde retalhos da região frontal⁵ até retalhos da região infraclavicular¹⁰. Porém, sendo as mais simples e menos agressivas o retalho nasolabial unilateral⁶ e o retalho nasolabial bilateral³. Paletta & Van Norman¹¹, em 1962, citaram que, quando um defeito nasal consiste em perda columelar total, o retalho nasolabial unilateral fornece um excelente meio de reconstrução.

Ingracio et al.¹, em 2014, advogaram o uso do retalho nasolabial unilateral para reconstrução da columela de pedículo superior como sendo a escolha adequada, levando-se em consideração a manutenção da musculatura orbicular oral.

Entretanto, a opção pelo retalho nasolabial bilateral em relação ao unilateral se deu pela maior quantidade de tecido para a reparação de um extenso defeito, ao posicionamento deste para simular a columela e maior versatilidade em cobrir uma grande área a ser reconstruída³.

Kaplan¹², em 1972, relatou este mesmo retalho como uma ilha de pele na região do sulco nasolabial, baseado na artéria facial com pedículo inferior à altura da asa e dorso nasal. Porém, recomenda-se a demarcação com um Doppler para rotação deste. Não utilizamos esta opção devido à execução do mesmo retalho com pedículo superior retirado próximo ao lábio, buscando maior quantidade de pele e menor risco de cicatrizes hipertróficas.

Lewis¹³, em 1990, demonstrou que a reconstrução da columela pode ser feita com retalho bilateral do

lábio, utilizando mucosa e músculo da região intraoral do lábio superior. Não utilizamos esta técnica devido à quantidade insuficiente de tecido que a mesma nos forneceria para a confecção da reconstrução.

Mendelson et al.¹⁰, em 1979, citaram um retalho tubular retirado da região cervical em quatro tempos para reconstrução desta unidade nasal. Este tipo de reconstrução não foi realizada devido à necessidade de quatro ou mais tempos cirúrgicos. Além disso, a cicatriz da área doadora (região infraclavicular) torna-se extensa e com grande chance de gerar uma cicatriz hipertrófica.

Outros retalhos para reconstrução columelar não foram preconizados (Orticochea¹⁴ e Millard⁵), devido à necessidade de vários tempos cirúrgicos e, às vezes, ocasionar oclusão parcial de um dos olhos.

CONCLUSÃO

O retalho nasolabial bilateral, utilizado para a reconstrução da columela, mostrou-se viável, de fácil execução e com boa perfusão. Ademais, possibilitou um resultado satisfatório no aspecto columelar e incisões praticamente imperceptíveis na área doadora. No entanto, apresentou a desvantagem de necessitar de dois refinamentos cirúrgicos para apresentar um resultado estético satisfatório.

COLABORAÇÕES

- MR** Aprovação final do manuscrito, Concepção e desenho do estudo, Metodologia, Realização das operações e/ou experimentos, Supervisão.
- LGB** Realização das operações e/ou experimentos, Supervisão.
- FSM** Aprovação final do manuscrito, Redação - Preparação do original, Redação - Revisão e Edição, Visualização.
- JPSC** Redação - Preparação do original, Redação - Revisão e Edição, Visualização.
- CMSS** Redação - Preparação do original, Redação - Revisão e Edição.
- DN** Realização das operações e/ou experimentos, Supervisão.

REFERÊNCIAS

- Ingracio AR, Carvalho MS, Barazzetti DO, Pavan G, Martinelli A. Reconstrução parcial de nariz baseada em retalho nasogeniano após ressecção de carcinoma espinocelular envolvendo septo nasal, columela e lábio superior. *Rev Bras Cir Plást.* 2014;29(3):312-5.
- Gillies H. The columella. *Br J Plast Surg.* 1949;2(3):192-201.
- Yanai A, Nagata S, Tanaka H. Reconstruction of the columella with bilateral nasolabial flaps. *Plast Reconstr Surg.* 1986;77(1):129-32.

4. Oliveira Junior FC, Figueiredo J, Piva A. Técnicas de reconstrução cutânea aplicadas às subunidades estéticas nasais. *Rev Bras Cir Craniomaxilofac.* 2009;12(3):105-8.
5. Millard DR Jr. Columella lengthening by a forked flap. *Plast Reconstr Surg Transplant Bull.* 1958;22(5):454-7.
6. Nicolai JP. Reconstruction of the columella with nasolabial flaps. *Head Neck Surg.* 1982;4(5):374-9.
7. Klein JA. *Tumescent Technique.* Philadelphia: Mosby; 2000. 470 p.
8. Terzian LR, Nogueira VMA, Paschoal FM, Barros JC, Machado Filho CDAS. Mohs Micrographic Surgery for tissue preservation in facial oncologic surgery. *Surg Cosmet Dermatol.* 2010;2(4):257-63.
9. Nigro MHMF, Brandão LSG, Coelho APCP, Motta LM, Bastazini Júnior I. Estudo epidemiológico do carcinoma basocelular no período de 2010 a 2013 em um hospital de referência em dermatologia na cidade de Bauru, São Paulo. *Surg Cosmet Dermatol.* 2015;7(3):232-5.
10. Mendelson BC, Masson JK, Arnold PG, Erich JB. Flaps used for nasal reconstruction: a perspective based on 180 cases. *Mayo Clin Proc.* 1979;54(2):91-6.
11. Paletta FX, Van Norman RT. Total reconstruction of the columella. *Plast Reconstr Surg Transplant Bull.* 1962;30:322-8.
12. Kaplan I. Reconstruction of the columella. *Br J Plast Surg.* 1972;25(1):37-8.
13. Lewis JR Jr. Labial mucosal flaps for reconstruction of the columella. In: Strauch B, Vasconez LO, Hall-Findlay EH. *Grabb's Encyclopedia of Flaps.* Volume 1. Boston: Little, Brown and Company; 1990.
14. Orticochea M. A new method for total reconstruction of the nose: the ears as donor areas. *Br J Plast Surg.* 1971;24(3):225-32.

***Autor correspondente: Marcelo Rosseto**

Rua Raul Pires Barbosa, 1477, Chácara Cachoeira, Campo Grande, MS, Brasil
CEP: 79040-150
E-mail: marcelorosseto@yahoo.com.br