

# Lipoenxertia nas mamas: procedimento consagrado ou experimental?

*Breast fat grafting: experimental or established procedure?*

ALEXANDRE RORIZ  
BLUMENSCHHEIN<sup>1</sup>  
RUFFO FREITAS-JUNIOR<sup>2</sup>  
ANDREA THOMAZINE  
TUFFANIN<sup>3</sup>  
DANIELLE ISADORA  
BLUMENSCHHEIN<sup>4</sup>

## RESUMO

Atualmente vem ocorrendo aumento da incidência de utilização de enxertia de gordura para correção de defeitos mamários congênitos ou adquiridos e para tratamento mamário estético. Esse aumento é decorrente do surgimento de novas técnicas de lipoenxertia, que produzem resultados mais duradouros e confiáveis, apesar da crença de alguns autores de que o procedimento possa dificultar o rastreamento do câncer mamário. Esta revisão de literatura tem como objetivo identificar as técnicas de lipoenxertia mamárias mais utilizadas, avaliá-las quanto à eficácia e à segurança, e relatar as principais complicações associadas. A revisão foi realizada nas bases de dados PubMed e LILACS, e os fatores de inclusão foram: artigos em idioma inglês, publicados nos últimos cinco anos. Como resultado observou-se aumento do número de trabalhos abordando o tema nos últimos anos, e predomínio de uma técnica de lipoenxertia específica. A maioria dos trabalhos demonstra que a lipoenxertia mamária não prejudica o rastreamento radiológico para câncer mamário, e alguns sugerem que a gordura enxertada potencializa o desenvolvimento de câncer nas mamas. Apesar do aumento do número de trabalhos, existem ainda poucos com bom nível de evidência científica. Esta revisão permitiu concluir que a lipoenxertia é uma técnica alternativa para reparação de defeitos mamários e discreto aumento estético das mamas, devendo ser utilizada por cirurgiões com treinamento adequado e acompanhada por equipe de radiologia experiente em imagenologia mamária. Mais trabalhos com metodologia científica adequada são necessários para avaliar a lipoenxertia mamária.

**Descritores:** Lipoenxertia mamária. Enxerto de gordura.

## ABSTRACT

There has recently been an increase in the use of fat grafting for the correction of congenital or acquired breast deformities and for aesthetic breast treatment. This increase is due to the emergence of novel fat grafting techniques that produce lasting and reliable results despite some authors' beliefs that the procedure might hinder breast cancer screening. This literature review aims to identify the most frequently used breast fat grafting techniques, evaluate their efficacy and safety, and report their major complications. The review was performed after a search in the PubMed and LILACS databases, and only English-language articles published over the past 5 years were assessed. There have been an increased number of studies on the topic in recent years, and a specific fat grafting technique has been primarily reported. Most studies in this area have shown that breast fat grafting does not affect radiological breast cancer screening, whereas some studies have suggested that the use of grafted fat may enhance the development of breast cancer. Despite the increased number of published studies, few have a good level of scientific evidence. This review concludes that fat grafting

Trabalho realizado na  
Faculdade de Medicina da  
Universidade Federal de Goiás,  
Goiânia, GO, Brasil.

Artigo submetido pelo SGP  
(Sistema de Gestão de  
Publicações) da RBCP.

Artigo recebido: 8/2/2012  
Artigo aceito: 7/6/2012

1. Médico voluntário do Serviço de Mastologia do Hospital das Clínicas da Universidade Federal de Goiás (UFG), cirurgião plástico no Instituto de Mastologia e Oncologia, Goiânia, GO, Brasil.
2. Doutor, professor da Disciplina de Mastologia da UFG, coordenador do Programa de Mastologia da Faculdade de Medicina da UFG, Goiânia, GO, Brasil.
3. Mestre, fisioterapeuta voluntária do Programa de Mastologia da Faculdade de Medicina da UFG, Goiânia, GO, Brasil.
4. Acadêmica da Faculdade de Medicina da UFG, Goiânia, GO, Brasil.

is an alternative technique for the correction of breast deformities and moderate aesthetic breast enlargement and should be performed by properly trained surgeons accompanied by a radiology team that is experienced in breast imaging. Further studies with appropriate scientific methodologies are needed to evaluate breast fat grafting.

**Keywords:** Breast fat grafting. Fat graft.

## INTRODUÇÃO

Os enxertos de gordura autóloga são utilizados há muito tempo como material de preenchimento para correção de defeitos de tecidos moles. Um dos primeiros relatos sobre lipoenxertia trata da correção de defeito nas mamas<sup>1</sup>. A gordura é considerada um material de preenchimento ideal, em decorrência de facilidade de obtenção, abundância no corpo e baixa reação tanto imunogênica como alérgica, por se tratar de material autólogo<sup>2</sup>. Entretanto, o enxerto de gordura muitas vezes tem altos índices de reabsorção e de substituição por tecido cicatricial fibroso, calcificado ou cistos de óleo, podendo gerar sequelas e dificuldade na interpretação de imagens radiológicas das mamas<sup>3</sup>.

Atualmente, observa-se aumento do número de publicações sobre o tema, decorrente do desenvolvimento de novas técnicas de coleta, preparação e enxertia de gordura, apesar da crença de alguns autores de que o procedimento possa dificultar o rastreamento do câncer mamário<sup>3</sup>. Novas técnicas foram estudadas com o objetivo de melhorar os resultados estéticos e aumentar a viabilidade dos enxertos de gordura<sup>2,4,5</sup>. A lipoenxertia, usada principalmente para reparação de defeitos das mamas, passou também a ser usada para fins estéticos e de aumento de volume mamário, na tentativa de substituir as próteses<sup>6-8</sup>.

Vários trabalhos demonstraram que a lipoenxertia efetivamente não dificulta o acompanhamento radiológico das mamas<sup>2,9-16</sup>; entretanto, Wang et al.<sup>17</sup> ainda contestam a hipótese. Nos casos em que a lipoenxertia é utilizada para reconstrução mamária após mastectomias ou terapia com conservação mamária, surgiu nova preocupação de que as células transplantadas estimulasse a carcinogênese em mamas com predisposição ao desenvolvimento de neoplasias<sup>18,19</sup>.

Nesse contexto, esta revisão de literatura tem como objetivo identificar as principais técnicas utilizadas para lipoenxertia nas mamas, avaliá-las quanto à eficácia e à segurança, bem como relatar os resultados até então disponíveis e as principais complicações associadas.

## MÉTODO

### Processo de Seleção dos Artigos

A busca dos artigos foi realizada nas bases de dados PubMed e LILACS, empregando os seguintes termos des-

critores: *breast fat graft*, *breast fat transplantation*, *breast adipose tissue injection*, *breast lipomodelling* e *breast lipofilling*. O número de artigos recuperados por termo foi, respectivamente: *breast fat graft* (n = 37), *breast fat transfer* (n = 35), *breast adipose injection* (n = 151), *breast lipomodelling* (n = 4) e *breast lipofilling* (n = 11).

Os seguintes fatores limitadores foram adotados: artigos publicados nos últimos cinco anos (período entre 2006 a 2011), em idioma inglês. Foram incluídos todos os artigos originais indexados no período entre janeiro de 2006 e novembro de 2011, com delineamento experimental (ensaios clínicos, randomizados ou não) ou observacional (estudos de caso-controle, estudos de coorte) realizados em humanos. As referências duplicadas foram excluídas, juntamente com artigos *ahead of print* e de revisão, cartas ao editor ou editoriais.

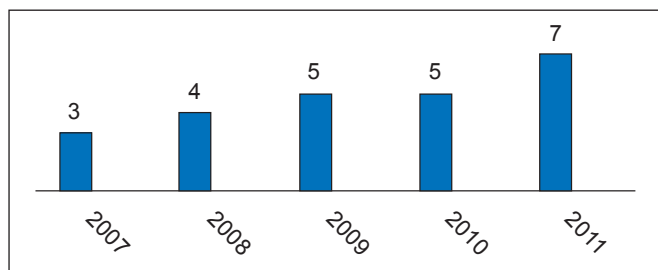
Após seleção, 24 trabalhos foram avaliados quanto a desenho do estudo, número de pacientes, indicação cirúrgica, técnica cirúrgica, complicações, seguimento por imagem e seguimento oncológico.

## RESULTADOS

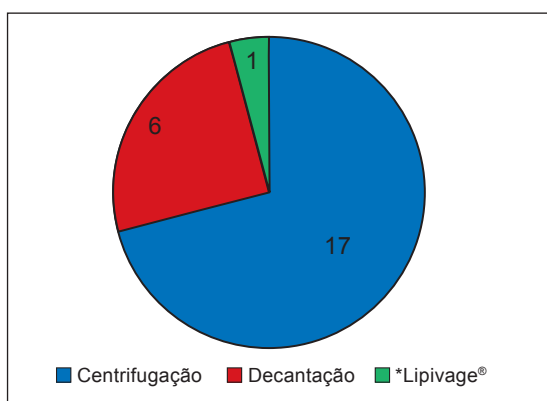
Após leitura e análise dos artigos selecionados, foi observado número crescente de publicações sobre o tema nos últimos anos (Figura 1). Os trabalhos em sua maioria eram retrospectivos (n = 13) ou prospectivos descritivos (n = 10), não havendo nenhum trabalho randomizado e controlado.

Autores de trabalhos que envolveram grande número de pacientes realizaram análises retrospectivas de prontuários e fichas médicas ou avaliações prospectivas de pacientes submetidos a uma técnica específica, sendo incompletos para avaliação geral da lipoenxertia<sup>8,13-16,19-21</sup>.

As publicações mencionam diferentes técnicas de obtenção, tratamento e enxertia da gordura. As principais diferenças entre as técnicas envolvem o tratamento da gordura obtida (Figura 2). De maneira geral, os trabalhos reportam que o enxerto deve ser obtido por meio de lipoaspiração, com técnica tumescente, de áreas do corpo com abundância de tecido gorduroso (abdome, flancos, porção interna de coxas, porção lateral de coxas, porção medial de joelhos e dorso como as áreas doadoras mais utilizadas, em ordem decrescente)<sup>2,13-16,20,21</sup>.



**Figura 1** – Número de publicações de lipoenxertia de acordo com o ano.



**Figura 2** – Distribuição dos trabalhos de acordo com as técnicas de preparo do enxerto de gordura. \* Sistema de coleta, lavagem e transferência fechada de gordura.

A maioria dos trabalhos enfatiza que essa lipoaspiração deve ser feita de maneira delicada, por meio de seringas ou aparelhos a baixa pressão, evitando a exposição da gordura ao ar ambiente (técnica fechada), com o intuito de traumatizar o mínimo possível o material gorduroso a ser enxertado<sup>2-8,13-16,19-24</sup>. A gordura obtida é então purificada principalmente pela centrifugação em baixa rotação (Figura 2).

A lipoenxertia é realizada por meio de pequenas cânulas, em pequenas quantidades, e em retroinjeção após criação de túneis com as cânulas. Os trabalhos com maior número de procedimentos enfatizam que a lipoenxertia deve ser efetuada em pequenas parcelas, de modo que o tecido enxertado fique em contato máximo com tecido vascularizado da região receptora<sup>2,16,21</sup>.

Na maioria dos trabalhos foram utilizados procedimentos repetidos de lipoenxertia, para a obtenção dos resultados desejados, com média de 3 procedimentos por paciente (Tabela 1). Alguns trabalhos apresentam técnicas para realização de enxertos de maior volume e em menor número de procedimentos<sup>5,6,8,25,26</sup>. Todos os trabalhos que avaliam a reconstrução mamária pós-radioterapia observam que é necessário maior número de procedimentos de lipoenxertia<sup>23-25,27</sup>.

Quanto à viabilidade dos enxertos após a lipoenxertia, não existem estudos conclusivos sobre a porcentagem de gordura remanescente após o procedimento. A maioria dos estudos estima que cerca de 30% a 40% do volume são perdidos após o primeiro procedimento, necessitando assim de procedimentos subsequentes<sup>5,21,22,25,26</sup> ou de hipercorreção na enxertia<sup>14,16,25</sup>.

Vários trabalhos demonstram alto índice de satisfação das pacientes após os eventos de lipoenxertia e bons resultados estéticos avaliados subjetivamente por fotografias<sup>2,5-8,14,16,20-24</sup>.

A lipoenxertia mamária é considerada uma técnica segura pelos trabalhos, com baixo número de complicações importantes (Tabela 1). As principais complicações observadas foram liponecrose e formação de cistos de óleo, em número variável na maioria dos trabalhos (Tabela 1), e, em menor número, infecção local da área enxertada<sup>2,13-15,21</sup>. A maioria dos trabalhos não relatava dificuldade no acompanhamento radiológico das mamas após procedimento de lipoenxertia, sendo esse acompanhamento realizado principalmente por meio de mamografia e ultrassonografia mamária<sup>4,7,8,10-13,15,16,21,22,25,26</sup>, por equipes de radiologia experientes em discernir imagens de calcificação mamária benigna e maligna<sup>4,7,13,15,16,21</sup>. Todos os achados radiológicos suspeitos foram submetidos a biopsia, revelando baixo número de confirmações de doença maligna<sup>7-12,16,17,22</sup>. Rietjens et al.<sup>13</sup> concluíram que o único caso de recidiva tumoral detectado em seu trabalho foi decorrente de provável subdiagnóstico do câncer inicial. Petit et al.<sup>15</sup> e Ilouz & Sterodimas<sup>21</sup> afirmaram que o número de casos de câncer detectados após a lipoenxertia era semelhante à incidência de câncer na população geral, apesar de não apresentarem conclusões sobre esse tema em seus trabalhos. Rigotti et al.<sup>19</sup> encontraram incidência de recidiva tumoral em pacientes tratados com lipoenxertia semelhante a números de recidiva em pacientes que não receberam tratamento de lipoenxertia, mas sua metodologia de comparar um mesmo grupo de pacientes em diferentes janelas temporais é criticada por outros trabalhos<sup>15</sup>.

Lohsiriwat et al.<sup>18</sup> aventaram a hipótese de que a lipoenxertia em mamas predispostas poderia levar a carcinogênese após revisão de trabalhos *in vitro* e em animais que comprovaram essa hipótese, mas concluíram que não existem evidências suficientes para essa associação em humanos.

## DISCUSSÃO

A lipoenxertia é uma técnica bastante utilizada há algum tempo para correção de defeitos de partes moles<sup>1</sup>. Deixou de ser usada por alguns cirurgiões em decorrência da grande reabsorção do material enxertado, com perda de resultados, da calcificação e da formação de cistos oleosos do material enxertado, que possivelmente iriam interferir no acompanhamento radiológico das mamas, causando confusão em relação ao diagnóstico de novos tumores mamários ou recidiva de

**Tabela 1** – Principais estudos descritos neste artigo.

Referências	Tipo de estudo	Número de pacientes	Indicação (estética, reparadora, mista - estética e reparadora)	Complicações	Seguimento por imagem	Número médio de procedimentos e volume (ml) de lipoenxertia por sessão
Carvajal & Patiño <sup>11</sup>	Retrospectivo	20	Estética	Calcificações (45%) Cistos de óleo (20%)	MMG (média 34,5 meses)	Não específica, média de 235 ml
Coleman & Saboeiro <sup>2</sup>	Retrospectivo	17	Mista	Calcificações (4 casos) Necrose gordurosa (3 casos) Infecção (1 caso) Câncer de mama pós-operatório (2 casos)	MMG (nem todas as pacientes realizaram) Média de 50,8 meses e 62,2 meses (2 grupos)	1 a 3, média de 278,6 ml
Delay et al. <sup>16</sup>	Retrospectivo	880 procedimentos	Mista	Necrose gordurosa (3%) Infecção (7 casos) Pneumotórax (1 caso) Imagens suspeitas (15%, cistos)	MMG, USG e RM em um ano de pós-operatório Primeiros casos com 10 anos de seguimento	Não específica, utiliza de hipercorreção para compensar a reabsorção de até 40% do volume dos enxertos
Del Vecchio & Bucky <sup>6</sup>	Prospectivo descritivo	25	Estética	Não cita complicações	RM em algumas pacientes	Não específica, até 550 ml
Illouz & Sterodimas <sup>21</sup>	Retrospectivo	820	Mista	Hematomas (12 casos) Infecções (5 casos) Não específica outras complicações, como necrose gordurosa	MMG e USG 670 pacientes por 1 ano 230 pacientes com até 11,3 anos de seguimento	3, média de 145 ml
Kanchwala et al. <sup>25</sup>	Retrospectivo	110	Mista	Não específica, cita reabsorção do enxerto e irregularidade de relevo	MMG e USG Média de 21 meses	Mais de um procedimento em 61 dos 110 pacientes, média de 31 ml
Losken et al. <sup>20</sup>	Retrospectivo	107	Reparadora	Não específica Índice geral de 11% de complicações (necrose gordurosa, eritema, má cicatrização e dor)	Não específica, seguimento médio de 8 meses	1 (80 pacientes tiveram somente um procedimento), 40 ml
Missana et al. <sup>22</sup>	Prospectivo descritivo	69	Reparadora	Necrose gordurosa (5 casos)	MMG e RM, seguimento médio de 11 meses	1, 140 ml
Mu et al. <sup>9</sup>	Série de casos	17	Estética	Cistos (3 casos) Calcificações (6 casos) Nódulos escleróticos (8 casos)	MMG, USG e RM, seguimento de 6 meses a 2 anos	1, volumes de 90 ml a 360 ml
Panettiere et al. <sup>27</sup>	Retrospectivo caso-controle	61	Reparadora	Não relata complicações	Não específica Seguimento de 3 meses	1 a 7, média de 24,5 ml
Petit et al. <sup>15</sup>	Retrospectivo (multicêntrico)	513	Reparadora	Taxa de complicação de 2,9% (2% liponecrose, 0,5% infecção, 0,2% seroma e 0,2% pneumotórax) Recidiva tumoral 5,6% (1,3% recorrência local, 1,1% recorrência regional e 3,1% metástase à distância)	MMG Seguimento médio de 19,2 meses	1 a 6, média de 107,3 ml
Rietjens et al. <sup>13</sup>	Prospectivo descritivo	158	Reparadora	5,2% imagens suspeitas pós-enxerto, 3,6% infecção Liponecrose (5 casos) 1 caso de recidiva local do câncer	MMG e USG, seguimento médio de 18 meses	1 (16,5% dos pacientes precisaram de mais de um procedimento), média de 48 ml

continua →

Continuação da Tabela 1 – Principais estudos descritos neste artigo.

Referências	Tipo de estudo	Número de pacientes	Indicação (estética, reparadora, mista-estética e reparadora)	Complicações	Seguimento por imagem	Número médio de procedimentos e volume (ml) de lipoenxertia por sessão
Rigotti et al. <sup>23</sup>	Prospectivo descritivo	20	Reparadora	Não relata complicações	Não específica 31 meses de seguimento	3, média de 70 ml
Rigotti et al. <sup>19</sup>	Prospectivo descritivo	137	Reparadora	Avalia somente recidiva tumoral após lipoenxertia, 11% (16 casos)	Não específica Seguimento médio de 7,6 anos	3, não relata volume
Salgarello et al. <sup>4</sup>	Retrospectivo	42	Mista	Não específica Média de 0,4% de liponecrose e cistos de óleo	MMG e USG Seguimento de 9 meses	2, 117 ml
Serra-Renom et al. <sup>24</sup>	Prospectivo descritivo	65	Reparadora	Não relata complicações	Não específica Seguimento de 12 meses	1 a 3, média de 150 ml
Sinna et al. <sup>14</sup>	Retrospectivo	200	Reparadora	Necrose gordurosa (5 casos) Infecção (2 casos) Pneumotórax (1 caso)	Não específica Seguimento médio de 14,5 meses	A maioria com 1, 37 pacientes com 2 e 7 com 3, com média de 176 ml
Veber et al. <sup>10</sup>	Retrospectivo	76	Mista	16% microcalcificações benignas 9% macrocalcificações 25% lesões císticas	MMG Seguimento médio de 16,2 meses	Maioria com 1, média de 100 ml
Wang et al. <sup>12</sup>	Prospectivo descritivo	41	Estética	Nódulos de necrose gordurosa em 82,9% dos pacientes no pós-operatório. Houve correlação entre volume enxertado e a quantidade de nódulos	USG, seguimento médio de 16 meses	Maioria com 1, média de 55 ml
Wang et al. <sup>17</sup>	Retrospectivo	48	Estética	16,7% microcalcificações	MMG, seguimento médio de 45 meses	2, média 110 ml
Yoshimura et al. <sup>26</sup>	Prospectivo descritivo	15	Estética	Não relata complicações	MMG e RM, seguimento mínimo de 12 meses e máximo de 18 meses	Não específica, média de 250 ml
Yoshimura et al. <sup>5</sup>	Prospectivo descritivo	40	Estética	Cistos (2 casos) Microcalcificações (2 casos)	Não específica Seguimento de 6 meses a 42 meses	Não específica, média de 270 ml
Zheng et al. <sup>7</sup>	Retrospectivo	66	Estética	16,7% com imagens de necrose	USG, MMG e RM, seguimento médio de 37 meses	28 pacientes com 1, 21 com 2 e 17 com 3, média de 17 ml
Zocchi & Zuliani <sup>8</sup>	Retrospectivo	181	Estética	1,2% liponecrose 1,8% cistos de óleo 3,9% microcalcificações	USG e MMG, seguimento de 12 meses	Não específica, média de 375 ml

MMG = mamografia; RM = ressonância magnética; USG = ultrassonografia.

antigos<sup>3</sup>. Com o desenvolvimento de novas técnicas de obtenção, tratamento da gordura e enxertia do material obtido<sup>2</sup>, enxertos mais duradouros puderam ser realizados, inicialmente apresentando bons resultados na correção de defeitos de tecidos moles na face e, posteriormente, em outros locais, como a mama. Coleman & Saboeiro<sup>2</sup> questionaram a restrição ao uso de lipoenxertia pelo comitê de especialistas

americanos em 1987<sup>3</sup>, e defenderam que as mesmas calcificações e regiões de liponecrose observadas após procedimentos de lipoenxertia são observadas em outros procedimentos mamários, tais como redução mamária e mastopexia. Com essa hipótese, maior número de trabalhos sobre lipoenxertia mamária foi publicado nos últimos anos. Apesar de incremento, poucas questões foram cientificamente respondidas,

principalmente pelo fato de a maioria dos trabalhos ser referente a séries de casos ou relatos de novas técnicas, com inclusão de pequeno número de pacientes. Poucos trabalhos observacionais, tipo caso-controle<sup>26</sup>, ou com grande número de pacientes foram desenvolvidos.

Nos trabalhos, a lipoenxertia é utilizada principalmente em casos de reconstrução de mama, basicamente para correção de deformidades após reconstruções primárias<sup>13-15,16,20,22</sup> ou tratamentos adjuvantes, como radioterapia<sup>19,23,27</sup> (Tabela 1). Alguns trabalhos citam o uso para correção de deformidades após cirurgias estéticas, como inclusão de prótese mamária e mamoplastia<sup>5,21,26</sup>, e outros mencionam a lipoenxertia para aumento mamário estético, como uma alternativa às próteses mamárias<sup>6-9</sup>.

Grande parte dos trabalhos ressaltou que a gordura deve ser coletada e purificada de maneira a causar o menor trauma possível ao material autólogo, sendo coletada por meio de lipoaspiração a baixa pressão, geralmente com seringas, evitando-se o contato prolongado da gordura com o ar, e purificada por meio de centrifugação a baixa rotação ou decantação. Os enxertos de gordura purificada são então realizados com emprego de cânulas menores, e em pequenas parcelas ou quantias, de forma que o material enxertado fique em máximo contato com o tecido receptor e seus vasos, para sua adequada nutrição nos primeiros dias após o enxerto. Esse mesmo raciocínio é utilizado para enxertos de gordura em tecidos com radioterapia, nos quais a vascularização é escassa e, mesmo assim, apresenta bons resultados<sup>19,23</sup>.

Apesar de vários trabalhos demonstrarem bons resultados por meio de fotografias e altos índices de satisfação por parte de pacientes e cirurgiões, poucos conseguem quantificar o porcentual de gordura enxertada que não sofreu reabsorção, degeneração ou necrose. Alguns autores preconizam hiper-correção, prevendo certa reabsorção<sup>14,16,25</sup>. Del Vecchio & Bucky<sup>6</sup> avaliaram a quantidade de enxerto absorvida por meio da comparação entre ressonâncias magnéticas das mamas pré e pós-procedimento, demonstrando que essa pode ser uma boa ferramenta para avaliar a absorção de enxertos de gordura. Entretanto, nesse trabalho, os exames não foram realizados em todas as pacientes, já que as mesmas eram encarregadas de custeá-los, prejudicando a avaliação final dessa variável.

A maioria dos cirurgiões estima de forma subjetiva a quantidade de gordura necessária para preencher o defeito a ser corrigido e deixa claro que o procedimento de lipoenxertia deve ser feito em mais de uma etapa, principalmente em casos de reconstrução após radioterapia.

A maioria dos trabalhos cita um baixo número de complicações, sendo a necrose gordurosa e imagens correlatas a complicação mais frequente, seguida da infecção local do material enxertado. Apesar de um número considerável de eventos de liponecrose e formação de cistos de óleo após

o procedimento de lipoenxertia nas mamas, a maioria dos trabalhos conclui que essas imagens têm aparência benigna quando avaliadas por radiologista experiente em mamografia ou ultrassonografia mamária<sup>2,7,9-16,21</sup>. Resultados que geram dúvidas devem ser mais bem avaliados, por meio de ressonância magnética ou biópsia mamária guiada<sup>7,9,15,16,22,25</sup>. Alguns trabalhos citam que, no início da série de casos, o número de imagens de liponecrose foi maior, e que, com o desenvolvimento adequado da técnica de lipoenxertia, o número de eventos de liponecrose teve importante redução, chegando próximo a zero<sup>16</sup>.

Coleman & Saboeiro<sup>2</sup> citam que o número de imagens suspeitas após lipoenxertia nas mamas é semelhante ao de outros pós-operatórios de cirurgias mamárias, como redução mamária e mastopexia. Wang et al.<sup>17</sup> contestaram os demais trabalhos e concluíram que as calcificações observadas após lipoenxertia nas mamas podem ser fator de confusão no diagnóstico de câncer mamário futuro. Porém, nesse trabalho, a técnica de lipoenxertia não é bem detalhada, mas entende-se que, apesar de os autores utilizarem moderada quantidade de gordura em cada procedimento (média, 110 ml), os enxertos foram realizados em grandes incrementos, necessitando de “massagem” após a enxertia para acomodação do enxerto, o que causaria maior taxa porcentual de necrose na porção central dos enxertos<sup>12</sup>.

Apesar de alguns trabalhos experimentais *in vitro* e em animais aventarem a hipótese de que os enxertos de gordura levariam a carcinogênese<sup>18</sup>, não foram encontrados estudos que tenham avaliado adequadamente o fator causa-efeito de lipoenxertia e oncogênese mamária em humanos. Alguns trabalhos demonstraram a incidência ou recorrência de câncer mamário após eventos de lipoenxertia, mas sem chegar a conclusões sobre o efeito causal, atribuindo a maioria dos casos observados a eventos de “subdiagnóstico” do câncer inicial, que aconteceriam independentemente da lipoenxertia<sup>13,15,16</sup>.

## CONCLUSÕES

Apesar de não haver trabalhos com nível alto de evidência científica, a lipoenxertia parece ser uma técnica adequada e segura para reparação de defeitos mamários e uma boa alternativa para discreto aumento estético de volume mamário. A lipoenxertia apresenta baixo número de complicações quando realizada por profissionais experientes, com bons resultados e satisfação dos pacientes. Deve ser utilizada por equipes bem treinadas em enxertia mamária, e os pacientes devem ser acompanhados por equipe de radiologia experiente em imagenologia mamária.

Algumas questões, como a maneira eficaz de avaliar a integração do enxerto ao tecido mamário, a porcentagem de absorção do enxerto de acordo com a técnica utilizada, alterações a longo prazo do material enxertado e sua influência

sobre o tecido mamário da área enxertada, entre outras, ainda estão por ser respondidas, havendo necessidade de estudos com maior número de pacientes, randomizados e com melhor delineamento científico.

## REFERÊNCIAS

- Czerny V. Plastischer ersatz der brustdruse durch ein lipom. *Zentralbl Chir.* 1895;27-72.
- Coleman SR, Saboeiro AP. Fat grafting to the breast revisited: safety and efficacy. *Plast Reconstr Surg.* 2007;119(3):775-85.
- ASPRS Ad-Hoc Committee on New Procedures. Report on autologous fat transplantation. *Plast Surg Nurs.* 1987;7(4):140-1.
- Salgarello M, Visconti G, Rusciani A. Breast fat grafting with platelet-rich plasma: a comparative clinical study and current state of the art. *Plast Reconstr Surg.* 2011;127(6):2176-85.
- Yoshimura K, Sato K, Aoi N, Kurita M, Hirohi T, Harii K. Cell-assisted lipotransfer for cosmetic breast augmentation: supportive use of adipose-derived stem/stromal cells. *Aesthetic Plast Surg.* 2008;32(1):48-55.
- Del Vecchio DA, Bucky LP. Breast augmentation using preexpansion and autologous fat transplantation: a clinical radiographic study. *Plast Reconstr Surg.* 2011;127(6):2441-50.
- Zheng DN, Li QF, Lei H, Zheng SW, Xie YZ, Xu QH, et al. Autologous fat grafting to the breast for cosmetic enhancement: experience in 66 patients with long-term follow up. *J Plast Reconstr Aesthet Surg.* 2008;61(7):792-8.
- Zocchi ML, Zuliani F. Bicompartamental breast lipostructuring. *Aesthetic Plast Surg.* 2008;32(2):313-28.
- Mu DL, Luan J, Mu L, Xin MQ. Breast augmentation by autologous fat injection grafting: management and clinical analysis of complications. *Ann Plast Surg.* 2009;63(2):124-7.
- Veber M, Tourasse C, Toussoun G, Moutran M, Mojallal A, Delay E. Radiographic findings after breast augmentation by autologous fat transfer. *Plast Reconstr Surg.* 2011;127(3):1289-99.
- Carvajal J, Patiño JH. Mammographic findings after breast augmentation with autologous fat injection. *Aesthet Surg J.* 2008;28(2):153-62.
- Wang H, Jiang Y, Meng H, Zhu Q, Dai Q, Qi K. Sonographic identification of complications of cosmetic augmentation with autologous fat obtained by liposuction. *Ann Plast Surg.* 2010;64(4):385-9.
- Rietjens M, De Lorenzi F, Rossetto F, Brenelli F, Manconi A, Martella S, et al. Safety of fat grafting in secondary breast reconstruction after cancer. *J Plast Reconstr Aesthet Surg.* 2011;64(4):477-83.
- Sinna R, Delay E, Garson S, Delaporte T, Toussoun G. Breast fat grafting (lipomodelling) after extended latissimus dorsi flap breast reconstruction: a preliminary report of 200 consecutive cases. *J Plast Reconstr Aesthet Surg.* 2010;63(11):1769-77.
- Petit JY, Lohsiriwat V, Clough KB, Sarfati I, Ibrai T, Rietjens M, et al. The oncologic outcome and immediate surgical complications of lipofilling in breast cancer patients: a multicenter study: Milan-Paris-Lyon experience of 646 lipofilling procedures. *Plast Reconstr Surg.* 2011;128(2):341-6.
- Delay E, Garson S, Toussoun G, Sinna R. Fat injection to the breast: technique, results, and indications based on 880 procedures over 10 years. *Aesthet Surg J.* 2009;29(5):360-76.
- Wang CF, Zhou Z, Yan YJ, Zhao DM, Chen F, Qiao Q. Clinical analyses of clustered microcalcifications after autologous fat injection for breast augmentation. *Plast Reconstr Surg.* 2011;127(4):1669-73.
- Lohsiriwat V, Curigliano G, Rietjens M, Goldhirsch A, Petit JY. Autologous fat transplantation in patients with breast cancer: "silencing" or "fueling" cancer recurrence? *Breast.* 2011;20(4):351-7.
- Rigotti G, Marchi A, Stringhini P, Baroni G, Galiè M, Molino AM, et al. Determining the oncological risk of autologous lipoaspirate grafting for post-mastectomy breast reconstruction. *Aesthetic Plast Surg.* 2010;34(4):475-80.
- Losken A, Pinell XA, Sikoro K, Yezhelyev MV, Anderson E, Carlson GW. Autologous fat grafting in secondary breast reconstruction. *Ann Plast Surg.* 2011;66(5):518-22.
- Illouz YG, Sterodimas A. Autologous fat transplantation to the breast: a personal technique with 25 years of experience. *Aesthetic Plast Surg.* 2009;33(5):706-15.
- Missana MC, Laurent I, Barreau L, Balleyguier C. Autologous fat transfer in reconstructive breast surgery: indications, technique and results. *Eur J Surg Oncol.* 2007;33(6):685-90.
- Rigotti G, Marchi A, Galiè M, Baroni G, Benati D, Krampera M, et al. Clinical treatment of radiotherapy tissue damage by lipoaspirate transplant: a healing process mediated by adipose-derived adult stem cells. *Plast Reconstr Surg.* 2007;119(5):1409-22.
- Serra-Renom JM, Muñoz-Olmo JL, Serra-Mestre JM. Fat grafting in postmastectomy breast reconstruction with expanders and prostheses in patients who have received radiotherapy: formation of new subcutaneous tissue. *Plast Reconstr Surg.* 2010;125(1):12-8.
- Kanchwala SK, Glatt BS, Conant EF, Bucky LP. Autologous fat grafting to the reconstructed breast: the management of acquired contour deformities. *Plast Reconstr Surg.* 2009;124(2):409-18.
- Yoshimura K, Asano Y, Aoi N, Kurita M, Oshima Y, Sato K, et al. Progenitor-enriched adipose tissue transplantation as rescue for breast implant complications. *Breast J.* 2010;16(2):169-75.
- Panettiere P, Marchetti L, Accorsi D. The serial free fat transfer in irradiated prosthetic breast reconstructions. *Aesthetic Plast Surg.* 2009;33(5):695-700.

### Correspondência para:

Alexandre Roriz Blumenschein  
 Instituto de Mastologia e Oncologia  
 Alameda das Rosas, 533 – Setor Oeste – Goiânia, GO, Brasil – CEP 74110-060  
 E-mail: ablumenschein@hotmail.com