











Reconstrução microcirúrgica de mandíbula com retalho osteocutâneo de fíbula, com auxílio de modelo 3D, em paciente vítima de trauma: relato de caso

Mandible microsurgical reconstruction with osteocutaneous fibular flap, with the assistance of a 3D model, in a trauma patient: case report

ALUISIO CARDOSO MARQUES¹ 
BRUNO MEILMAN FERREIRA¹ 
CRISTIANE TAVARES FERREIRA¹ 
GERALDO ANDRADE CAPUCHINHO¹ 
WAGNER OSEAS CORREA¹ 
MARCELO MARTINS CASAGRANDE^{1*} 
DANIELA ROCHA FRANCO DRUMOND¹ 
LIVIA GUIMARAES BANDONI¹ 

RESUMO

Trata-se de um relato de caso de reconstrução microcirúrgica de mandíbula com retalho osteocutâneo de fíbula em um paciente de 16 anos, vítima de agressão com projétil de arma de fogo e trauma contuso em face, acarretando em fratura cominutiva de mandíbula, com perda de elementos dentários e lesões extensas de partes moles. Após tratamento da fase aguda, optou-se pela reconstrução microcirúrgica com retalho livre de fíbula, devido à extensão do defeito mandibular e possibilidade de reabilitação dentária. O uso de modelos tridimensionais da mandíbula e fíbula foram excepcionalmente úteis para tornar possível o melhor planejamento cirúrgico das áreas de osteotomia, com diminuição do tempo de isquemia do retalho da cirurgia.

Descritores: Reconstrução mandibular; Fíbula; Microcirurgia; Impressão tridimensional; Mandíbula; Fraturas mandibulares.

ABSTRACT

This is a case report of the mandible microsurgical reconstruction with osteocutaneous fibular flap in a 16-year-old patient. A victim of an assault with a firearm projectile and blunt trauma to the face, resulting in a comminuted mandible fracture, loss of dental elements, and extensive soft tissue injuries. After treatment of the acute phase, we chose microsurgical reconstruction with a free fibula flap due to the mandibular defect's extension and the possibility of dental rehabilitation. The use of three-dimensional models of the mandible and fibula was exceptionally helpful in making the best surgical planning of the osteotomy areas, decreasing the surgery flap's ischemia time.

Keywords: Mandibular reconstruction; Fibula; Microsurgery; Three-dimensional printing; Jaw; Mandibular fractures.

Instituição: Hospital Risoleta Tolentino Neves,
Cirurgia Plástica, Belo Horizonte, MG, Brasil.

Artigo submetido: 4/6/2019.
Artigo aceito: 21/10/2019.

Conflitos de interesse: não há.

DOI: 10.5935/2177-1235.2021RBCP0014

¹ Hospital Risoleta Tolentino Neves, Cirurgia Plástica, Belo Horizonte, MG, Brasil.

INTRODUÇÃO

A mandíbula ocupa a maior porção óssea do esqueleto facial¹, desempenha papel chave na mastigação, deglutição, fonação, fala e sorriso, fornece forma, contorno e altura vertical do terço inferior da face². É o segundo local mais comum de fratura dos ossos da face³. A fratura de mandíbula se não identificada ou tratada adequadamente pode levar a sequelas graves¹.

Uma reconstrução de mandíbula ideal deve ser semelhante em estrutura, geometria e tecido da área ausente². O retalho osteocutâneo fibular com osteotomias para mimetizar o formato mandibular foi descrito inicialmente em 1989. Desde então, o uso do retalho livre de fibula, com anastomose microcirúrgica se tornou um grande armamento para a reconstrução mandibular⁴. O uso desse retalho tem como vantagem a reconstrução de grandes defeitos (até 30cm), pedículo vascular longo e a aplicação de implantes dentais osteointegrados^{5,6}.

Com auxílio de tomografia computadorizada e a fabricação de modelos em impressoras 3D é possível obter um melhor resultado estético e funcional do órgão reconstruído, diminuir o tempo cirúrgico e suas complicações decorrentes⁷.

Nosso objetivo é descrever uma reconstrução microcirúrgica de mandíbula com retalho osteocutâneo de fibula, em paciente vítima de trauma, com o auxílio da impressão 3D para planejamento pré e perioperatório.

RELATO DE CASO

Paciente, PGLO, 16 anos, tabagista, admitido no pronto socorro do Hospital Risoleta Tolentino Neves (HRTN), após ser encontrado em via pública, vítima de agressão com projétil de arma de fogo e trauma contuso em face. Foi realizada traqueostomia de urgência devido à obstrução das vias aéreas. Apresentava fratura exposta de mandíbula, de elementos dentários inferiores e lacerações diversas em face. A tomografia computadorizada de face evidenciou fratura cominutiva de corpos e ramos mandibulares, maxila à esquerda com obstrução de rinofaringe e orofaringe por edema de partes mole (Figura 1).

O paciente foi submetido ao debridamento de tecidos desvitalizados e realizado reparo das lacerações. Realizou-se novo debridamento no 20º dia pós-operatório (DPO), com fixação das fraturas com placa reta de 4 furos à esquerda e placa de reconstrução *trans-gap* com três parafusos de cada lado, do sistema 2.0. Identificou-se e preservou-se os vasos faciais. Ele recebeu alta hospitalar no 3º DPO da segunda abordagem cirúrgica, com boa evolução e boa aceitação de dieta líquida/pastosa via oral. Foi encaminhado ao ambulatório para programar reconstrução mandibular.

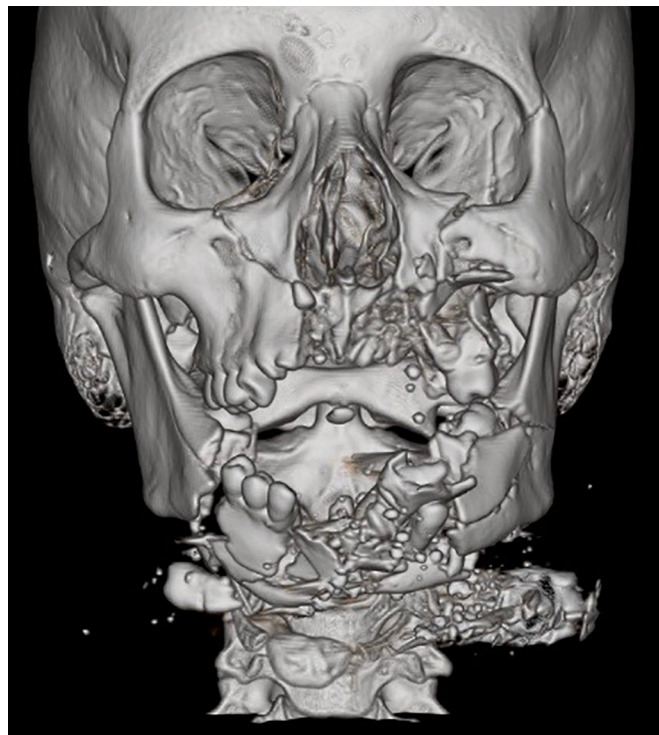

Figura 1. Tomografia de admittance evidenciando fratura cominutiva da mandíbula.

Uma nova tomografia de face evidenciou as placas de reconstrução unindo os corpos e ramos mandibulares, com perda óssea com distância de estimada de 8cm entre as partes, indicando assim, uma reconstrução com retalho osteocutâneo microcirúrgico de fibula (Figura 2).

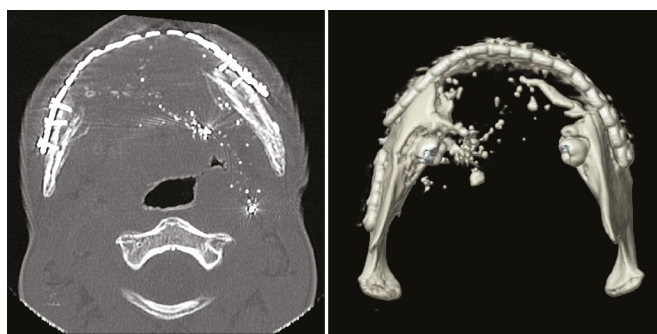


Figura 2. Tomografia pré-operatória.

Um modelo tridimensional da mandíbula e placa foi feito em impressora de filamentos de ácido polilático. Com ele a equipe cirúrgica conseguiu determinar a distância a ser preenchida pelo retalho, definir o lado que o pedículo deveria ser posicionado, identificar espículas ósseas a serem retiradas, e programar o posicionamento dos furos para fixação da placa. Também foi criado, um modelo de fíbula, para equipe programar onde e como seriam feitas as osteotomias no dia do procedimento. Durante o planejamento cirúrgico foram definidas as funções de cada membro (Figura 3 e 4).

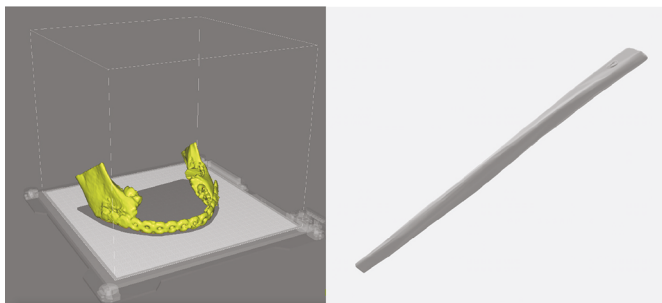


Figura 3. Reconstrução 3D: mandíbula do paciente e modelo de fíbula.

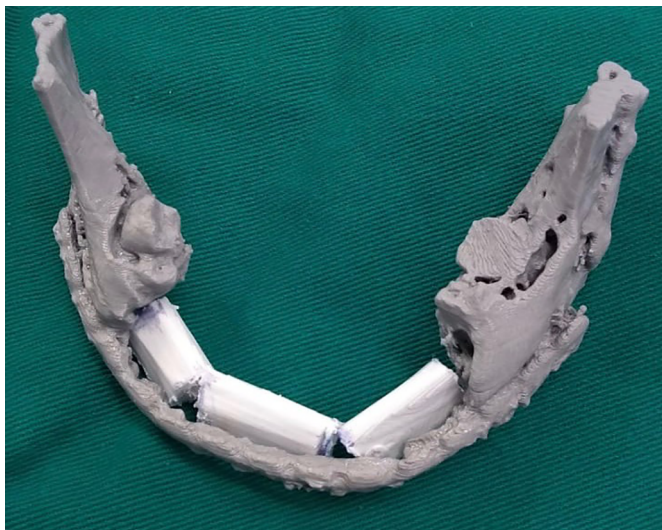


Figura 4. Modelos após treinamento e planejamento cirúrgico.

A reconstrução microcirúrgica de mandíbula com retalho osteocutâneo de fíbula aconteceu cinco meses após o trauma. A ilha de pele de 10x5cm situou-se a 6cm distal da cabeça da fíbula e 5cm proximal do maléolo lateral. Identificando as perfurantes no septo intermuscular lateral. Dissecado os músculos fibulares longo e curto, fáscia intermuscular anterior, extensor dos dedos e membrana interóssea, preservando 2-3mm dessas estruturas aderidos à fíbula; não houve lesão das perfurantes cutâneas. Dissecou-se os músculos gastrocnêmio e sóleo, mantendo a camada muscular aderida ao osso. Realizaram-se osteotomias proximal e distal em plano subperiosteal, identificando e ligando os vasos fibulares distalmente. Dissecados os músculos tibial posterior e flexor longo do hálux, identificada e ligada a artéria fibular em sua origem, acompanhado de duas veias fibulares. As osteotomias foram realizadas em plano subperiosteal usando de guia o modelo 3D da mandíbula e fíbula. Os modelos não entraram em contato com o paciente. Realizado fechamento da área doadora por planos com síntese cutânea e enxertia de pele parcial em área de retirada da ilha cutânea. Foi realizada a cervicotomia transversal, identificadas as veias jugular interna e carótida externa, isoladas a artéria e veia facial direita para realizar anastomose

microcirúrgica. Dissecou-se a placa de reconstrução e ela foi refixada com novos parafusos. A fíbula foi fixada na face interna da placa de reconstrução com três parafusos monocorticais de 2.4x8.0mm. Realizada anastomose microcirúrgica entre vasos fibulares e vasos faciais direitos com pontos separados de prolene 8.0 com auxílio lentes de aumento. O retalho cutâneo foi fixado na região cervical para controle pós-operatório do retalho (Figura 5).

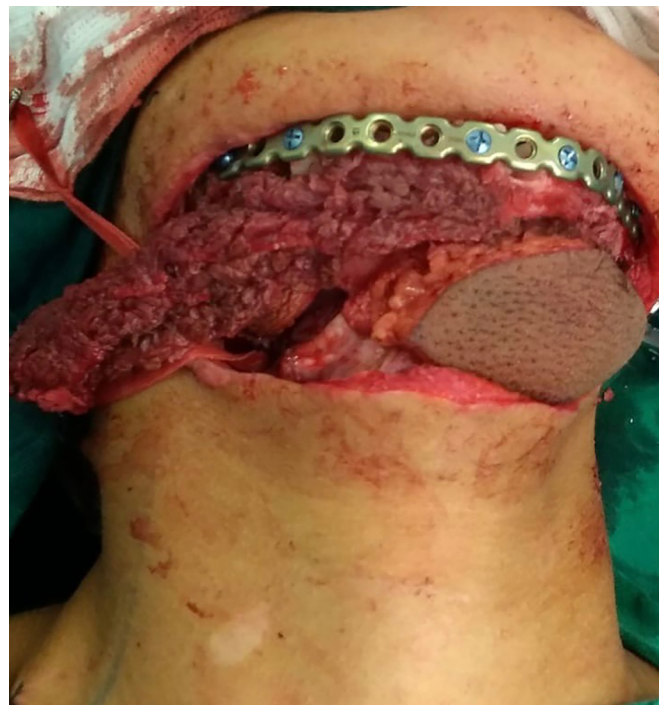

Figura 5. Retalho fixado.

Os tempos cirúrgicos foram simultâneos, devido à subdivisão das equipes. A cirurgia durou oito horas e o tempo de isquemia total do retalho foi de três horas.

Manteve-se o paciente em intubação orotraqueal (IOT) por 48 horas, no CTI. A pressão arterial média foi mantida acima de 70mmHg, sem uso de aminas-vasoativas. Omeprazol 20mg, ondasetrona 8mg fixos de 8/8 horas por três dias. Profilaxia antitrombótica com enoxaparina 40mg, com introdução de AAS 100mg via oral após o 3º DPO. Antibioticoterapia com amoxicilina com clavulanato 500mg + 125mg durante dez dias. A dieta foi iniciada por SNE no POI e progressão para via oral (líquida/pastosa) após extubação. Deambulação com muletas iniciada no 9º DPO e sem restrição após o 14º DPO. A perfusão do retalho foi avaliada com exame clínico seriado da ilha cutânea além de avaliação com Eco-doppler evidenciando bom fluxo na anastomose. O paciente apresentou boa evolução e recebeu alta no 15º DPO.

Ele foi acompanhado ambulatoriamente, mantendo a dieta líquido/pastosa por 45 dias. Realizou-

se tomografia de controle, no 40° DPO, evidenciando retalho em bom aspecto e sem sinais de reabsorção óssea (Figura 6 e 7).

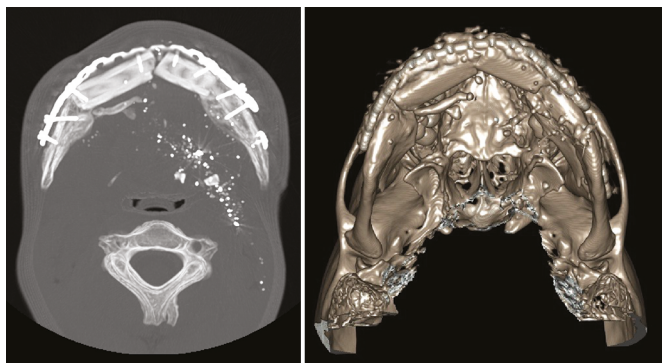


Figura 6. Tomografia de controle - 40° DPO.

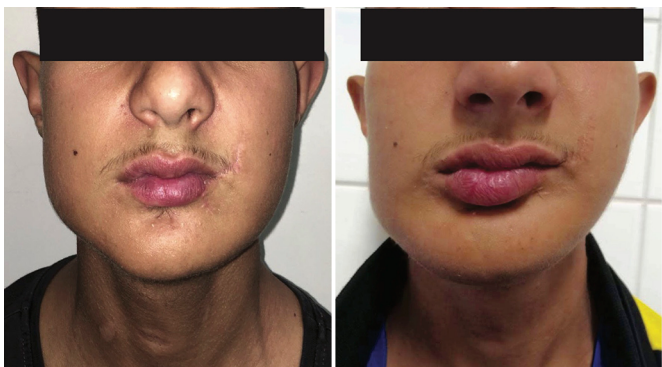

Figura 7. Pré e pós-operatório.

O paciente permanece em acompanhamento ambulatorial, mas não realizou implantes dentários devido à dificuldade financeira e lentidão do processo no sistema público de saúde.

DISCUSSÃO

Atualmente a técnica de escolha para reconstrução mandibular é feita com uso de retalhos ósseos vascularizados.

O retalho livre de fibula caracteriza-se por ser um enxerto autógeno, segmentado e removido da área doadora, tendo sua vascularização preservada, a fim de nutrir esse tecido quando no leito receptor, a partir da sua anastomose com o sistema vascular da região receptora.

O planejamento da reconstrução com prototipagem e impressoras tridimensionais otimiza a reconstrução microcirúrgica com autotransplante de fibula^{8,9}. A associação da tecnologia 3D apresentou diversos ganhos para melhor resultado cirúrgico e para o paciente. Observa-se um menor tempo cirúrgico, aumento da eficiência perioperatória, melhor acurácia na reconstrução em casos de maior dificuldade, melhor osteointegração e oclusão após implantes¹⁰.

O custo do planejamento depende do tamanho da peça, dificuldade para tratamento da imagem, tempo de impressão e o material utilizado. Mas por ser um modelo pré-cirúrgico (não contempla guias ou moldes) pode ser desenvolvido com impressoras e softwares não específicos (não médicos) e esse tipo de tecnologia é mais acessível, como um preço variando entre R\$900,00-R\$1.500,00.

O material utilizado (PLA) necessita de uma temperatura de 185-205 °C para impressão, porém ainda não foram feitos testes se o modelo sofreria distorções durante a esterilização.

São necessários também testes de esterilidade validados e testes de sensibilidade para permitir o contato sem risco para o paciente. Esses estão sendo realizados para aprimorar o modelo e permitir maior versatilidade em seu uso.

CONCLUSÃO

O retalho osteocutâneo de fibula continua padrão ouro para reconstrução de defeitos complexos da mandíbula.

Em nossa experiência, percebemos a importância do modelo 3D, principalmente na preparação cirúrgica e o tempo cirúrgico destinado a osteotomia do retalho foi abreviado.

Acreditamos que a impressão tridimensional é uma arma importante nas cirurgias reparadoras e deve ser utilizada em casos complexos tanto no intraoperatório, quanto como ferramenta de planejamento e discussão cirúrgica.

É importante a interação dos profissionais médicos e indústria para popularizar e desenvolver esse tipo de produto a fim de trazer ganhos para os pacientes.

COLABORAÇÕES

- | | |
|------------|--|
| ACM | Aprovação final do manuscrito, Conceitualização, Concepção e desenho do estudo, Gerenciamento de Recursos, Gerenciamento do Projeto, Metodologia, Realização das operações e/ou experimentos, Redação - Preparação do original, Redação - Revisão e Edição, Supervisão |
| BMF | Coleta de Dados, Concepção e desenho do estudo, Gerenciamento do Projeto, Realização das operações e/ou experimentos, Redação - Preparação do original, Redação - Revisão e Edição, Supervisão |
| CTF | Realização das operações e/ou experimentos, Redação - Preparação do original, Redação - Revisão e Edição, Supervisão |

REFERÊNCIAS

GAC	Realização das operações e/ou experimentos, Redação - Preparação do original, Redação - Revisão e Edição
WOC	Concepção e desenho do estudo, Gerenciamento do Projeto, Redação - Preparação do original, Redação - Revisão e Edição, Supervisão
MMC	Análise e/ou interpretação dos dados, Aquisição de financiamento, Coleta de Dados, Conceitualização, Concepção e desenho do estudo, Gerenciamento de Recursos, Gerenciamento do Projeto, Metodologia, Realização das operações e/ou experimentos, Redação - Preparação do original, Redação - Revisão e Edição
DRFD	Aprovação final do manuscrito, Realização das operações e/ou experimentos, Redação - Preparação do original, Redação - Revisão e Edição
LGB	Investigação, Realização das operações e/ou experimentos, Redação - Preparação do original, Redação - Revisão e Edição

1. Busuito MJ, Smith Junior DJ, Robson MC. Mandibular fractures in an urban trauma center. *J Trauma*. 1986 Sep;26(9):826-9.
2. Neligan PC. Plastic surgery: craniofacial, head and neck surgery and pediatric plastic surgery. Amsterdam: Elsevier; 2013.
3. Zachariades N, Papademetriou I, Rallis G. Mandibular fractures treated by bone plating and intraosseous wiring. *Rev Stomatol Chir Maxillofac*. 1994;95(5):386-90.
4. Pellini R, Mercante G, Spriano G. Step-by-step mandibular reconstruction with free fibula flap modelling. *Acta Otorhinolaryngol Ital*. 2012 Dez;32(6):405-9.
5. Mehta RP, Deschler DG. Mandibular reconstruction in 2004: an analysis of different techniques. *Curr Opin Otolaryngol Head Neck Surg*. 2004 Ago;12(4):288-93.
6. Pereira MD, Marques AF, Brenda E, Castro M. Immediate reconstruction of the central segment of the mandible using the masseter osteomuscular flap. *Plast Reconstr Surg*. 1997 May;99(6):1749-54.
7. Jacek B, Maciej P, Tomasz P, Agata B, Kuczko W, Radoslaw W, et al. 3D printed models in mandibular reconstruction with free bone flaps. *J Mater Sci Mater Med*. 2018;29(3):23.
8. Braga-Silva J, Martins PDE, Román JA, Gehlen D. Reconstrução do segmento ósseo mandibular: comportamento dos implantes ósseo-integrados nos retalhos vascularizados de crista ilíaca e fibula. *Rev Bras Cir Plást*. 2005;20(3):176-81.
9. Portinho PC, Jungblut CF, Bonilha LZ, Berteli JR, Collares MVM. Reconstrução microcirúrgica de mandíbula com retalho livre de fibula. *Rev AMRIGS*. 2015 Jan/Mar;59(1):39-54.
10. Merick AF, Shaverien MV, Hanasono MM, Yu P, Largo RD, Villa MT, et al. Using a second free fibula osteocutaneous flap after repeated mandibulectomy is associated with low complication rate and acceptable functional outcomes. *Plast Reconstr Surg*. 2017 Aug;140(2):381-9.

*Autor correspondente:

Marcelo Martins Casagrande

Rua Herculano de Freitas, 905 , Apto 1402, Independência, Ribeirão Preto, SP, Brasil.

CEP: 14076-300

E-mail: marcelocasagrande1@gmail.com