



Onfaloplastia: o retorno ao processo natural

Omphaloplasty: back to the natural process

WILLIAM LIBARDO MURILLO^{1*}

■ RESUMO

Introdução: Desde do início da abdominoplastia moderna, os cirurgiões têm focado sua atenção na estética do umbigo. Relatos mostram os esforços realizados para recriar um aspecto natural do umbigo, sendo que diversas técnicas têm sido descritas, publicadas, e utilizadas pelos cirurgiões. Este estudo, imitando o processo de cicatrização natural do umbigo de um recém-nascido, apresenta outra perspectiva em relação a essa abordagem cirúrgica. **Método:** Os dados foram coletados entre 2008 e 2012. Nosso estudo incluiu 103 pacientes, idade variando de 19 a 52 anos, submetidos a abdominoplastia e reconstrução do umbigo por meio da técnica imitando o processo de cicatrização natural do umbigo. Após ressecção do excesso de pele do abdome e replicação, o retalho é posicionado corretamente, e uma incisão vertical de 2cm é realizado no retalho para acomodar a nova posição do umbigo. Após um nó feito ao redor da pedúnculo a extremidade do umbigo é amputada. Finalmente, o umbigo é fixado nos quatro pontos cardinais da derme com sutura intradérmica, portanto, iniciando processo secundário de cicatrização. Em cerca de três semanas no período pós-operatório, a cirurgia é concluída e o efeito anatômico natural desejado é alcançado. **Conclusion:** A facilidade para realizar o procedimento e o aspecto final jovial do umbigo ao longo prazo torna o procedimento apropriado para as abdominoplastias.

Descritores: Umbilicoplastia; Neo-onfaloplastia; Abdominoplastia.

■ ABSTRACT

Introduction: Since the beginning of modern abdominoplasty, plastic surgeons have fixed their attention on the aesthetic aspect of the umbilicus. Reports show the efforts made to recreate a natural looking belly button and several techniques have been described, published, and put to use by surgeons. The author, imitating the course of action of the navel's natural healing process of a newborn child, presents another perspective in this surgical field. **Method:** Results were collected between year 2008 to 2012, with patients ranging from 19 to 52 years of age, making a total 103 patients who were submitted to abdominoplasty and navel reconstruction under the technique proposed in this article. After the abdominal skin excess resection and rectification, the skin flap is correctly positioned, and a 2 cm vertical incision on the skin flap is performed to fit the new umbilicus position. Afterward a knot is made around the stalk and the extremity of the umbilicus is amputated. Finally the umbilicus is fixated in four cardinal points to the dermis of the skin incision with buried stitches and a secondary healing process begins. After about three weeks of postoperative period, the

Instituição: Este estudo foi conduzido em instituição privada, Cali, Valle, Colômbia.

Artigo submetido: 27/02/2014.
Artigo aceito: 01/08/2014.

DOI: 10.5935/2177-1235.2014RBCP0075

¹Ex-Membro da Sociedade Brasileira de Cirurgia Plástica (SBCEP), Membro da Sociedade Colombiana de Cirurgia Plástica, Cali, Valle, Colômbia.

surgery concludes with the desired natural anatomic effect. **Results:** The umbilical shape and scar had a natural, clean aspect, leaving aside the common stigmata usually found after abdominoplasty such as noticeable scar, widening, stenotic appearance, etc. **Conclusion:** The easy procedures and the final long-term youthful aspect of the umbilicus, make it suitable for the abdominoplasties armamentarium.

Keywords: Umbilicoplasty; Neo-omphaloplasty; Abdominoplasty.

INTRODUÇÃO

O umbigo é a a única cicatriz natural do corpo que é apreciado por todos. Além disso, algumas culturas consideram o umbigo como um área com apelo sexual¹, enquanto em outras é definido como símbolo metafórico de independência pessoal. Sua ausência e/ou disfunção pode chamar a atenção negativamente.

A abdominoplastia moderna, além de todos os outros detalhes técnicos, determina que o umbigo deve ser posicionado no mesmo nível da crista ilíaca superior para obter aspecto estético favorável². Na tentativa de esconder a cicatriz^{3,4}, apesar de bons resultados, existem também resultados limitados e mesmo inaceitáveis que podem ser observados tais como as cicatrizes hipertróficas, estenose cicatricial, alargamento, e tonalidade diferente perceptível da pele. Por outro lado, as técnicas sem cicatriz⁵⁻⁷ também podem apresentar falhas e tonalidade inatural da pele, ou, além disso, no pós-operatório a longo prazo, a cavidade do umbigo pretendida pode perder profundidade resultando em aparência plana.

Com objetivo de encontrar uma solução, observou-se o processo de cicatrização do umbigo em recém-nascidos. Durante as primeiras semanas após o nascimento, o umbigo sofre um processo de ressecamento, geralmente entre o sétimo e décimo dia, o coto se desprende deixando uma superfície cruenta. Por fim, ao final de duas semana o umbigo está completamente cicatrizado e retraído. Por meio da recriação do processo normal de formação da cicatriz do umbigo em recém-nascidos, estabeleceu-se técnica de neo-onfaloplastia como procedimento alternativo.

MÉTODOS

De Junho de 2008 a Janeiro de 2012, incluímos 99 pacientes submetidos a abdominoplastias com uso da neo-onfaloplastia, além de outros quatro casos de onfaloplastia secundária de pacientes submetidos anteriormente a outras técnicas, totalizando 103 casos. A idade dos pacientes variou de 19 a 52 anos. Este estudo acompanhou a evolução dos umbigos por pelo menos um ano após a cirurgia.

O processo foi iniciado com incisão vertical única no retalho abdominal, anexando a margem do retalho ao pedúnculo umbilical. Notou-se que apesar

do alcance de profundidade do umbigo aceitável, a retração da cicatriz na porção central levou a aparência de diminuição. Os resultados melhoraram por meio da junção da pele, do pedúnculo umbilical e da fásia reto abdominal. A retração do núcleo central proporcionou aspecto natural do umbigo após três semanas do processo de cicatrização secundário.

TÉCNICA CIRÚRGICA

A umbilicoplastia é realizada após etapas de rotina na abdominoplastia por meio de incisão transversal do baixo ventre, incluindo plicatura de músculo reto quando necessário. Após, procedeu-se com ressecção de pele em excesso; O retalho da pele abdominal e a linha da borda da pele púbica são provisoriamente suturadas em conjunto e a nova posição do umbigo é localizada⁸⁻¹⁰. O posicionamento é com frequência realizado por meio da marcação no topo do pedúnculo umbilical. Em sua projeção, uma incisão de 2 cm de largura é realizada no retalho da pele, seguido de ressecção de tecido subcutâneo cilíndrico. A área desengordurada deixada ao longo da incisão auxilia na formação de área de reentrância¹¹. Com o retalho exposto, o pedúnculo umbilical é preso ao redor do pedículo com fio de seda 2-0, 1cm acima da implantação sendo que a porção distal é removida (Figura 1, 2 e 3).

Utilizando sutura absorvível de longa permanência, quatro nós nos pontos cardinais do pedúnculo umbilical

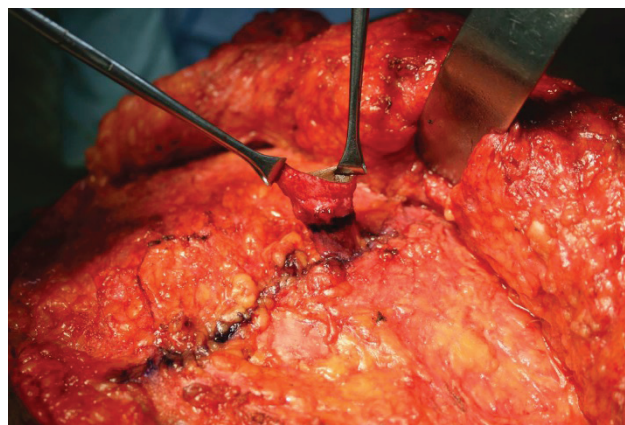


Figura 1. Linha horizontal de até um centímetro é marcada com tinta para inserção de pedúnculo umbilical.

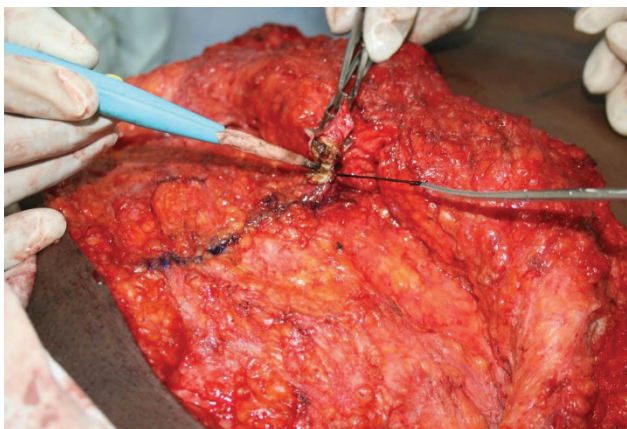


Figura 2. O pedúnculo é firmemente suturado com fio de seda 2-0.

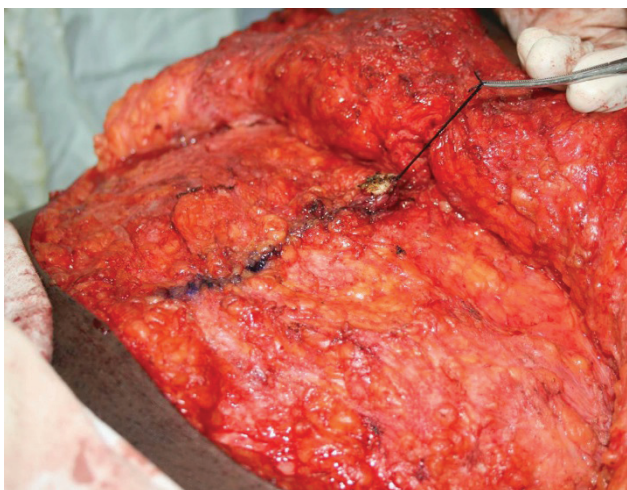


Figura 3. Ablação de pedúnculo umbilical acima da alça.

são suturados ao retalho abdominal como a seguir: (i) sutura de 12 e 6 horas nas extremidades dermais da incisão do pedúnculo umbilical (Figura 4). (ii) Em cada um dos lados da incisão das bordas laterais, 3 e 9 horas, a sutura atinge a derme, a fáscia e o pedúnculo umbilical¹². O aperto, portanto, produz um umbigo com profundidade natural. Em casos específicos, onde o paciente não necessita de plicação completo da fáscia reto abdominal, a profundidade do umbigo é obtida por meio de plicadura vertical da fáscia periumbilical¹³.

CUIDADOS NO PÓS-OPERATÓRIO

Aplica-se gaze embebida em solução no local por dois dias. Dois dias após a cirurgia, a superfície cruenta umbilical permanece exposta. O pedúnculo umbilical é mantido seco devendo ser desinfetado diariamente somente com álcool. No final da segunda ou terceira semana do pós-operatório, o pedúnculo acima da alça da sutura resseca, necrosa e desprende-se (Figura 5A, B, C).

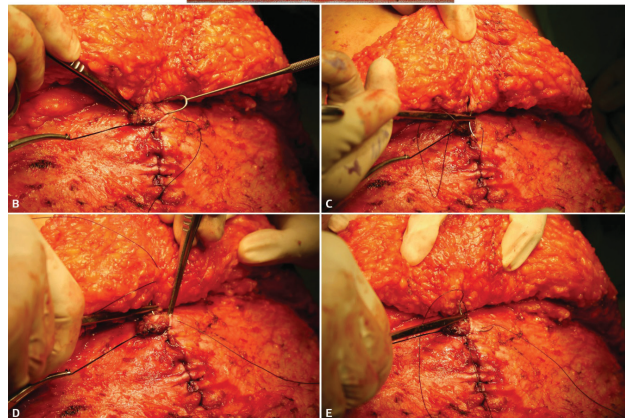
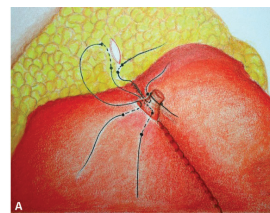


Figura 4. (A-E) Esquemática e fechamento do aspectos como o pedúnculo umbilical é fixado no pontos 6:00h; 12:00h; 3:00h; 9:00h e em 03.00h e 09:00h na incisão do retalho da pele para sua nova posição.

Como acontece com umbigo de recém-nascidos, o processo de cicatrização é iniciado. O pedúnculo remanescente sofre retração e algum grau de contração. Conseqüentemente, o umbigo cicatrizado apresenta aparência completamente natural, e em muitos casos é impossível diferenciar de um umbigo não operado.

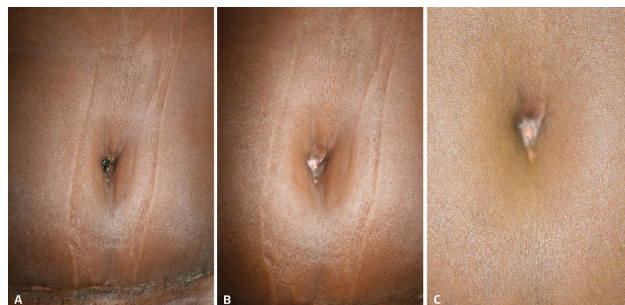


Figura 5. (A) Pedúnculo umbilical ressecado. (B) Crosta eliminada com exposição da superfície cruenta. (C) Processo de cicatrização após três semanas.

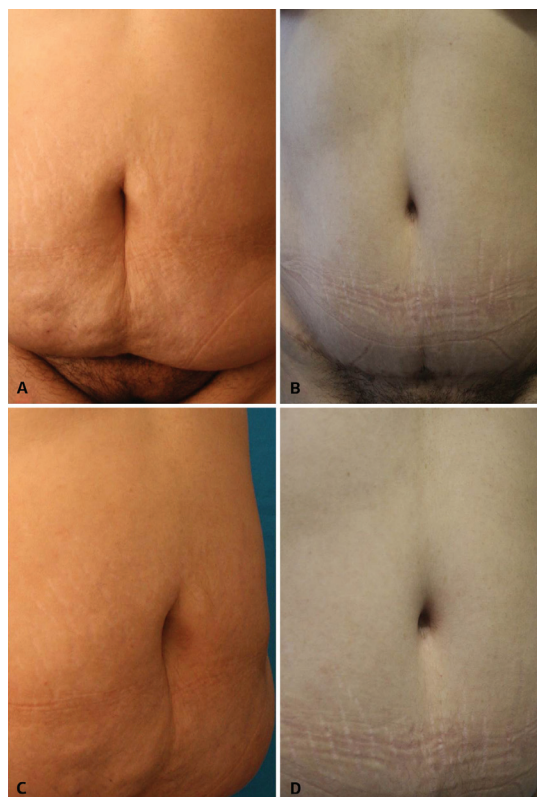
RESULTADOS

Observou-se que os umbigos foram reproduzidos sem o estigma bem conhecido de abdominoplastias tais como cicatriz perceptível, alargamento, estenose ou tom de pele distinta.

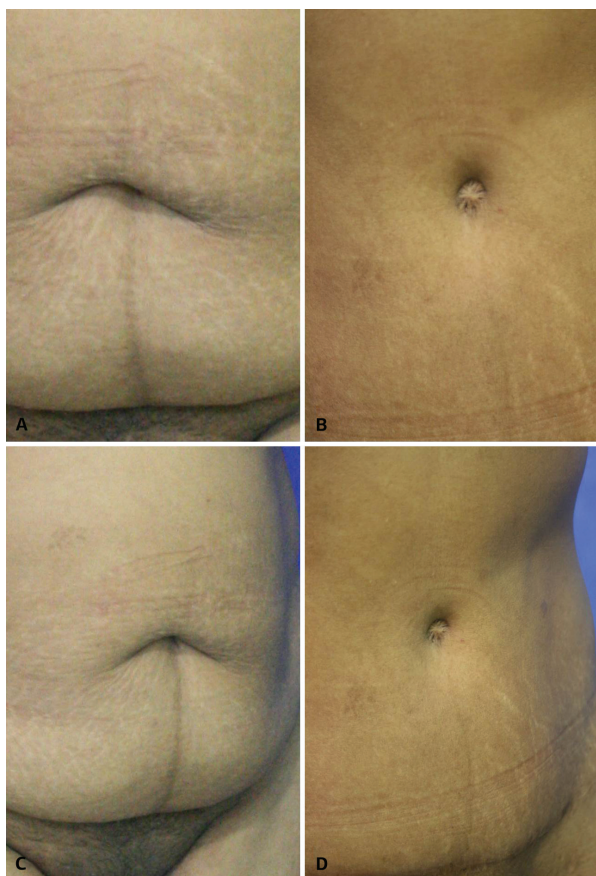
Em geral, os pacientes ficaram muito satisfeitos já que alguns deles tiveram a oportunidade de comparar o resultado no pós-operatório de seu umbigo com o de amigos que também realizaram o procedimento, porém utilizando técnicas distintas. Os pacientes, como demonstrado na Tabela 1, avaliaram quatro aspectos de seus umbigos. Além disso, demonstraram-se extremamente impressionados com a superioridade do resultado e expressaram grande satisfação com o método (Casos 1, 2, 3, 4).

Tabela 1. Pacientes avaliaram a aparência de seu umbigo em relação ao posicionamento, profundidade, formato e cicatriz. Em geral, estavam muito satisfeitos, especialmente aqueles que realizaram abdominoplastia com técnicas de umbilicoplastia distintas e tiveram a oportunidade de comparar os resultados com outros pacientes.

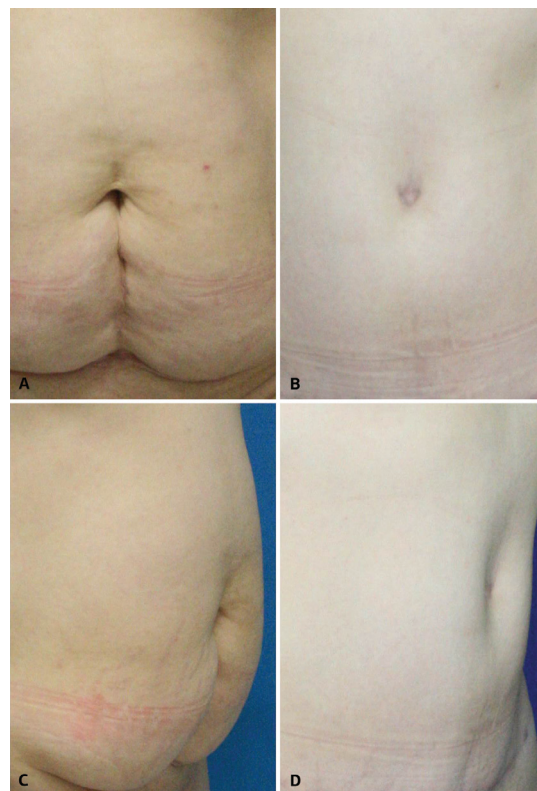
| Aspectos | Nota | Excelente | Bom | Ruim |
|----------------|------|-----------|-----|------|
| Posicionamento | | 103 | 0 | 0 |
| Profundidade | | 84 | 18 | 1 |
| Formato | | 95 | 5 | 3 |
| Cicatriz | | 101 | 0 | 2 |



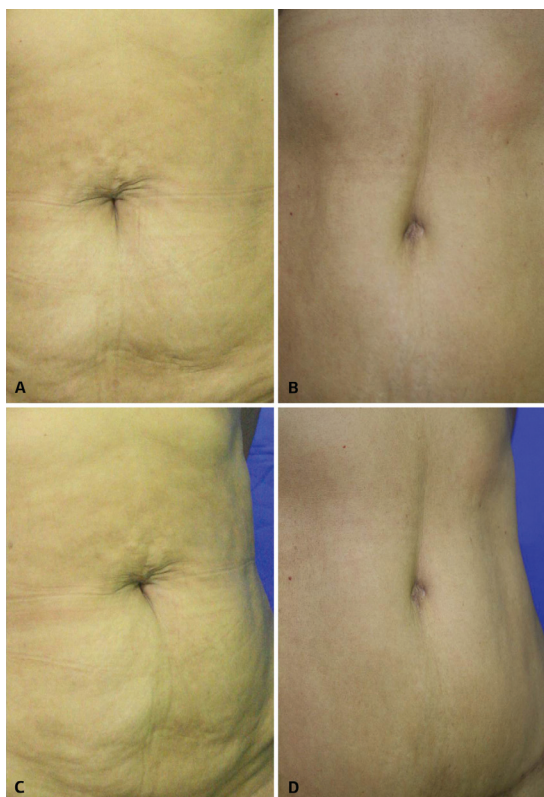
Caso 2. (A-D) Paciente do sexo feminino, 38 anos, pré-operatório e dois anos após a cirurgia.



Caso 1. (A-D) Paciente do sexo feminino, 46 anos, pré-operatório e dois anos após a cirurgia.



Caso 3. (A-D) Paciente de 47 anos de idade pré-operatório e 11 meses após a cirurgia.



Caso 4. (A-D) Paciente de 57 anos, pré-operatório e 18 meses após a cirurgia.

COMPLICAÇÕES

A principal complicação não foi diretamente relacionada ao umbigo, mas a própria abdominoplastia. Tal questão ocorreu devido a necrose da pele abdominal em área triangular tendo sua base, abaixo da sutura da região púbica, atingido o nível do umbigo.

A reconstrução da parede abdominal foi realizada anterior ao uso de retalhos no local, apesar disso, a profundidade do umbigo foi perdida. As poucas intercorrências relatadas, porém nenhuma complicação, se relacionaram ao despreendimento tardio ou cicatrização do pedúnculo umbilical. Os pacientes expressaram preocupação com a aparência amarelada desagradável de seu umbigo. Após esclarecimento, entenderam melhor o ocorrido e expressaram satisfação.

DISCUSSÃO

Aspectos tais como posicionamento, forma e profundidade estão todos ligados a estética da onfaloplastia, porém, em geral, a cicatriz é o que ganha a completa atenção dos cirurgiões. Devido a isso, a maioria das técnicas de onfaloplastia tentam esconder ou evitar a cicatriz periumbilical ainda exposta.

Alguns autores, com objetivo de esconder a cicatriz, suturam a pele do umbigo junto a fásia reto abdominal, ou utilizam um tipo único de incisão em Y³, enquanto outros⁴ utilizam incisão vertical em tecido de retalho abdominal. Na literatura, outro método é encontrado¹⁴ consiste na remoção de dois pequenos triângulos da pele juntamente com cilindro adiposo. As margens são, então, suturadas até a fásia para dar uma aparência de abertura vertical ao umbigo. A desepitelização da pele e incisão na linha média da posição neo-umbilical cria dois retalhos dermais que são suturados abaixo da fásia abdominal, tornando a concavidade peri-umbilical similar ao do umbigo com cicatriz invisível por meio da sutura sem tensão¹⁵. Outra técnica sem cicatriz⁶ consiste na elevação e eversão do retalho da pele abdominal, após a remoção cerca de 6 a 7 cm de diâmetro de gordura abaixo do local posicionado para o novo umbigo. Em seguida a sutura em bolsa do coto é anexada e aproximada a derme na margem do círculo desengordurado com objetivo de diminuir seu diâmetro anterior para 2cm, imitando aspecto umbilical. A pele do umbigo originalmente preservada é desepitelizada, mantendo o formato de cone na abertura feita por meio da sutura em bolso, que é, então, suturada.

Nos casos de falha ou necrose do umbigo¹⁶, uma incisão transversal de dois centímetros é realizada no retalho abdominal e a área ao longo da nova posição é desengordurada. Suturas ao longo da borda são feitas na fásia e a área aberta é cicatrizada por segunda intenção. Esse procedimento é diferente do apresentado neste estudo. Nossa técnica preserva a parte do pedúnculo umbilical, apresentando um aspecto de cor natural da pele e preservando a sensação do umbigo. O método apresentado neste artigo tem como principal objetivo possibilitar o retorno do aspecto natural do umbigo, preservando o bom posicionamento, formato, profundidade e cicatrização normal. Não ter o estigma de umbigo originário de abdominoplastia é altamente significativo para autoestima do paciente.

CONCLUSÃO

O umbigo, como atrativo estético central do abdome, tem ganhado atenção especial no processo de abdominoplastia cosmética e reconstrutiva. A perda ou deformidade do umbigo pode causar sofrimento psicológico para muitos pacientes¹⁷. Acreditamos que esta afirmação é real especialmente em pacientes jovens.

Um umbigo atraente é descrito como pequeno, orientado verticalmente, profundo e com cobertura na parte superior^{4,18,19}. Todos esses aspectos estão relacionados a contração da ferida, processo de crescimento, depósito de gordura periumbilical e gravidade.

Contudo, uma infinidade de formatos do umbigo são encontrados na população geral. Imitar a cicatrização natural do umbigo permite desenvolvimento ligado as

características mencionadas acima, além da melhora significativa de nossa técnica por meio dos últimos procedimentos realizados.

Com base nos resultados e qualidade obtida, acreditamos que nossa contribuição pode ser um opção de escolha para abdominoplastias futuras.

REFERÊNCIAS

- Pardo Mateu L, Chamorro Hernandez JJ. Neoumbilicoplasty through a purse-string suture of three defatted flaps. *Aesthetic Plast Surg.* 1997;21(5):349-51. <http://dx.doi.org/10.1007/s002669900136>. PMID:9299004
- Abhyankar SV, Rajguru AG, Patil PA. Anatomical localization of the umbilicus: an Indian study. *Plast Reconstr Surg.* 2006;117(4):1153-7. <http://dx.doi.org/10.1097/01.prs.0000204793.70787.42>. PMID:16582780
- Massiha H, Montegut W, Phillips R. A method of reconstructing a natural-looking umbilicus in abdominoplasty. *Ann Plast Surg.* 1997;38(3):228-31. <http://dx.doi.org/10.1097/0000637-199703000-00007>. PMID:9088459
- Lee MJ, Mustoe TA. Simplified technique for creating a youthful umbilicus in abdominoplasty. *Plast Reconstr Surg.* 2002;109(6):2136-40. <http://dx.doi.org/10.1097/00006534-200205000-00054>. PMID:11994626
- Baack BR, Anson G, Nachbar JM, White DJ. Umbilicoplasty: the construction of a new umbilicus and correction of umbilical stenosis without external scars. *Plast Reconstr Surg.* 1996;97(1):227-32. <http://dx.doi.org/10.1097/00006534-199601000-00038>. PMID:8532784
- Schoeller T, Wechselberger G, Otto A, Rainer C, Schwabegger A, Lille S, et al. New technique for scarless umbilical reinsertion in abdominoplasty procedures. *Plast Reconstr Surg.* 1998;102(5):1720-3. <http://dx.doi.org/10.1097/00006534-199810000-00064>. PMID:9774037
- Barreto L, Londoño G, Salazar D. Neoumbilicoplastia: técnica de tres suturas: Descripción de una técnica quirúrgica. *Rev Soc Col Cir Plast.* 2008;14(1):43-58.
- Kurul S, Uzunismail A. A simple technique to determine the future location of the umbilicus in abdominoplasty. *Plast Reconstr Surg.* 1997;100(3):753-4. <http://dx.doi.org/10.1097/00006534-199709000-00035>. PMID:9283578
- Hoffman S. A simple technique for locating the umbilicus in abdominoplasty. *Plast Reconstr Surg.* 1989;83(3):537-8. <http://dx.doi.org/10.1097/00006534-198903000-00026>. PMID:2919207
- Pitchon L, Rubinstein C. A (more) simple technique for locating the umbilicus in abdominoplasty. *Aust N Z J Surg.* 1993;63(1):42-3. <http://dx.doi.org/10.1111/j.1445-2197.1993.tb00032.x>. PMID:8466460
- Juri J, Juri C, Raiden G. Reconstruction of the umbilicus in abdominoplasty. *Plast Reconstr Surg.* 1979;63(4):580-2. <http://dx.doi.org/10.1097/00006534-197904000-00032>. PMID:424470
- Niranjan NS, Staiano JJ. An anatomical method for re-siting the umbilicus. *Plast Reconstr Surg.* 2004;113(7):2194-8. <http://dx.doi.org/10.1097/01.PRS.0000122547.56709.08>. PMID:15253213
- Mazzocchi M, Dessy LA, Figus A. A versatile technique for repositioning of the umbilicus in abdominoplasty. *Plast Reconstr Surg.* 2008;121(5):357e-8e. <http://dx.doi.org/10.1097/PRS.0b013e31816b11cd>. PMID:18453967
- Lim TC, Tan WTL. Managing the umbilicus during abdominoplasty. *Plast Reconstr Surg.* 1996;98(6):1113-8. <http://dx.doi.org/10.1097/00006534-199611000-00036>. PMID:8911488
- Rozen SM, Redett R. The two-dermal-flap umbilical transposition: a natural and aesthetic umbilicus after abdominoplasty. *Plast Reconstr Surg.* 2007;119(7):2255-62. <http://dx.doi.org/10.1097/01.prs.0000261037.69256.3e>. PMID:17519729
- Baroudi R. Body sculpturing. *Clin Plast Surg.* 1984;11(3):419-43. PMID:6147222.
- Park S, Hata Y, Ito O, Tokioka K, Kagawa K. Umbilical reconstruction after repair of omphalocele and gastroschisis. *Plast Reconstr Surg.* 1999;104(1):204-7. <http://dx.doi.org/10.1097/00006534-199907000-00032>. PMID:10597697
- Craig SB, Faller MS, Puckett CL. In search of the ideal female umbilicus. *Plast Reconstr Surg.* 2000;105(1):389-92. <http://dx.doi.org/10.1097/00006534-200001000-00062>. PMID:10627008
- Akbaş H, Güneren E, Eroğlu L, Uysal OA. Natural-looking umbilicus as an important part of abdominoplasty. *Aesthetic Plast Surg.* 2003;27(2):139-42. <http://dx.doi.org/10.1007/s00266-003-0109-7>. PMID:14629069

*Autor correspondente:

William Libardo Murillo

Calle 5D # 38 A 35, consultorio 816, Cali, Valle, Colombia

E-mail: williamurillo@gmail.com