

Detecção de trombose venosa em retalhos livres por medidas de glicemia capilar

Detection of venous thrombosis in free flaps by measurement of capillary blood glucose

LINCOLN SAITO MILLAN¹
LUIZ CARLOS ISHIDA²
ESTHER MIHWA OH CHOI³
ENIO CESAR GIACCHETTO
JUNIOR⁴
TENG HSIANG WEI⁵
RAMES MATTAR JÚNIOR⁶
MARCUS CASTRO FERREIRA⁷

Trabalho realizado na Divisão de Cirurgia Plástica e Queimaduras do Hospital das Clínicas da Faculdade de Medicina da Universidade de São Paulo, São Paulo, SP, Brasil.

Artigo submetido pelo SGP (Sistema de Gestão de Publicações) da RBCP.

Artigo recebido: 26/9/2012
Artigo aceito: 3/11/2012

RESUMO

Introdução: A monitorização do retalho livre após a cirurgia é de vital importância, especialmente nas primeiras horas de pós-operatório, pois o momento de reabordagem pode ser o definidor entre o salvamento ou a perda do retalho. Até o momento, não existe trabalho na literatura estudando a decisão de abordagem do retalho baseada em medidas objetivas ou a comparação da glicemia entre retalhos que evoluíram bem com os que sofreram sofrimento vascular. O objetivo deste estudo é avaliar a validade da medida da glicemia capilar do retalho como método de monitorização de retalhos microcirúrgicos comparando com a avaliação clínica. **Método:** Foram estudados prospectivamente 16 pacientes portadores de retalhos livres, realizados de maio de 2012 a julho de 2012. A glicemia capilar foi avaliada por equipe formada por profissionais não envolvidos com a cirurgia realizada. A avaliação clínica do retalho foi realizada no pós-operatório imediato, na chegada à UTI, a cada 3 horas e sempre que necessário. **Resultados:** Dos 16 pacientes, 5 (31,3%) apresentaram complicações nas primeiras 24 horas. Todas as complicações observadas foram trombose venosa. Foi observada diferença estatisticamente significativa na glicemia capilar de portadores de retalhos que apresentaram trombose venosa em comparação àqueles que não tiveram a complicação, nas medidas realizadas 6 horas, 9 horas e 12 horas após a operação ($P < 0,05$). **Conclusões:** A medida da glicemia capilar não foi superior à avaliação clínica por profissional experiente na detecção de trombose venosa de retalhos livres.

Descritores: Microcirurgia. Retalhos cirúrgicos. Trombose venosa.

ABSTRACT

Background: Monitoring of free flaps after surgery is vitally important, especially in the first few hours because the timing of reoperation can determine flap salvage or loss. To date, no study has examined the decision to reoperate on a flap based on the objective measure of glycemia or a comparison between flaps that showed good outcomes and those that showed vascular damage. The objective of this study was to evaluate the validity of blood glucose measurements within the flap as a method for monitoring free flaps and to compare the efficacy of this method with that of clinical assessments. **Methods:** The study was prospective,

1. Médico preceptor do Hospital das Clínicas da Faculdade de Medicina da Universidade de São Paulo (HCFMUSP), médico assistente do Serviço de Cirurgia Plástica do Hospital do Servidor Público Estadual de São Paulo, membro associado da Sociedade Brasileira de Cirurgia Plástica (SBCP), São Paulo, SP, Brasil.
2. Doutor, membro titular da SBCP, médico assistente da Divisão de Cirurgia Plástica do HCFMUSP, São Paulo, SP, Brasil.
3. Médica residente de Cirurgia Geral do HCFMUSP, São Paulo, SP, Brasil.
4. Médico residente de Cirurgia Plástica do HCFMUSP, São Paulo, SP, Brasil.
5. Médico do Grupo de Mão e Microcirurgia Reconstructiva do Instituto de Ortopedia e Traumatologia do HCFMUSP, São Paulo, SP, Brasil.
6. Livre-docente, professor associado da Universidade de São Paulo, chefe do Grupo de Mão e Microcirurgia Reconstructiva do Instituto de Ortopedia e Traumatologia do HCFMUSP, São Paulo, SP, Brasil.
7. Professor titular, chefe da Divisão de Cirurgia Plástica e Queimaduras do HCFMUSP, membro titular da SBCP, São Paulo, SP, Brasil.

included 16 patients with free flaps, and was conducted from May 2012 to July 2012. A team of professionals not involved in the surgery evaluated capillary glycemia. Flaps were clinically evaluated during the immediate postoperative period, on ICU admission, at every 3 hours, and as needed. **Results:** Of the 16 patients, 5 (31.3%) had venous thrombosis in the first 24 hours. Statistically significant differences were noted in capillary glycemia in patients with or without venous thrombosis in measurements obtained 6, 9, and 12 hours after surgery ($P < 0.05$). **Conclusions:** The measurement of capillary glycemia was not superior to clinical evaluation by an experienced professional for the detection of venous thrombosis within free flaps.

Keywords: Microsurgery. Surgical flaps. Venous thrombosis.

INTRODUÇÃO

A monitorização do retalho livre após a cirurgia é de vital importância, especialmente nas primeiras horas de pós-operatório, pois o momento de reabordagem pode ser o definidor entre o salvamento ou a perda do retalho¹.

No entanto, os parâmetros para monitorização e a decisão pela reabordagem são desafios para o cirurgião. Classicamente, a viabilidade do retalho é avaliada com base em parâmetros clínicos, tais como temperatura, cor, turgor, preenchimento capilar e sangramento após escarificação. Wilson et al.² recomendam a avaliação do retalho por enfermeiros treinados a cada meia hora, nas primeiras 24 horas de pós-operatório e, posteriormente, a cada 4 horas.

Apesar de indispensável na decisão da reabordagem, o exame físico pode ser falho em situações em que falta experiência à equipe ou haja outros fatores não-ideais, como iluminação não adequada ou sítio do retalho de difícil visualização. Essa limitação levou ao estudo e desenvolvimento de outros métodos de monitorização, tais como diferença de temperatura entre o retalho e a pele adjacente², ultrassonografia com Doppler do pedículo vascular³, medida da oxigenação tecidual⁴, análise por microdiálise⁵, cateteres intra-arteriais ou intravenosos⁶, e imagem espectral quantitativa (que mede distância, oxi-hemoglobina, deoxi-hemoglobina, hemoglobina total e saturação tecidual)⁷, entre outros. Com a utilização de medidas objetivas, o retalho poderia ser monitorizado por profissionais de saúde sem experiência em microcirurgia.

O uso da glicemia capilar pode ser útil, na medida em que fornece dado objetivo sem a necessidade de aparelhos complexos, pois o equipamento medidor faz parte de material de uso rotineiro em todas as unidades de terapia intensiva (UTIs) e, comparativamente a outros métodos de monitorização já citados, é de baixo custo.

O objetivo deste estudo é avaliar a validade da medida da glicemia capilar do retalho como método de monitorização de retalhos microcirúrgicos em comparação à avaliação clínica.

MÉTODO

Foram estudados prospectivamente 16 pacientes portadores de retalhos livres realizados pela Divisão de Cirurgia Plástica e Queimaduras do Hospital das Clínicas da Faculdade de Medicina da Universidade de São Paulo, de maio de 2012 a julho de 2012.

O projeto foi aprovado pela Comissão de Ética em Pesquisa da instituição. Todos os pacientes foram esclarecidos quanto aos objetivos e procedimentos do projeto, bem como quanto à participação voluntária. Todos os pacientes assinaram o termo de consentimento livre e esclarecido.

A glicemia capilar e a temperatura foram avaliadas por equipe formada por profissionais não envolvidos com a cirurgia realizada.

A avaliação clínica do retalho foi realizada no pós-operatório imediato, na chegada à UTI, a cada 3 horas e sempre que necessário, por um médico.

Para a medida da glicemia capilar, foi utilizado sempre o mesmo aparelho (One Touch Ultra[®], LifeScan, Inc., Milpitas, Estados Unidos). O avaliador coletou uma gota do sangue do retalho a cada oportunidade de monitorização do retalho.

A equipe de confecção e monitorização clínica do retalho não teve acesso aos resultados da glicemia capilar, evitando-se qualquer influência na decisão do médico cuidador e na manutenção do tratamento padronizado no serviço a todos os pacientes.

RESULTADOS

Dos 16 pacientes, 5 (31,3%) apresentaram complicações nas primeiras 24 horas (Tabela 1). Todas as complicações observadas foram trombose venosa.

As Figuras 1 e 2 ilustram, respectivamente, a glicemia capilar dos portadores de retalhos que não apresentaram complicação e dos que tiveram.

A Figura 3 apresenta médias de glicemia capilar dos portadores de retalhos que apresentaram trombose venosa e daqueles que não tiveram tal complicação. Essa diferença

demonstrou-se estatisticamente significativa ($P < 0,05$) nas medidas de 6 horas, 9 horas e 12 horas, pelo teste não-paramétrico de Mann-Whitney (Tabela 2).

Em decorrência do número limitado de pacientes que apresentaram complicações, não foi possível determinar um valor de glicemia do retalho que indicasse trombose venosa. Além disso, não foi possível determinar se a medida da glicemia capilar na monitorização anterior ao diagnóstico clínico da trombose apontaria os retalhos que apresentariam a complicação.

DISCUSSÃO

Os retalhos livres, apesar de poderem transferir tecidos variados e reconstruírem arquiteturas complexas, trouxeram o desafio da microanastomose vascular. Estruturas de pequeno diâmetro, algumas vezes < 1 ml, necessitaram de refinamento da técnica de sutura para serem conectadas. A complicação mais temida é a trombose venosa, já que a própria manipulação e a introdução da agulha na parede dos

Tabela 1 – Características da população estudada e presença ou não de trombose venosa.

Paciente	Idade (anos)	Sexo	Defeito	Retalho	Presença de trombose venosa
1	29	F	Pálpebra	Antebraquial radial pré-fabricado	Não
2	24	F	Mama	Grande dorsal	Não
3	60	M	Face	Ântero-lateral da coxa	Sim
4	23	M	Membro superior	Grácil musculocutâneo	Sim
5	25	M	Membro inferior	Ântero-lateral da coxa	Não
6	33	M	Pelvemandibulectomia	Fíbula com pele intraoral	Sim
7	37	M	Trauma elétrico na mão	Ântero-lateral da coxa	Não
8	47	F	Membro inferior	Ântero-lateral da coxa	Sim
9	35	M	Trauma com ferimento complexo na mão direita	Ântero-lateral da coxa	Não
10	27	M	Axila	Ântero-lateral da coxa	Não
11	62	M	Mandíbula	Fíbula com pele extraoral	Não
12	69	M	Hemiglossectomia	Antebraquial radial	Não
13	23	M	Fratura exposta de tornozelo	Ântero-lateral da coxa	Não
14	31	F	Mama	SIEA	Não
15	25	F	Pelvemandibulectomia	Fíbula com pele extraoral	Não
16	58	F	Maxilectomia	Ântero-lateral da coxa (ilha de pele intraoral)	Sim

F = feminino; M = masculino; SIEA = retalho da artéria epigástrica superficial inferior.

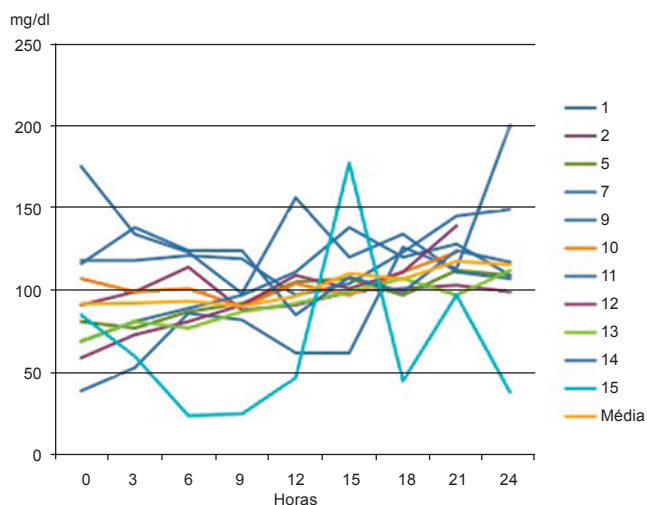


Figura 1 – Glicemia capilar dos portadores de retalhos que não apresentaram trombose venosa.

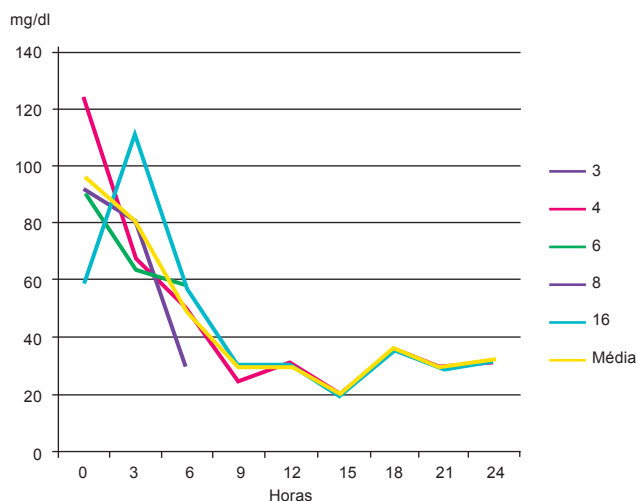


Figura 2 – Glicemia capilar dos portadores de retalhos que apresentaram trombose venosa.

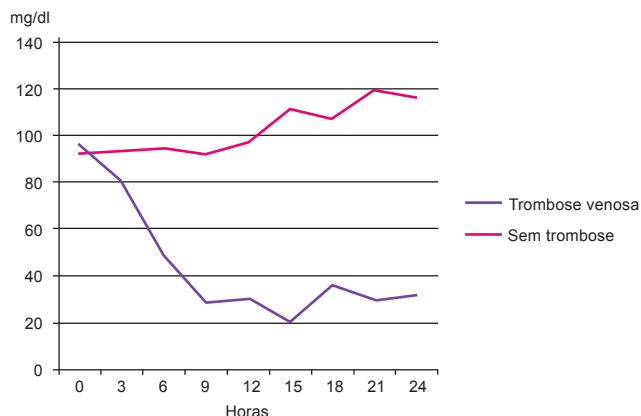


Figura 3 – Médias de glicemia capilar dos portadores de retalhos que apresentaram trombose venosa e daqueles que não tiveram tal complicação.

Tabela 2 – Teste de Mann-Whitney comparando as médias das medidas de glicemia dos retalhos que apresentaram ou não apresentaram complicações.

Teste estatístico	0	3 horas	6 horas	9 horas	12 horas
Mann-Whitney U	23.000	16.000	4.000	2.000	—
Wilcoxon W	89.000	26.000	14.000	8.000	6.000
Z	-0,511	-0,785	-2,352	-2,260	-2,572
P	0,661	0,489	0,018	0,022	0,005

vasos são trombogênicas⁸. Assim, a monitorização do retalho após a cirurgia é de vital importância, especialmente nas primeiras horas, pois o momento de reabordagem pode ser o definidor entre salvamento ou perda do retalho¹.

A monitorização desses retalhos normalmente é feita por cirurgiões experientes em microcirurgia. Porém, esse profissional, altamente especializado, pode não estar disponível em todos os hospitais. Nesse sentido, a utilização de uma medida objetiva pode diminuir a necessidade de recursos humanos e, conseqüentemente, os custos.

A glicemia do retalho já foi estudada como diagnóstico de trombose venosa por outros autores, porém, em nenhum dos estudos, foi adotado o sistema de “cegamento” do avaliador. Hara et al.⁹, em 2012, estabeleceram glicemia de 62 mg/dl, com sensibilidade de 88% e especificidade de 82%, para detecção de trombose venosa. Neste estudo, se fosse adotado esse valor como indicativo de trombose venosa, haveria 3

falsos positivos e 1 falso negativo. Assim, mais estudos e com séries maiores são necessários para a determinação exata do valor indicativo de trombose.

Este estudo confirma que há queda da glicemia capilar nos retalhos com trombose venosa, porém não houve detecção mais precoce da complicação com base nesse parâmetro. Portanto, se a monitorização for realizada por profissionais experientes em microcirurgia, essas medidas são desnecessárias de rotina.

Por fim, neste estudo foram observadas apenas 5 complicações nas primeiras 24 horas de pós-operatório, a maioria nas primeiras 12 horas. Além disso, essas complicações foram todas tromboses venosas. Outras complicações, como hematomas, não ocorreram e possivelmente não sejam detectadas com a medida da glicemia capilar. Portanto, a avaliação por algum profissional habituado com evolução cirúrgica pós-operatória ainda é altamente recomendada.

CONCLUSÕES

A medida da glicemia capilar não foi superior à avaliação clínica por profissional experiente na detecção de tromboses venosas dos retalhos livres.

REFERÊNCIAS

- Novakovic D, Patel RS, Goldstein DP, Gullane PJ. Salvage of failed free flaps used in head and neck reconstruction. *Head Neck Oncol*. 2009;1:33.
- Wilson JL, Morrill AN, Morrison WA. Avoiding complications. In: Wei FC, Mardini S, eds. *Flaps and reconstructive surgery*. Philadelphia: Saunders; 2009. p.117-24.
- Wise JB, Talmor M, Hoffman LA, Gayle LB. Postoperative monitoring of microvascular tissue transplants with an implantable Doppler probe. *Plast Reconstr Surg*. 2000;105(6):2279-80.
- Kamolz LP, Giovanoli P, Haslik W, Koller R, Frey M. Continuous free-flap monitoring with tissue-oxygen measurements: three-year experience. *J Reconstr Microsurg*. 2002;18(6):487-91.
- Jyränki J, Suominen S, Vuola J, Bäck L. Microdialysis in clinical practice: monitoring intraoral free flaps. *Ann Plast Surg*. 2006;56(4):387-93.
- Sakurai H, Nozaki M, Takeuchi M, Soejima K, Yamaki T, Kono T, et al. Monitoring the changes in intraparenchymatous venous pressure to ascertain flap viability. *Plast Reconstr Surg*. 2007;119(7):2111-7.
- Pharaon MR, Scholz T, Bogdanoff S, Cuccia D, Durkin AJ, Hoyt DB, et al. Early detection of complete vascular occlusion in a pedicle flap model using quantitative [corrected] spectral imaging. *Plast Reconstr Surg*. 2010;126(6):1924-35.
- Evans BC, Evans GR. Microvascular surgery. *Plast Reconstr Surg*. 2007;119(2):18e-30e.
- Hara H, Mihara M, Iida T, Narushima M, Todokoro T, Yamamoto T, et al. Blood glucose measurement for flap monitoring to salvage flaps from venous thrombosis. *J Plast Reconstr Aesthet Surg*. 2012;65(5):616-9.

Correspondência para:

Lincoln Saito Millan
Av. Dr. Enéas Carvalho de Aguiar, 255 – 8º andar – sala 8.128 – São Paulo, SP, Brasil – CEP 05403-900
E-mail: lincolnsaito@gmail.com