



Mamoplastia redutora pela técnica de pedículo inferior: estudo descritivo

Brest reduction with the lower pedicle technique: an observational study

ELSON TAVEIRA ADORNO
FILHO¹
KLEDER GOMES DE
ALMEIDA²
ALCIDES MARTINS ARRUDA³
ALINE SOUZA KRACIK⁴
GUSTAVO DE SOUSA
MARQUES OLIVEIRA⁵
GABRIEL RAHAL COSTA⁶
LIVA HELENA FERREIRA
TULUCHE⁷

Instituição: Santa Casa de Misericórdia
de Campo Grande-MS.

Artigo submetido: 26/1/2014.
Artigo aceito: 13/12/2014.

DOI: 10.5935/2177-1235.2014RBCP0092

■RESUMO

Introdução: A mamoplastia redutora utilizando pedículo inferior incluindo complexo aréolopapilar é muito utilizada na América do Norte, mas pouco difundida no Brasil. Sua principal vantagem é a utilização em grandes ptoses mamárias, mantendo a sensibilidade da aréola. **Objetivo:** O objetivo é descrever as características pré e pós-operatórias de pacientes submetidos a mamoplastia redutora pela técnica do pedículo inferior areolado na Santa Casa de Campo Grande - MS em 2013. **Método:** Entrevista, exame físico e dados de prontuário das pacientes operadas por esta técnica nessa instituição no ano de 2013. **Resultados:** Foram avaliadas 40 pacientes, sendo que a idade variou de 21 a 68 anos, com média de 40,62 anos. As comorbidades relatadas foram hipertensão arterial sistêmica, diabetes, retocolite ulcerativa, hérnia de disco e distúrbio de ansiedade. O peso médio de tecido mamário ressecado foi 600,6g na mama direita e 609,6g na mama esquerda. Dentre as queixas pré-operatória, a mais comum foi a lombalgia, seguida por dor nos ombros. As mais frequentes complicações no pós-operatório recente foram a deiscência do ponto médio da vertente (10%) e o hematoma (5%). O tipo de Anestesia predominante foi a anestesia geral. Todas as pacientes apresentaram displasias benignas da mama nos histopatológicos de pós-operatórios. **Conclusão:** A técnica do pedículo inferior areolado mostrou-se adequada para o tratamento de grandes hipertrofias e ptoses mamárias.

Descritores: Mama; Cirurgia plástica; Mamoplastia redutora; Irrigação sanguínea.

■ABSTRACT

Introduction: Reduction mammoplasty with the inferior pedicle nipple-areolar technique is widely used in North America but not in Brazil. Its main advantage lies in maintaining the sensitivity of the areola in large mammary ptoses. **Objective:** To describe the preoperative and postoperative characteristics of patients who underwent reduction mammoplasty with the inferior pedicle nipple-areolar technique at the Santa Casa de Campo Grande - MS in 2013. **Method:** We performed interview, physical examination, and review of medical records of patients operated by using this technique at

¹Residente do Segundo Ano de Cirurgia Plástica da Santa Casa Misericórdia de Campo Grande-MS

²Membro Titular da Sociedade Brasileira de Cirurgia Plástica e Sociedade Brasileira de Medicina Hiperbárica - Membro Titular da Sociedade Brasileira de Cirurgia Plástica e Sociedade Brasileira de Medicina Hiperbárica.

³Membro Titular da Sociedade Brasileira de Cirurgia Plástica.

⁴Residente do Primeiro Ano de Cirurgia Plástica Santa Casa Misericórdia de Campo Grande-MS.

⁵Residente Terceiro Ano de Cirurgia Plástica Santa Casa Misericórdia de Campo Grande-MS.

⁶Residente Terceiro Ano de Cirurgia Plástica Santa Casa Misericórdia de Campo Grande-MS.

⁷Residente Segundo ano de Cirurgia Plástica Santa Casa Misericórdia de Campo Grande-MS.

this institution in 2013. **Results:** Forty patients were evaluated. Their ages ranged from 21 to 68 years, with a mean of 40.62 years. The comorbidities reported were hypertension, diabetes, ulcerative colitis, disc herniation, and anxiety disorder. The average weight of resected tissue was 600.6 g from the right breast and 609.6 g from the left breast. The most common presurgery complaint was low back pain, followed by shoulder pain. The most frequent complications in the early postoperative phase were dehiscence of the mid-point of the strand (10%) and hematoma (5%). The predominant type of anesthesia was general anesthesia. All patients showed benign breast dysplasia in the postoperative histopathological examination. **Conclusion:** The inferior pedicle nipple-areolar technique was adequate for the treatment of major hypertrophies and mammary ptoses.

Keywords: Breast cancer; Plastic surgery; Reduction mammoplasty; Blood irrigation.

INTRODUÇÃO

A técnica de mamoplastia redutora utilizando um pedículo inferior incluindo o complexo aréolo-papilar (CAP) continua sendo muito utilizada na América do Norte, apesar de pouco difundida no Brasil¹. Ha inúmeros relatos na literatura mundial comprovando a segurança da técnica, a reprodutibilidade de seus resultados, a inexistência de grandes complicações, mesmo em ressecções maiores, e, principalmente, a vantagem de sua utilização em grandes ptoses, quando se pensa em técnicas de amputação de mama com enxerto livre de aréola, além da importante preservação da sensibilidade do CAP^{2,3}. Hipertrofias e ptoses mamárias podem causar inúmeros transtornos físicos e emocionais para os pacientes. Os objetivos da mamoplastia são reduzir o tamanho das mamas, reposicionar o CAP, remodelar o parênquima mamário, melhorar a posição do seu polo superior, ajustar o envelope cutâneo ao volume mamário, e obter resultados duradouros.

OBJETIVO

Descrever as características pré e pós-operatórias de 40 pacientes submetidos à mamoplastia redutora pela técnica de pedículo inferior areolado, na Santa Casa de Misericórdia de Campo Grande-MS, em 2013.

MÉTODO

Este trabalho foi realizado por meio de um estudo observacional, prospectivo, através de entrevista e exame físico de pacientes operadas no Serviço de Cirurgia Plástica do Hospital Santa Casa de Misericórdia de Campo Grande-MS no ano de 2013.

Foram avaliadas 40 mulheres submetidas à mamoplastia redutora pela técnica de pedículo inferior areolado. Foram coletados os seguintes dados: idade, procedência, peso retirado de cada mama, comorbidades, queixas do excesso de mama pré-operatório, complicações pós-operatórias recentes, tempo de internação, tipo de anestesia, histopatológico, profissão e óbitos. Todos os pacientes foram operados pelos

residentes do 2º ou 3º ano de Cirurgia Plástica do Serviço com auxílio dos preceptores. Todas as pacientes assinaram termo de autorização para utilização de imagem. O trabalho não foi submetido ao Comitê de Ética em Pesquisa devido a Instituição não possuir um, mas há declaração do departamento responsável autorizando a realização do mesmo.

Técnica Cirúrgica

Inicialmente descrita por vários autores, desde meados dos anos 70, modificada por Georgiade, em 1989. A marcação cutânea é feita rotineiramente com a paciente sentada, linhas de orientação são desenhadas da fúrcula esternal ao apêndice xifóide e da linha médioclavicular ao ponto médio do sulco submamário, passando pela aréola. Demarca-se, inicialmente o Ponto A, que corresponde à projeção acima da aréola do ponto médio do sulco submamário e coincide com a linha média do braço; e os braços dos retalhos AB e AC, fazendo um ângulo de 90º entre si e estendendo-se de 7 a 9cm, de acordo com avaliação realizada com pinçamento bidigital. O excesso de tecido celular subcutâneo, a ser ressecado, é desenhado sem se estender além dos limites anatômicos da mama (Figura 1).

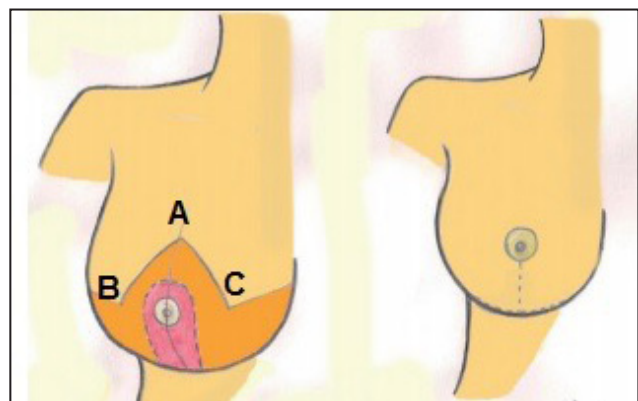


Figura 1. Pontos de Marcação da Técnica Pedículo Inferior Areolado.

A cirurgia inicia-se com o paciente em decúbito dorsal, sob anestesia. Procede-se à desepitelização do pedículo inferior com extensão de 6 a 10cm na base e espessura de, no mínimo, 5 a 6cm, estendendo-se até ultrapassar o complexo aréolopapilar em 4 a 5cm. Os retalhos dermoglandulares descolados da glândula mamária devem possuir, no mínimo, a espessura de 2cm, e o pólo superior desses retalhos é mantido o mais espesso possível para evitar o achatamento do polo superior da mama.

Após ressecção dos excessos, lateral (principalmente) e medial, da glândula mamária, procede-se a fixação do pedículo à fáscia do músculo peitoral maior, com fio inabsorvível, para prevenir lateralização do mesmo. São realizadas as suturas unindo os retalhos dermoglandulares, e uma marcação do novo sítio do complexo aréolopapilar (CAP) com sua transposição se fazendo naturalmente e sem tensão. Os pontos de sutura são feitos com fios absorvíveis, Vycril 3-0, em duas camadas e a sutura na pele é feita com fio de Monocryl 4-0. Procede-se, a seguir, a colocação de Dreno de Penrose, exteriorizado pela própria incisão cirúrgica.

O dreno é retirado no 2º dia de pós-operatório, por ocasião da alta hospitalar. Os pontos de sutura externos são retirados no 14º dia de pós-operatório. São realizadas consultas semanais até o 30º dia de pós-operatório e, posteriormente, com 3, 6, 12 e 24 meses de pós-operatório.

RESULTADOS

A idade dos pacientes variou de 21 a 68 anos, com média de 40,62 anos, figura 2. Em relação à procedência, 35 eram moradoras da cidade de Campo Grande-MS, e apenas 5 residiam no interior do Estado de Mato Grosso do Sul. Todas pacientes foram submetidas à mamoplastia redutora pela técnica de pedículo inferior areolado. As comorbidades relatadas foram hipertensão arterial sistêmica, diabetes, retrocolite ulcerativa, hérnia de disco e distúrbio de ansiedade,

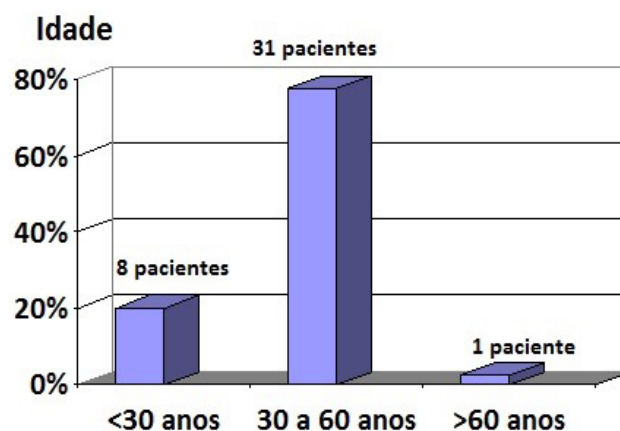


Figura 2. Gráfico representando idade dos pacientes

Tabela 1. Tipos de comorbidades encontradas nos pacientes

Comorbidades	Número de Pacientes	%
Nenhuma	35	87,5
Hipertensão Arterial Sistêmica	3	7,5
Diabetes Melitus	1	2,5
Retrocolite Ulcerativa	1	2,5
Hérnia de Disco	1	2,5
Ansiedade	1	2,5

Tabela 2. Representação dos tipos de profissões exercidas pelos pacientes

Profissão	Número	%
Técnica de Enfermagem	6	15
Aposentada	6	15
Vendedora	5	12,5
Funcionária Pública	5	12,5
Empregada Doméstica	4	10
Dona de Casa	3	7,5
Estudante	3	7,5
Outras	8	20

tabela 1. Nenhuma paciente relatou cirurgia bariátrica prévia. Profissão predominante: seis eram técnicas de enfermagem e seis aposentadas, tabela 2.

O peso de tecido mamário ressecado variou de 195

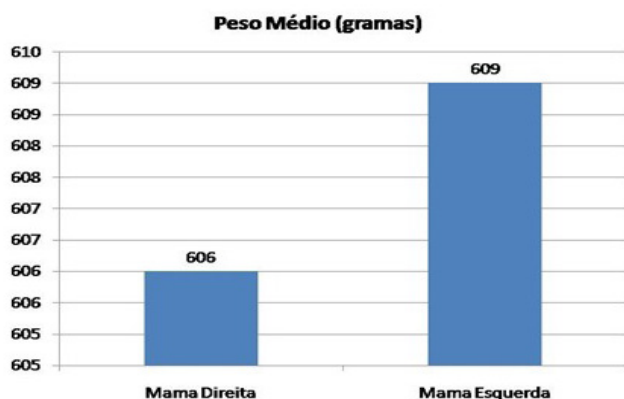


Figura 3. Representação gráfica do peso médio das mamas

a 1260g na mama direita, com peso médio de 600,6g, e a mama esquerda variou de 140 a 1700g, com peso médio de 609,6g(Figura 3).

Tabela 3. Queixas devido a hipertrofia Mamária

Queixas Devidas à Hipertrofia Mamária	Número de Pacientes	%
Nenhuma	12	30
Lombalgia	23	57,5
Dor nos Ombros	21	52,5
Dermatite	4	10
Cervicalgia	1	2,5

cientes, respectivamente. O tipo de Anestesia predominante foi a anestesia geral, 25 pacientes, seguido da peridural com sedação, 13 pacientes, e peridural com geral, 02 pacientes.

Todas as pacientes apresentaram displasias benignas da mama nos exames histopatológicos de pós-operatórios. Não houve óbito neste estudo.

DISCUSSÃO

A busca de uma forma mais agradável (adequação do volume, suspensão e forma da mama) e duradoura das mamas levou à proposição de inúmeras técnicas de mamoplastia redutora, com grande atenção ao pedículo responsável pelo suprimento vascular do complexo aréolo-papilar (CAP). Entretanto, a alteração tecidual, associada à ação da gravidade ao longo do tempo, modifica a localização das estruturas anatômicas. O fenômeno da báscula é sempre esperado em maior ou menor grau após mamoplastias redutoras, porém,

até então, não tinha sido estudado de maneira objetiva⁴. A técnica de pedículo dermogorduroso inferior foi descrita, em 1975, no Brasil, por Liacyr Ribeiro *et al.*⁵, que apresentaram, em 2002, sua experiência com essa técnica realizada em 2000 pacientes, relatando cinco tipos de variação de retalhos, em um período de 30 anos. Em seus resultados, observaram diminuição do efeito de báscula, de projeção, uma forma mais harmoniosa e resultado mais duradouro às mamas.

As queixas pré-operatórias relatadas mais frequentemente, pelo excesso de mama, foi lombalgia e dor nos ombros, 23 e 21 pacientes respectivamente (Tabela 3). Complicações pós-operatórias recentes foram a deiscência do ponto médio da vertente: 04 pacientes, hematoma: 02 pacientes e epidermólise de aréola: 01 paciente (Figura 4). O Tempo de internação variou de 24 a 48 horas, 32 e 8 pa-

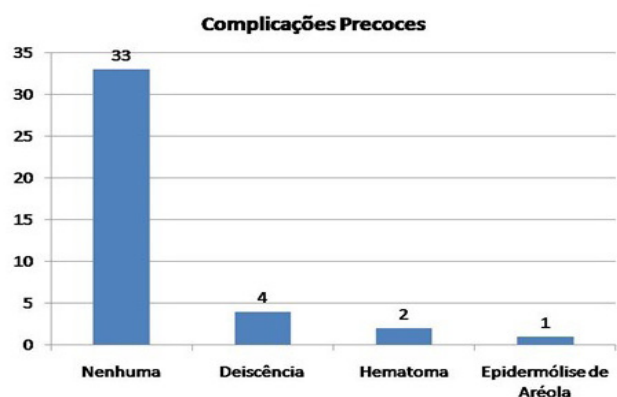


Figura 4. Representação gráfica das complicações encontradas

do pedículo, além de possibilidade de exérese de grande quantidade de tecido mamário. Courtiss e Goldwyn⁸, em 1977, relataram os resultados do emprego da mesma técnica em 24 reduções de mamas, no período de dois anos e meio, como alternativa ao emprego de enxerto livre de complexo aréolo-mamilar em grandes reduções mamárias. Notaram como vantagens que, mesmo sendo utilizada em gigantomastia ou ptoses graves, havia manutenção da sensibilidade, contorno, pigmentação e ereção do mamilo. Georgiade *et al.*² em 1989, apresentaram modificações à técnica de pedículo inferior, utilizando uma larga pirâmide de parênquima mamário com um retalho dérmico incluindo o complexo aréolo-papilar (CAP). Utilizaram referida técnica em 1001 reduções mamárias, no intervalo de 12 anos, recomendando a manutenção de uma fina camada de estroma mamário sobre o músculo peitoral maior, possibilitando uma melhor preservação da sensibilidade do CAP.

Calderón Ortega *et al.*⁹ em 1992, realizaram estudo anatômico e clínico sobre a origem da vascularização do pedículo inferior, demonstrando ser o mesmo de padrão axial e proveniente de ramos da artéria mamária interna (surgindo do quarto e quinto espaço intercostal). Relataram a facilidade de ascensão do complexo aréolo-mamilar à nova posição, mesmo em grandes ptoses mamárias.

Mandrekas *et al.*¹⁰ em 1996, realizaram estudo retrospectivo de 371 pacientes operadas, com objetivo de avaliar as complicações cirúrgicas precoces e tardias. Concluíram ser a técnica de pedículo inferior confiável, mesmo na redução de mamas com tamanhos variados, havendo preservação da sensibilidade do mamilo e do potencial de amamentação. Wallace *et al.*¹¹ em 1998, discorreram sobre os resultados pós-operatórios, os índices de complicações e o nível de satisfação das pacientes. O'Grady *et al.*¹² (2005, Canadá) realizaram um estudo retrospectivo comparando as complicações em mamoplastias redutoras com pedículo inferior, em mamas grandes e pequenas, e demonstraram maior índice de deiscência em mamas com ressecções maiores. Zambacos e Mandrekas¹³, em 2006, realizaram estudo comparativo das complicações em ressecções maiores e menores com mamoplastia redutoras de pedículo inferior, obtiveram dados semelhantes aos de O'Grady *et al.*¹². Hunter *et al.*¹⁴ em 2006, não relataram alterações na incidência de complicações em estudo comparativo de ressecções maiores e menores de mama utilizando o pedículo inferior.

Segundo a literatura, o retalho de pedículo inferior é versátil para mamas de diferentes formas e tamanho, com resultados reproduzíveis, podendo ser utilizado sem aumento do tempo cirúrgico, além de ser uma alternativa à técnica de enxerto livre de aréola. Apesar das críticas de alguns autores a respeito do emprego da técnica de pedículo inferior resultar em mamas sem colo, isto pode ser evitado, deixando-se um retalho areolado com maior volume na sua porção cen-

tral associado a maior espessura do retalho dermocutâneo superior, proporcionando um colo adequado e projetado, sem prejuízo do volume a ser ressecado¹⁵.

CONCLUSÃO

A maioria das pacientes do estudo encontrava-se na quarta década de vida e tinha como queixa principal a dor-salgia. Houve necessidade de excisão de mais de 500g de tecido de cada mama, apresentando uma boa evolução no pós-operatório e mostraram-se satisfeitas com os resultados da cirurgia. A técnica do pedículo inferior mostrou-se adequada para o tratamento de grandes hipertrofias e ptoses mamárias.

REFERÊNCIAS

1. Rohrich RJ, Gosman AA, Brown SA, Tonadapu P, Foster B. Current preferences for breast reduction techniques: a survey of board-certified plastic surgeons 2002. *Plast Reconstr Surg*. 2004;114(7):1724-36.
2. Georgiade GS, Riefkohl RE, Georgiade NG. The inferior dermal-pyramidal type breast reduction: long-term evaluation. *Ann Plast Surg*. 1989;23(3):203-11.
3. Scott GR, Carson CL, Borah GL. Maximizing outcomes in breast reduction surgery: a review of 518 consecutive patients. *Plast Reconstr Surg*. 2005;116(6):1633-41.
4. Pérez-Macias JM. Long-lasting evolution of ptosis control after reduction mammoplasty using the hammock technique. *Aesthetic Plast Surg*. 2007;31(3):266-74.
5. Ribeiro L, Accorsi A Jr, Buss A, Marcal-Pessoa M. Creation and evolution of 30 years of the inferior pedicle in reduction mammoplasties. *Plast Reconstr Surg*. 2002; 110(3):960-70.
6. Jurado J. Plásticas mamárias de redução baseadas em retalho dérmico vertical monopediculado. *Anais XII Congresso Brasileiro de Cirurgia Plástica* 1976;29.
7. Robbins TH. A reduction mammoplasty with the areolanipple based on an inferior dermal pedicle. *Plast Reconstr Surg*. 1977;59(1):64-7.
8. Courtiss EH, Goldwyn RM. Reduction mammoplasty by the inferior pedicle technique. An alternative to free nipple and areola grafting for severe macromastia or extreme ptosis. *Plast Reconstr Surg*. 1977;59(4):500-7.
9. Calderon Ortega W, Arriagada Stiven J, Godoy Silanes M, Gomes SL. Anatomia y clinica de las mamoplastias de reduccion según técnica del pedículo inferior. *Rev Chil Cir*. 1992;44(4):437-41.
10. Mandrekas AD, Zambacos GJ, Anastasopoulos A, Hapsas DA. Reduction mammoplasty with the inferior pedicle technique: early and late complications in 371 patients. *Br J Plast Surg*. 1996;49(7):442-6.
11. Wallace WH, Thompson WO, Smith RA, Barraza KR, Davidson SF, Thompson JT 2nd. Reduction mammoplasty using the inferior pedicle technique. *Ann Plast Surg*. 1998;40(3):235-40.

12. O'Grady KF, Thoma A, Dal Cin A. A comparison of complication rates in large and small inferior pedicle reduction mammoplasty. *Plast Reconstr Surg.* 2005;115 (3):736-42.
13. Zambacos GJ, Mandrekas AD. Complication rates in inferior pedicle reduction mammoplasty. *Plast Reconstr Surg.* 2006;118(1):274-6.
14. Hunter JG, Ceydeli A. Correlation between complication rate and tissue resection volume in inferior pedicle reduction mammoplasty: A retrospective study. *Aesthetic Surg J.* 2006;26(2):153-6.
15. Nahabedian MY, Mofid MM. Viability and sensation of the nipple-areolar complex after reduction mammoplasty. *Ann Plast Surg.* 2002;49(1):24-32.

***Autor correspondente:**

Elson Taveira Adorno Filho

Rua São Paulo, 661 - Ed Manhattan - Apto 901 - Bairro Monte Castelo - Campo Grande, MS, Brasil

CEP: 79010-050

E-mail: elsonadorno@hotmail.com