



Comparação entre acesso transconjuntival com cantotomia lateral e acesso subciliar para tratamento das fraturas zigomátricoorbitárias

Comparison between transconjunctival access with lateral canthotomy and subciliary access for the treatment of orbitozygomatic fractures

WILSON YOSHITO MATSUNAGA ^{1,2*}
JOEL ABDALA JUNIOR ¹
FAUSTO JOSÉ SMANIOTTI MARTINS ¹
GETULIO GOTO ¹
LUIZ THEODORO MENDES ¹

■ RESUMO

Introdução: Fraturas zigomátrico-orbitárias são as mais comuns do terço médio da face. As principais causas de fraturas são os acidentes de trânsito, principalmente por motocicletas, e a violência interpessoal. Os princípios básicos para o tratamento das fraturas faciais são a redução e a fixação do foco fraturário. É fundamental que o acesso cirúrgico seja o mais direto e amplo possível. Pode ser utilizada abordagem subciliar e transconjuntival com cantotomia lateral. O objetivo deste estudo é avaliar e comparar as complicações, vantagens e desvantagens da abordagem transconjuntival com cantotomia lateral e o acesso subciliar convencional. **Métodos:** Foram selecionados 15 pacientes nos quais as fraturas foram abordadas por meio de incisão subciliar e 15 pacientes nos quais as fraturas foram abordadas por incisão transconjuntival com cantotomia lateral e avaliadas a incidência de complicações com os dois métodos. Os dados foram analisados estatisticamente com o *software* SPSS 20.0. **Resultados:** Foram operados 30 pacientes, metade com acesso subciliar e metade com acesso transconjuntival. Os traumas ocorreram mais frequentemente aos finais de semana. As complicações mais frequentes foram cicatriz aparente (26%), esclera aparente (23,3%) e ectrópio (20%). Ectrópio foi mais comum no grupo acima de 60 anos. **Conclusão:** Ambas as técnicas foram eficazes para correção das fraturas do complexo zigomátrico-orbitário. A técnica transconjuntival proporciona cicatrizes mais estéticas e menos estigmatizantes, constituindo hoje a primeira escolha do autor. A incidência global de complicações foi semelhante entre as duas técnicas. Ectrópio foi menos frequente com acesso transconjuntival.

Descritores: Fraturas cranianas; Acidentes de trânsito; Procedimentos cirúrgicos reconstrutivos; Órbita; Zigoma.

Instituição: Clínica Matsunaga, São Paulo, SP, Brasil.

Artigo submetido: 28/7/2014.
Artigo aceito: 17/11/2014.

DOI: 10.5935/2177-1235.2016RBCP0009

¹ Sociedade Brasileira de Cirurgia Plástica, São Paulo, SP, Brasil.

² Hospital dos Defeitos da Face, São Paulo, SP, Brasil.

■ ABSTRACT

Introduction: Orbitozygomatic fractures most commonly occur in the midface. The main causes of fractures are traffic accidents, mainly by motorcycles, and interpersonal violence. The basic principles for the treatment of facial fractures are the reduction and fixation of the fracture site. It is fundamental that the surgical access be the most direct and broad as possible. Either the subciliary approach or transconjunctival access with lateral canthotomy can be used. The objective of this study was to evaluate and compare the complications, advantages, and disadvantages of the transconjunctival approach with lateral canthotomy and conventional subciliary access. **Methods:** We selected 15 patients in whom fractures were addressed through a subciliary incision and 15 patients in whom the fractures were addressed by using a transconjunctival incision with lateral canthotomy, and evaluated the incidence of complications with the two methods. The data were statistically analyzed by using the SPSS 20.0 software. **Results:** Thirty patients were operated with the subciliary access in 15 patients and the transconjunctival access in the other 15. Trauma occurred more frequently on weekends. The most frequent complications were apparent scar (26%), apparent sclera (23.3%), and ectropion (20%). Ectropion was more common in the > 60-year age group. **Conclusion:** Both techniques were effective for the correction of fractures of the orbitozygomatic complex. The transconjunctival technique provides more esthetic and less stigmatizing scars. Hence, it is currently the author's first choice of treatment. The global incidence of complications was similar between the two techniques. Ectropion was less frequent with the transconjunctival access.

Keywords: Cranial fractures; Traffic accidents; Reconstructive surgical procedures; Orbit; Zygoma.

INTRODUÇÃO

Os estudos de incidência das fraturas faciais indicam que as fraturas zigomático-orbitárias são as mais comuns do terço médio da face, representando 25% do total. A maioria dos pacientes é do sexo masculino, com idade média de 30 anos¹⁻³. As principais causas de fraturas por trauma facial são os acidentes de trânsito, principalmente por motocicletas, e a violência interpessoal⁴.

Muitas abordagens têm sido propostas com o objetivo de obter uma ampla exposição das estruturas ósseas da face. Os princípios básicos para o tratamento das fraturas faciais são a redução e a fixação do foco fraturário. Uma adequada exposição das áreas acometidas facilita muito o trabalho de reparação. Assim, é fundamental que o acesso cirúrgico seja o mais direto e amplo possível ao sítio ósseo fraturado. Geralmente, essa escolha é feita fundamentada no local da fratura associada à experiência do cirurgião.

Além da qualidade de exposição, são essenciais as considerações estéticas em relação à face, pois uma cicatriz aparente exagerada pode tornar-se um maior problema para o paciente do que o próprio motivo pelo qual a cirurgia foi indicada⁴.

Os traumas na região do complexo zigomático-orbitário (CZO) podem acarretar diversas deformidades estéticas e incapacidade funcional, que vão desde depressões faciais a deficiências na movimentação do globo ocular.

Clinicamente, as fraturas de assoalho e parede medial de órbita podem apresentar-se como sinais simples de trauma, como edema e equimose periorbitária. Injúria do nervo infraorbital devido à contusão ou rompimento deste e mau posicionamento do globo ocular cursando com diplopia denotam fraturas mais graves.

O diagnóstico por imagem é realizado essencialmente por tomografias computadorizadas em planos sagitais e coronais⁵. A reconstrução em três dimensões é de grande valia na compreensão da conformação da fratura e no planejamento cirúrgico para sua correção⁶.

A abordagem clássica para tratamento deste tipo de fratura é a incisão transcutânea subciliar, bem consolidada na literatura^{2,4}. A blefaroplastia transconjuntival estética foi proposta inicialmente por Bourguet⁷, em 1924, e aprimorada por Tessier⁸, em 1973. Em nosso meio, foi difundida por Graf, em 2001, com excelentes resultados⁹. A associação de um acesso

transconjuntival e cantotomia lateral para tratamento de fraturas de complexo orbitozigomaticomalar ocorreu apenas em 1985¹⁰, tornando-se, desde então, uma opção viável e esteticamente aceitável para realização do tratamento definitivo, com menor índice de complicações como ectrópio e cicatrizes aparentes.

OBJETIVO

O objetivo deste estudo é avaliar e comparar as complicações, vantagens e desvantagens da abordagem transconjuntival com cantotomia lateral e o acesso subciliar convencional no tratamento das fraturas do complexo zigomático-orbitário.

Os autores não têm nenhum conflito de interesse.

MÉTODOS

Foram incluídos neste estudo pacientes operados pelo autor sênior no período de 2000 a 2013 nos Hospitais Nove de Julho e Bandeirantes, em São Paulo, SP. Todos os pacientes foram vítimas de trauma craniomaxilofacial com fratura do complexo orbitozigomaticomalar.

Foram selecionados 15 pacientes nos quais as fraturas foram abordadas por meio de incisão subciliar e 15 pacientes nos quais as fraturas foram abordadas por incisão transconjuntival com cantotomia lateral.

Em todos os casos, foi realizado exame físico rigoroso e tomografias computadorizadas dos ossos da face em planos sagital e coronal, para melhor avaliação do caso e planejamento cirúrgico. Reconstrução em três dimensões foi realizada sempre que possível, embora não constituísse medida essencial para o tratamento.

Foram excluídos do estudo pacientes com história prévia de manipulação cirúrgica da região palpebral inferior, condições que pudessem interferir na cicatrização e os que já apresentassem algum grau de entropio ou ectrópio.

Todos os pacientes foram reavaliados com 15 dias, 1 mês, 3 meses, 6 meses e um ano de pós-operatório.

O acesso transconjuntival é realizado conforme padronização técnica descrita a seguir. Inicialmente, é realizada infiltração com solução com xilocaína e adrenalina em concentração de 1:100.000 na área de incisão e descolamento. Em seguida, incisão cutânea é realizada com lâmina fria número 15 e completada cantotomia lateral com tesoura de Iris curva. Em seguida, a área de transição entre o globo ocular e a conjuntiva é seccionada também com tesoura e a dissecação completada com cautério com ponta Colorado até o plano subperiosteal. A dissecação é feita partindo do canto lateral até 1 cm do ponto lacrimal.

A pálpebra inferior é então evertida, com exposição ampla da região, sendo realizada proteção do globo ocular durante a dissecação. Posteriormente, é realizada dissecação no espaço preseptal até alcançar o rebordo orbital inferior. Procede-se, então, à dissecação romba com descolador de Joseph do plano subperiosteal para abordar a fratura, com rebatimento do perióstio. As fraturas de rebordo orbitário são fixadas com miniplacas e parafusos e, quando existe fratura associada em assoalho de órbita, tela de titânio ou composto ósseo de ricinus são utilizados para sua correção. O fechamento é iniciado com sutura com pontos separados do plano subperiosteal com vycril 4,0. Em seguida, a incisão transconjuntival é fechada com vycril 4,0. Por fim, a cantopexia é realizada com nylon 4,0 incolor, sendo fixado o ligamento cantal lateral no perióstio da órbita superior. A síntese cutânea é feita com nylon 6,0.

A técnica subciliar é realizada com incisão a 1 mm abaixo da linha dos cílios, preservando-os. Descolamento miocutâneo é realizado com tesoura de Iris curva, com abertura do septo orbitário inferior e dissecação com eletrocautério com ponta Colorado, rebatendo o perióstio e isolando o foco fraturário. Após fixação da fratura, é realizada síntese do perióstio com vycril 4,0 e sutura da pele com nylon 6,0.

Cuidados pós-operatórios adotados foram a elevação da cabeceira e uso de compressas com soro fisiológico resfriado entre 2 e 8 graus de forma contínua. Além disso, foram prescritos antibióticos endovenosos (Cefazolina) e tópico (Tobramicina). Foi instilado colírio lubrificante a cada 3 horas no olho operado durante o dia e uma pomada oftalmológica lubrificante antes de dormir. Os pacientes foram examinados rigorosamente no primeiro dia pós-operatório para se assegurar que não havia ocorrido hemorragia retro-orbitária, ectrópio ou perda da acuidade visual.

Os prontuários foram analisados retrospectivamente e os dados, analisados descritivamente. Para as variáveis categóricas, foram apresentadas frequências absolutas e relativas e para as variáveis numéricas, medidas-resumo (média, quartis, mínimo, máximo e desvio-padrão).

As existências de associações entre duas variáveis categóricas foram verificadas utilizando-se o teste de Qui-Quadrado, ou alternativamente em casos de amostras pequenas, em que mais de 20% das caselas de uma tabela de contingência com valores esperados inferiores a cinco casos, o teste exato de Fisher. A comparação de médias entre dois grupos foi realizada utilizando-se o teste *t* de Student amostras independentes, que apresenta como um dos pressupostos a normalidade nos dados. Em caso de violação desta suposição, empregou-se alternativamente o teste não

paramétrico de Mann-Whitney. A normalidade nos dados foi verificada via teste de Kolmogorov-Smirnov.

Para todos os testes estatísticos, foram adotados um nível de significância de 5%.

As análises estatísticas foram realizadas utilizando-se o *software* estatístico SPSS 20.0.

Todos os pacientes foram submetidos a Termo de Consentimento Informado e concordaram em participar do estudo.

RESULTADOS

Foram analisados dados de 30 pacientes, dos quais 50% foram submetidos a acesso transconjuntival (Figuras 1 a 4) e a outra metade a subciliar (Figuras 5 e 6). A maioria dos pacientes (73,3%) foi do gênero masculino.

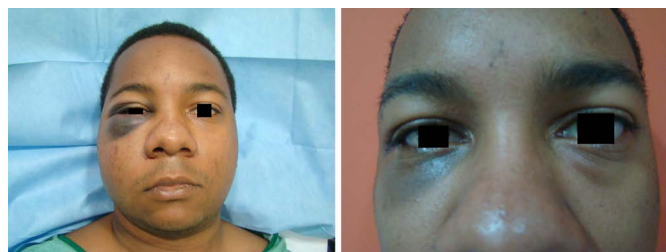

Figura 1. Fratura de órbita direita. Acesso transconjuntival com cantotomia lateral. Pré e 30 dia pós-operatório.

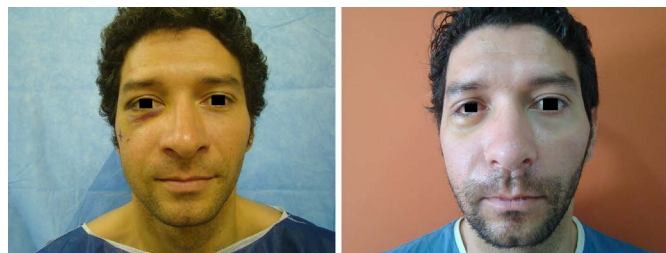


Figura 2. Fratura de órbita e maxila direitas. Acesso transconjuntival com cantotomia lateral. Pré-operatório e 30° dia pós-operatório.

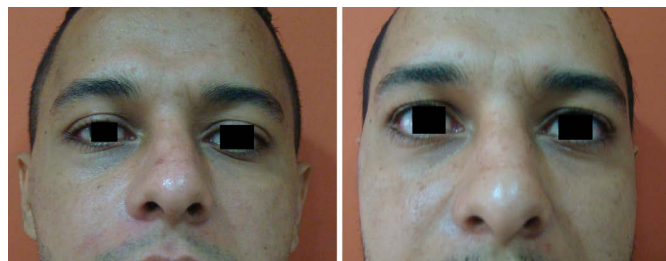

Figura 3. Fratura nasal, arco zigomático direito, maxila direita e assoalho da órbita. Acesso transconjuntival com inclusão de membrana para reconstrução do assoalho. Pré-operatório e 30° dia pós-operatório.

O grupo de pacientes submetidos à cirurgia subciliar compreendeu 10 (66,7%) pacientes do gênero masculino enquanto que o grupo de pacientes

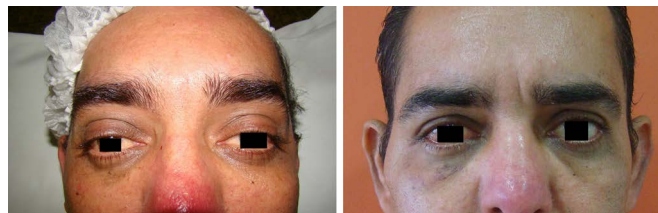

Figura 4. Fratura de órbita direita. Acesso transconjuntival. Pré-operatório e 30° dia de pós-operatório.

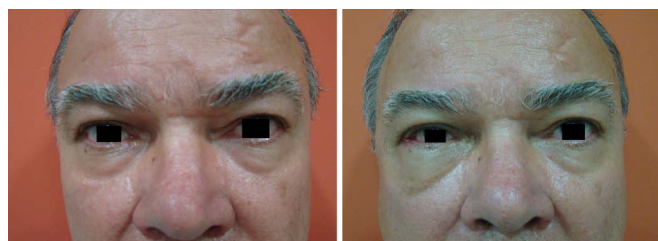

Figura 5. Fratura de órbita direita. Acesso subciliar. Pré-operatório e 30° dia pós-operatório.

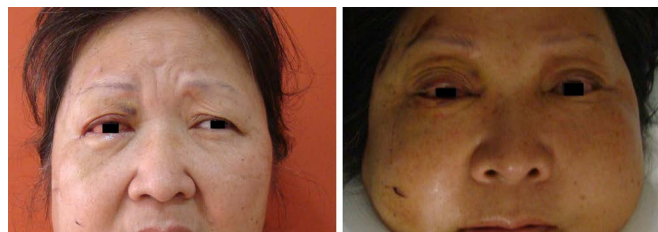


Figura 6. Fratura de órbita, maxila, arco zigomático e assoalho de órbita. Acesso subciliar com uso de membrana para reconstrução do assoalho. Pré-operatório e 30° dia de pós-operatório. Discreto ectrópio em olho direito.

submetidos à cirurgia transconjuntival, 12 pacientes (80,0%), não sendo verificada diferença entre essas proporções. ($p = 0,682$ - Teste exato de Fisher).

A média das idades foi de 48,5 anos (desvio padrão - DP de 21,5 anos), sendo que o paciente mais jovem operado no grupo de acesso transconjuntival tinha 21 anos e no grupo de acesso subciliar, 23 anos, e os mais velhos 82 e 91 anos, respectivamente. O grupo de pacientes submetidos à cirurgia subciliar apresentou uma média de idade de 48,8 anos (DP = 25,2 anos) e o grupo de pacientes submetidos à cirurgia transconjuntival, média de 48,2 anos (DP = 18,0 anos), não sendo verificada diferença de médias ($p = 0,600$ teste *t* de Student).

Os traumas ocorreram mais frequentemente aos finais de semana (considerando sexta, sábado e domingo) do que nos outros dias da semana.

Os sinais decorrentes do trauma mais comumente observados na série estudada foram o hematoma palpebral, com 19 casos; equimose conjuntival, com 12 casos; edema conjuntival, em 10 pacientes; parestesia regional em pacientes; e afundamento zigomático em 10 pacientes. Não houve nenhum caso de enoftalmo e

ptose palpebral. Injúria do globo ocular foi observada em cinco pacientes, todos no grupo do acesso transconjuntival. Degrau infraorbitário foi observado em quatro pacientes, sendo um no acesso subciliar e três no acesso transconjuntival. Diplopia ocorreu em cinco pacientes, sendo um no subciliar e quatro no transconjuntival.

A complicação mais frequente foi cicatriz aparente no pós-operatório precoce em oito pacientes (26,7%), sendo quatro em cada grupo. Esclera aparente foi a segunda complicação mais frequente, ocorrendo em sete pacientes (23,3%), sendo quatro no acesso subciliar e três no acesso transconjuntival. Ectrópio ocorreu em seis pacientes (20% do total), sendo cinco com o uso do acesso subciliar e um com o acesso transconjuntival. Do grupo transconjuntival, o único caso que necessitou de reoperação foi um paciente jovem que apresentou extrusão do material de síntese. O paciente foi reoperado e evoluiu com ectrópio, que apresentou resolução espontânea e boa evolução pós-operatória tardia. Os casos de ectrópio com o acesso subciliar foram resolvidos com a realização de cantopexia lateral e encurtamento tarsal, todos com boa evolução tardia. Não foi observado nenhum caso de entrópio.

Como pode ser observado na Tabela 1, não se verificaram associações estatisticamente significativas entre as complicações relatadas e tipo de cirurgia adotada. Na Tabela 2 observa-se que ocorreram seis casos de ectrópio na amostra total (20%), sendo cinco no acesso subciliar e um no acesso transconjuntival, entretanto sem significância estatística (Figura 7). Esclera aparente foi observada em sete pacientes, sendo quatro no acesso subciliar (26,7%) e três (20%) no acesso transconjuntival (Figura 8).

Considerando ectrópio por faixa etária, encontra-se uma incidência maior no grupo acima de 60 anos. Já a esclera aparente é mais comum no grupo abaixo de 59 anos.

DISCUSSÃO

Cicatrizes não estéticas na face são uma preocupação na sociedade moderna, pois são estigmatizantes e podem causar grande desconforto emocional aos pacientes⁶.

A maior ocorrência de traumas durante o final de semana, provavelmente está relacionada com a maior ocorrência de acidentes automobilísticos, pacientes embriagados e atividades desportivas.

No tratamento das fraturas do complexo orbitozigomático, o acesso subciliar foi largamente utilizado, e tem como uma das principais desvantagens a ocorrência de uma cicatriz mais aparente, além de maior índice de complicações devido à manipulação dos músculos e septo palpebrais^{1,2,4,6,11,12}.

No acesso transconjuntival com cantotomia lateral, o músculo orbicular e o septo orbitários não são manipulados, determinando uma menor distorção anatômica local, bem como uma cicatriz menos aparente. Por esse motivo, a técnica foi adotada pelo autor desde 2011, com bons resultados e menor índice de complicações desde então.

Existem fatores envolvidos na cicatrização que podem ser controlados pelo cirurgião como a tração dos tecidos e manipulação cirúrgica. Existem também fatores que não podem ser controlados e que são inerentes à qualidade de cicatrização do paciente como estado nutricional e comorbidades como diabetes melitus e tabagismo¹¹. O autor entende que o acesso transconjuntival proporciona uma manipulação menos acentuada dos tecidos, considerando o músculo orbicular e o septo orbitário, com menor tração local. Esses fatores justificam o menor índice de complicações encontrado com esta técnica, como o ectrópio, por exemplo.

A área de transição entre o globo ocular e a conjuntiva é geralmente marcada por um plexo transversal de vasos que, de forma variável, cobre toda a largura do fórnix. A conjuntiva cobre completamente a superfície interna palpebral. Entre os músculos retratores da pálpebra inferior e o septo existe um espaço potencial que se comunica com as bolsas palpebrais da órbita inferior. O acesso transconjuntival não envolve a lamela anterior. Na lamela média encontram-se o septo orbital e as bolsas palpebrais, e na lamela posterior os retratores ou fáschia capsulopalpebral e a conjuntiva. O principal suprimento vascular da pálpebra inferior se situa no plano do músculo orbicular⁹. No acesso transconjuntival, o septo orbital fica intacto, o que minimiza a incidência de retração da pálpebra inferior que pode ser observada com a técnica subciliar^{9,10}.

Uma das principais vantagens descritas da técnica transconjuntival em relação à técnica subciliar é que a primeira não provoca denervação da porção pré-tarsal do músculo orbicular dos olhos, mantendo sua função, determinando uma menor incidência de ectrópio na evolução pós-operatória^{13,14}.

Com o uso de acesso transconjuntival, as principais complicações citadas na literatura são: ectrópio, cicatriz aparente, esclera aparente e entrópio⁶, o que foi confirmado pelo autor, embora não tenha ocorrido nenhum caso de entrópio no grupo estudado.

Comparando as duas técnicas, o entrópio é mais comum no acesso transconjuntival e o ectrópio no acesso subciliar¹⁵. Os fatores associados a essas complicações são o intervalo de tempo entre o trauma e o tratamento, a idade do paciente, a gravidade do trauma, o tamanho da mini placa usada na fixação óssea e, principalmente, o tipo de acesso empregado, sendo este último considerado o fator mais importante¹⁶.

Tabela 1. Distribuição dos pacientes por presença de complicações, segundo técnica cirúrgica.

Complicações	Técnica Cirúrgica		Total (n = 30)	p ¹
	Subciliar (n = 15)	Transconjuntival (n = 15)		
Cicatriz aparente	4 (26,7%)	4 (26,7%)	8 (26,7%)	1,000
Ectrópio	5 (33,3%)	1 (6,7%)	6 (20,0%)	0,169
Entrópio	0 (0,0%)	0 (0,0%)	0 (0,0%)	(1)
Esclera aparente	4 (26,7%)	3 (20,0%)	7 (23,3%)	1,000
Frouxidão do ligamento	0 (0,0%)	0 (0,0%)	0 (0,0%)	(1)
Extrusão do material	-	1 (6,7%)	1 (6,7%)	(2)
Reoperação	-	1 (6,7%)	1 (6,7%)	(2)

¹ Nível Descritivo do teste de Qui-Quadrado ou Exato de Fischer. (1) Não foi possível realizar o teste estatístico devido à ausência de casos. (2) Não foi possível realizar o teste estatístico devido à ausência de informação no grupo subciliar.

Tabela 2. Distribuição de ectrópio e esclera aparente por técnica cirúrgica.

	Técnica Cirúrgica				Total	
	Subciliar		Transconjuntival		N	%
	N	%	N	%		
Ectrópio	15	100,0%	15	100,0%	30	100,0%
Não	10	66,7%	14	93,3%	24	80,00%
Sim	5	33,3%	1	6,7%	6	20,0%
Teste exato de Fisher (p = 0,169)						
Esclera aparente	15	100,0%	15	100,0%	30	100,0%
Não	11	73,3%	12	80,0%	23	76,7%
Sim	4	26,7%	3	20,0%	7	23,3%
Teste exato de Fisher						

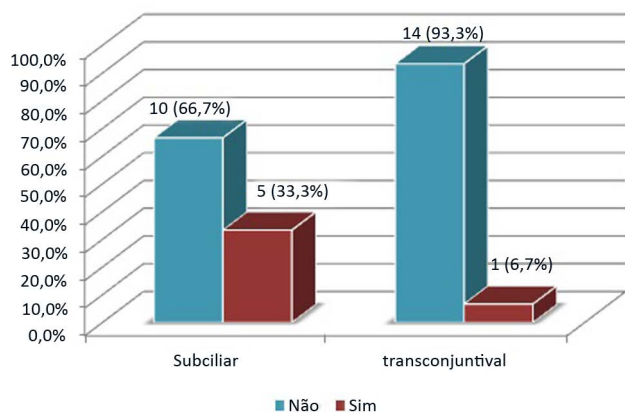


Figura 7. Distribuição dos pacientes por presença de ectrópio, segundo técnica cirúrgica.

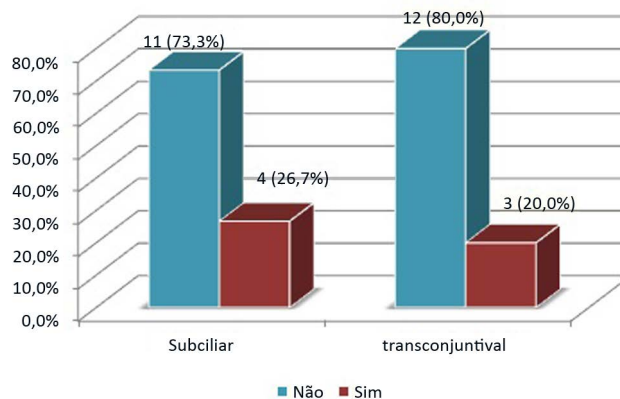


Figura 8. Distribuição dos pacientes por presença de esclera aparente, segundo técnica cirúrgica.

O único caso de ectrópio encontrado no grupo transconjuntival foi em um paciente jovem de 21 anos, e ocorreu após correção cirúrgica de extrusão de material de síntese. Não havia nenhum grau de flacidez tarsal e ocorreu provavelmente, devido ao intenso processo inflamatório, magnitude do trauma e extensa manipulação cirúrgica. Evoluiu favoravelmente de forma espontânea.

Almeida et al.⁶, em 2011, relatam série de 24 casos operados com acesso transconjuntival e encontraram três casos de esclera aparente, um de ectrópio e um caso de cicatriz aparente; autor deste estudo encontrou, em 15 casos operados, três, um e quatro casos, respectivamente.

Oliva et al.¹⁷ descrevem excelente resultado com uso de acesso subciliar para tratamento de fraturas do

complexo zigomático orbitário com variação técnica de dissecação no plano subcutâneo com transfixação do músculo até o rebordo orbitário, embora reconheçam o maior índice de complicações associados a essa técnica, com ectrópio relatado em até 42% em algumas séries como a de Wary et al.¹⁸ e Holtmann et al.¹⁵, que foram alvo de muitas críticas¹.

Bähr et al.¹¹, ao estudar o acesso subciliar, encontraram menor índice de complicações tardias quando o tratamento era realizada até 24 horas do trauma. Além disso, encontraram um maior índice de complicações quando as intervenções cirúrgicas eram realizadas entre o segundo e o sexto dias.

A ausência de flacidez de ligamento cantal encontrada no grupo de acesso transconjuntival, provavelmente, está associada ao uso rotineiro de cantopexia lateral, o que não foi observado no grupo de acesso subciliar.

Ectrópio foi mais comum em pacientes acima dos 60 anos, o que denota que a flacidez do tarso, inerente ao processo de envelhecimento, interfere grandemente na ocorrência desta complicação.

A ocorrência de esclera aparente não apresentou diferença significativa entre os dois grupos, o que provavelmente se justifica devido ao edema pós-operatório imediato, uma vez que todos os casos apresentaram resolução espontânea nos 3 primeiros meses de pós-operatório.

CONCLUSÃO

Ambas as técnicas foram eficazes para correção das fraturas do complexo zigomático-orbitário. A técnica transconjuntival proporciona cicatrizes mais estéticas e menos estigmatizantes, constituindo hoje a primeira escolha do autor. Neste estudo, a incidência global de complicações tardias foi semelhante entre as duas técnicas, exceto o ectrópio, que foi observado menos frequentemente com o uso de acesso transconjuntival. Maiores estudos são necessários para conclusões mais consistentes.

REFERÊNCIAS

1. Araújo MM, Pereira CCS, Oliva MA, Costa DA. Acesso transconjuntival para fraturas do complexo zigomático orbitário: relato de caso. *Rev Cir Traumatol Buco-Maxilo-Fac.* 2006;6(4):39-48.
2. Timoteo CA, Chagas JFS, Rapoport A, Denardin OVP. Avaliação da abordagem palpebral subtarsal no tratamento cirúrgico das fraturas zigomático-orbitais. *Rev Col Bras Cir.* 2009;36(5):382-91. DOI: <http://dx.doi.org/10.1590/S0100-69912009000500005>
3. Horibe EK, Pereira MD, Ferreira LM, Andrade Filho EF, Nogueira A. Perfil epidemiológico de fraturas mandibulares tratadas na Universidade Federal de São Paulo - Escola Paulista de Medicina. *Rev Assoc Med Bras.* 2004;50(4):417-21. DOI: <http://dx.doi.org/10.1590/S0104-42302004000400033>
4. Timoteo CA, Chagas FS, Dedititis RA. Avaliação da abordagem subtarsal no tratamento cirúrgico das fraturas zigomático-orbitárias. *Rev Cir Traumatol Buco-Maxilo-Fac.* 2009;9(4):73-80.
5. Souza EMR, Rocha RS, Silva LCF. Reconstrução orbitária com tela de titânio: relato de dois casos. *Rev Cir Traumatol Buco-Maxilo-Fac.* 2009;9(1):75-82.
6. Almeida ARB, Martins AO, Cavasini Neto A, Patrocínio JA, Naves MM, Patrocínio LG. Avaliação do acesso transconjuntival com cantotomia lateral no tratamento cirúrgico das fraturas zigomático-orbitárias. *Rev Bras Cir Craniomaxilofac.* 2011;14(2):75-9.
7. Bourguet J. Notre traitement chirurgical de "poches" sous les yeux sans cicatrice. *Arch Gr Belg Chir.* 1928;31:133-7.
8. Tessier P. The conjunctival approach to the orbital floor and maxilla in congenital malformation and trauma. *J Maxillofac Surg.* 1973;1(1):3-8. DOI: [http://dx.doi.org/10.1016/S0301-0503\(73\)80005-0](http://dx.doi.org/10.1016/S0301-0503(73)80005-0)
9. Graf R, Auerswald A, Bernardes A, Damasio RC, Araujo, Graf CM. Blefaroplasia Inferior Transconjuntival. *Rev Soc Bras Cir Plást.* 2001;16(2):59-74.
10. Nunery WR. Lateral canthal approach to repair of trimalar fractures of the zygoma. *Ophthal Plast Reconstr Surg.* 1985;1(3):175-83. DOI: <http://dx.doi.org/10.1097/00002341-198501030-00004>
11. Bähr W, Bagambisa FB, Schlegel G, Schilli W. Comparison of transcutaneous incisions used for exposure of the infraorbital rim and orbital floor: a retrospective study. *Plast Reconstr Surg.* 1992;90(4):585-91. PMID: 1409993 DOI: <http://dx.doi.org/10.1097/00006534-199210000-00006>
12. Converse JM, Firmin F, Wood-Smith D, Friedland JA. The conjunctival approach in orbital fractures. *Plast Reconstr Surg.* 1973;52(6):656-7. PMID: 4759221 DOI: <http://dx.doi.org/10.1097/00006534-197312000-00010>
13. Zarem HA, Resnick JI. Expanded applications for transconjunctival lower lid blepharoplasty. *Plast Reconstr Surg.* 1991;88(2):215-20. DOI: <http://dx.doi.org/10.1097/00006534-199108000-00006>
14. Trelles MA, Baker SS, Ting J, Toregard BM. Carbon dioxide laser transconjunctival lower lid blepharoplasty complications. *Ann Plast Surg.* 1996;37(5):465-8. DOI: <http://dx.doi.org/10.1097/0000637-199611000-00002>
15. Holtmann B, Wray RC, Little AG. A randomized comparison of four incisions for orbital fractures. *Plast Reconstr Surg.* 1981;67(6):731-7. DOI: <http://dx.doi.org/10.1097/00006534-198106000-00003>
16. Antonyshyn O, Gruss JS, Galbraith DJ, Hurwitz JJ. Complex orbital fractures: a critical analysis of immediate bone graft reconstruction. *Ann Plast Surg.* 1989;22(3):220-33. DOI: <http://dx.doi.org/10.1097/0000637-198903000-00009>
17. Oliva MA, Pereira CCS, Jardim ECG, Okamoto R, Araujo MM. Acesso subciliar para fraturas do complexo zigomático-orbitário. *Rev Bras Cir Cabeça Pescoço.* 2013;42(2):106-8.
18. Wray RC, Holtmann B, Ribaldo JM, Keiter J, Weeks PM. A comparison of conjunctival and subciliary incisions for orbital fractures. *Br J Plast Surg.* 1977;30(2):142-5. DOI: [http://dx.doi.org/10.1016/0007-1226\(77\)90009-1](http://dx.doi.org/10.1016/0007-1226(77)90009-1)

*Autor correspondente:

Wilson Yoshito Matsunaga

Rua Itapeva, 518, 15º andar - Bela Vista - São Paulo, SP, Brasil
CEP 01332-000

E-mail: clinicadrmatsunaga@yahoo.com.br