



Incisão periareolar em zigue-zague para tratamento de ginecomastias

Periareolar zigzag incision as treatment for gynecomastia

ANDRÉ LUIZ BILIERI PAZIO^{1*}
JOÃO GUILHERME CAVALCANTI
KRIEGER²

WILLIAM MASSAMI ITIKAWA¹
PRISCILA BALBINOT¹
ADRIANA SAYURU KUROI ASCENÇO¹
RENATO DA SILVA FREITAS¹
RUTH GRAF¹

Instituição: Hospital de Clínicas,
Universidade Federal do Paraná,
Curitiba, PR, Brasil.

Artigo submetido: 8/9/2014.
Artigo aceito: 23/9/2017.

Conflitos de interesse: não há.

DOI: 10.5935/2177-1235.2017RBCP0093

■ RESUMO

Introdução: Ginecomastia é a hipertrofia e hiperplasia benigna da mama masculina. Representa a condição benigna mais frequente da mama masculina. O objetivo é avaliar os resultados estéticos, e satisfação dos pacientes submetidos a uma nova abordagem para o tratamento da ginecomastia, com incisão periareolar em zigue-zague. **Métodos:** Apresentamos uma casuística de 13 casos de ginecomastia tratados com a técnica periareolar em zigue-zague. **Resultados:** Todos os pacientes ficaram satisfeitos com a cicatriz camuflada na transição, naturalmente irregular, da pele periareolar com o complexo aréolo mamilar. Não houve complicações na série descrita. **Conclusão:** A abordagem descrita é uma excelente alternativa para o tratamento das ginecomastias. Proporciona um resultado estético satisfatório, é de fácil execução e tem a vantagem de não deixar estigmas na mama masculina operada.

Descritores: Ginecomastia; Hipertrofia; Hiperplasia; Cicatriz.

■ ABSTRACT

Introduction: Gynecomastia is a benign hypertrophy and hyperplasia of the male mammary gland, and is considered the most frequent benign condition of the male breast. The objective is to evaluate aesthetic results and satisfaction of patients undergoing a new approach using a periareolar zigzag incision for the treatment of gynecomastia. **Methods:** We present 13 cases of male gynecomastia treated with a periareolar zigzag incision technique. **Results:** All patients were satisfied with the scar hidden in the transitional, naturally irregular periareolar skin of the nipple-areolar complex. No complications were observed in this patient series. **Conclusion:** This approach is an excellent, easy-to-perform surgical alternative for the treatment of gynecomastia, providing a satisfactory cosmetic result without the presence of a stigmatizing scar.

Keywords: Gynecomastia; Hypertrophy; Hyperplasia; Cicatrix.

¹ Universidade Federal do Paraná, Curitiba, PR, Brasil.

² Hospital Municipal São José, Joinville, SC, Brasil.

INTRODUÇÃO

Entende-se por ginecomastia a hipertrofia e hiperplasia benigna da glândula mamária masculina¹. Galeno foi o primeiro a utilizar o termo ginecomastia, cuja tradução do grego significa “apresentando mama como mulher” (*gineco* = mulher, *mastia* = mama). Representa a condição benigna mais frequente da mama masculina².

Na maioria dos casos, é um processo bilateral, entretanto, pode ser unilateral em 20% dos casos³. Geralmente, sua forma é arredondada, de volume variável, normalmente subareolar, às vezes, dolorosa, frequentemente concêntrica⁴. Salvo as ginecomastias dos períodos neonatal, puberal e senil, que são consideradas fisiológicas, o aumento da mama no sexo masculino é patológico⁵.

É causada por alterações na relação hormonal estrogênio/androgênio, sejam elas fisiológicas, idiopáticas (maioria), secundárias a endocrinopatias, ingestão de substâncias ou medicamentos esteroides. A incidência entre adolescentes de 14 a 15 anos chega a 65%. Em adultos, a prevalência chega a 32%, crescendo para 40 a 60% após a andropausa^{6,7}.

Seu tratamento é indicado quando causa dor, constrangimento ou desconforto emocional⁸. As opções de tratamento são o medicamentoso e o cirúrgico, sendo este último indicado quando a ginecomastia é de causa idiopática e não apresenta regressão em 2 anos de evolução⁹.

A ressecção direta do tecido glandular por abordagem periareolar ou transareolar, com ou sem lipoaspiração, é uma das alternativas mais comuns para correção cirúrgica². O objetivo do tratamento cirúrgico é a ressecção do tecido mamário anômalo e a restauração do contorno da mama masculina, com cicatriz mínima, sem deformidade residual e sem sofrimento do complexo areolopapilar (CAP)⁹.

Simon et al., em 1973, publicaram uma classificação que, devido a sua correlação clínico-cirúrgica, é a mais utilizada na literatura mundial (Quadro 1)¹⁰.

Esse trabalho apresenta uma técnica alternativa para tratamento da ginecomastia grau I e IIA de Simon, principalmente, através de uma incisão irregular em zigue-zague na região periareolar inferior.

OBJETIVO

Descrever a técnica, analisar os resultados cirúrgicos e a satisfação dos pacientes submetidos a uma nova abordagem para o tratamento da ginecomastia, com incisão periareolar em zigue-zague.

MATERIAL E MÉTODOS

No período de janeiro de 2008 a fevereiro de 2013, foram operados pela equipe de Cirurgia Plástica do Hospital de Clínicas da Universidade Federal do Paraná 13 pacientes com ginecomastia de origem idiopática, graus I e IIB de Simon, com mais de 2 anos de evolução

Quadro 1. Classificação de Simon para ginecomastia.

Grau I	Pequena, sem excesso de pele
Grau IIA	Moderada, sem excesso de pele
Grau IIB	Moderada, com excesso de pele
Grau III	Grande, com excesso de pele

Reproduzido de Franco.

e com avaliação da equipe de Endocrinologia do mesmo hospital. Todos foram submetidos à correção cirúrgica pela técnica apresentada neste trabalho. Foram excluídos os pacientes sem avaliação endocrinológica, de causa não idiopática e com ginecomastia grau IIB e III de Simon.

Foi realizada uma técnica modificada de incisão periareolar em zigue-zague conforme descrição da técnica cirúrgica.

Os pacientes foram acompanhados no pós-operatório e ao final de 6 meses realizou-se avaliação clínica da cicatriz pela equipe assistente e aplicou-se um questionário de satisfação quanto aos aspectos: naturalidade, aspecto da cicatriz (escore de 1-10) e satisfação com os resultados (Quadro 2).

Quadro 2. Questionário de satisfação após incisão periareolar em zigue-zague.

Aspectos		
Naturalidade	Sim / Não	()
Aspecto da cicatriz	Nota 1-10	()
Satisfação com resultado	Sim / Não	()

O estudo foi revisado e aprovado pelo Comitê de Ética da *Graf Plastic Surgery -EPP INSTITUTION*.

Técnica cirúrgica

Marcações pré-operatórias são realizadas com os pacientes na posição em pé. Marca-se a incisão periareolar geométrica, em zigue-zague, no semicírculo inferior da aréola, tomando-se o cuidado para a marcação não se estender para a pele adjacente ao complexo areolomamilar (Figuras 1 e 2).

Quanto menores as formas geométricas, mais camuflada ficará a cicatriz. Outro detalhe importante da marcação é o término da incisão em zigue-zague, às 3 horas e às 9 horas, voltado para o complexo areolomamilar para evitar possíveis danos à pele ao redor da aréola durante o afastamento. Assim, possíveis ampliações acidentais da incisão devido ao afastamento ficarão restritas à pele da aréola que podem ser mais facilmente camufladas.

Após a preparação da infiltração da pele com bupivacaína e adrenalina, a incisão é realizada completamente através da derme e tecido subcutâneo. O excesso de tecido mamário é dissecado, mantendo aproximadamente 1 cm de espessura de tecido abaixo do complexo areolopapilar. Após hemostasia adequada,

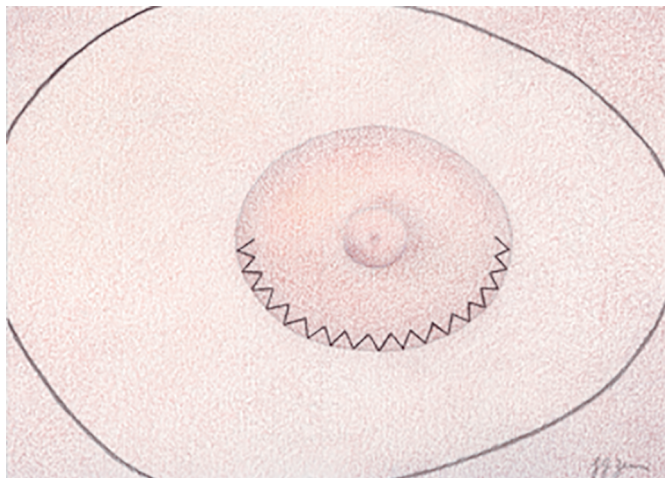


Figura 1. Marcações. É importante marcar as extremidades da incisão em ziguezague nas posições 3 e 9 horas, com o término do ziguezague em cada extremidade terminando no interior, em direção ao complexo areolopapilar, para evitar danos inadvertidos à pele à volta da aréola durante a ressecção.

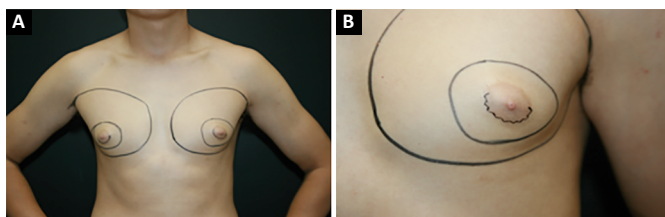


Figura 2. A: Marcações pré-operatórias; B: Marcações pré-operatórias (grande plano).

a incisão é fechada em três planos. O primeiro plano de pontos aproxima o tecido subcutâneo. Em seguida, fecha-se a derme e a epiderme. Os picos e depressões da linha em zigue-zague em cada lado são fechados com pontos de Guillies, com fio mononylon 5,0.

Lipoaspiração pode ser associada em casos selecionados, imediatamente antes da ressecção cirúrgica da glândula mamária.

Não foi realizada drenagem de rotina. Os pacientes são orientados a restringir os movimentos dos braços nos primeiros 7 dias e utilizar cinta compressiva por 30 dias.

RESULTADOS

Não houve complicações como infecção, sofrimento do complexo areolopapilar, atraso na cicatrização, cicatrizes hipertróficas, alterações de pigmentação ou retrações na nossa série.

Todos os pacientes mostraram-se satisfeitos com a naturalidade e o resultado estético. A média de nota atribuída ao aspecto da cicatriz foi 9,03, calculada por média aritmética (Figuras 3, 4, 5 e 6).

DISCUSSÃO

Além da escolha da abordagem cirúrgica, é importante mencionar alguns princípios básicos

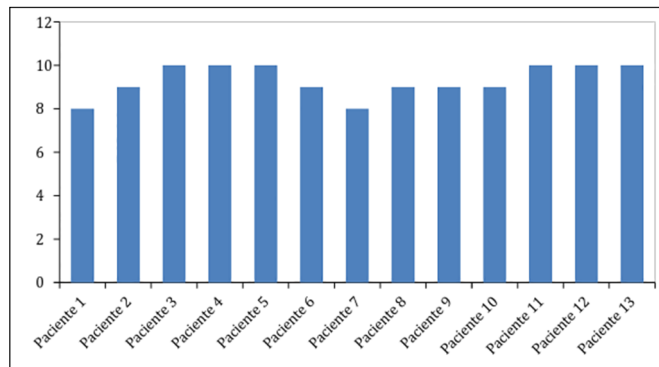


Figura 3. Questionário satisfação dos pacientes.

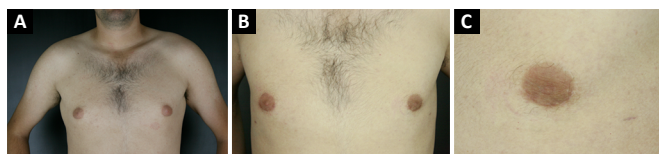

Figura 4. A: Pré-operatório; B: Pós-operatório três meses; C: Pós-operatório três meses (grande plano).

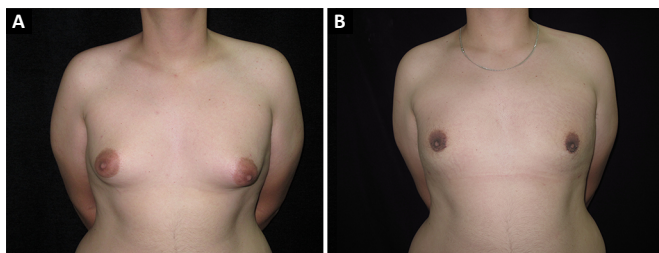


Figura 5. A: Pré-operatório; B: Pós-operatório três meses.

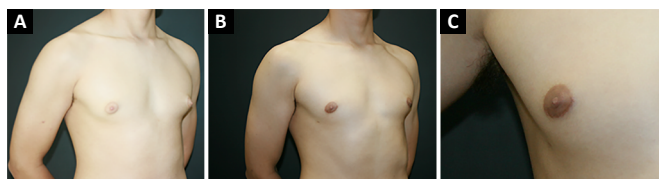


Figura 6. A: Pré-operatório (ginecomastia grau I); B: Pós-operatório três meses; C: Pós-operatório três meses (grande plano).

relacionados à cicatrização. Em determinadas situações, apesar dos esforços para otimizar a cicatrização de feridas, cicatrizes inestéticas ainda podem se desenvolver¹¹.

É importante mencionar que a cicatrização de feridas é um processo dinâmico, que sofre numerosas transformações antes de atingir um estado estacionário em cerca de 1 ano após a lesão tecidual. A cicatriz ideal deve ser estreita e plana com a pele circundante, ter boa coloração correspondente, e estar dentro ou em paralelo com as linhas de tensão da pele. Estas características tornam uma cicatriz menos visível. Portanto, técnicas que quebram ou fazem a linha da cicatriz irregular proporcionam uma maior camuflagem¹¹.

A qualidade da incisão deve ter como objetivo diminuir os sinais de que um paciente foi submetido

a uma cirurgia. Melhor qualidade da incisão ajuda o paciente a aceitar mais facilmente o resultado cirúrgico¹².

Os resultados do presente trabalho corroboram com dados de literatura quanto aos índices satisfatórios de complicações. Dornelas et al.¹³, em uma revisão de 10 anos de tratamento de ginecomastia em 284 homens, obtiveram 0,74% de cicatriz hipertrófica nos pacientes com ginecomastia graus I ou II; hematomas foram desvendados em 2% dos pacientes e seroma 3,87%. Medeiros¹⁴, ao comparar o tipo de tratamento de ginecomastia em relação à classificação de Simon, demonstrou que melhores resultados foram obtidos utilizando incisão periareolar inferior, quando a ginecomastia não necessitou de ressecção de pele.

Até o momento, as técnicas descritas para incisão em zigue-zague semicircular foram descritas e difundidas principalmente para mamoplastias de aumento¹⁵. Essa modificação para casos de ginecomastias tem nos permitido resultados mais satisfatórios, com cicatrizes praticamente imperceptíveis.

O objetivo da técnica é conseguir uma cicatriz irregular que pareça mais natural, sem deixar estigmas na mama masculina operada.

CONCLUSÃO

A incisão periareolar em ziguezague para tratamento de ginecomastia é uma alternativa segura, de fácil execução e que proporciona um resultado estético satisfatório, com cicatriz camuflada na transição, naturalmente irregular, da pele periareolar com o complexo aréolo mamilar.

COLABORAÇÕES

- ALBP** Análise estatística; análise e/ou interpretação dos dados; redação do manuscrito ou revisão crítica de seu conteúdo.
- JGCK** Análise estatística; redação do manuscrito ou revisão crítica de seu conteúdo.
- WMI** Análise e/ou interpretação dos dados; realização das operações e/ou experimentos.
- PB** Análise e/ou interpretação dos dados; realização das operações e/ou experimentos.
- ASKA** Análise e/ou interpretação dos dados; realização das operações e/ou experimentos.

RSF Aprovação final do manuscrito.

RG Concepção e desenho do estudo; aprovação final do manuscrito; realização das operações e/ou experimentos.

REFERÊNCIAS

- Aslan G, Tuncali D, Terzioglu A, Bingul F. Periareolar-transareolar-perithelial incision for the surgical treatment of gynecomastia. *Ann Plast Surg.* 2005;54(2):130-4. DOI: <http://dx.doi.org/10.1097/01.sap.0000143513.77819.7a>
- Prado AC, Castillo PE. Minimal surgical access to treat gynecomastia with the use of a power-assisted arthroscopic-endoscopic cartilage shaver. *Plast Reconstr Surg.* 2005;115(3):939-42. DOI: <http://dx.doi.org/10.1097/01.PRS.0000153237.35202.7D>
- Oroz J, Pelay M, Roldán P. Ginecomastia: tratamento quirúrgico. *An Sist Sanit Navar.* 2005;28(Supl. 2):109-16. DOI: <http://dx.doi.org/10.4321/S1137-66272005000400012>
- Piza B. Nova incisão na correção da ginecomastia. *Rev Bras Cir.* 1983;73(2):93-4.
- Celebioglu S, Ertaş NM, Ozdil K, Oktem F. Gynecomastia treatment with subareolar glandular pedicle. Discussion, 287. *Aesthetic Plast Surg.* 2004;28(5):281-6.
- Arruda F, Caporossi C, Freire EL. Ginecomastia. In: Carreirão S, Cardim V, Goldenberg D, eds. *Cirurgia plástica.* Sociedade Brasileira de Cirurgia Plástica. São Paulo: Atheneu; 2005. p. 615-21.
- Franco T. Cirurgia estética da mama. In: Franco T, ed. *Princípios de cirurgia plástica.* São Paulo: Atheneu; 2002. p. 705-12.
- Fruhstorfer BH, Malata CM. A systematic approach to the surgical treatment of gynaecomastia. *Br J Plast Surg.* 2003;56(3):237-46. DOI: [http://dx.doi.org/10.1016/S0007-1226\(03\)00111-5](http://dx.doi.org/10.1016/S0007-1226(03)00111-5)
- Prado A, Castillo P. Cirugía de acceso mínimo para ginecomastia. Shaver-lipoaspiración. *Rev Chil Cir.* 2003;55(6):613-6.
- McKinney P. Gynecomastia. In: Aston SJ, Beasley RW, Thorne CHM, eds. *Grabb and Smith's plastic surgery.* 5th ed. Philadelphia: Lippincott-Raven; 1997.
- Tenius FP, da Silva Freitas R, Closs Ono MC. Transareolar incision with geometric broken line for breast augmentation: a novel approach. *Aesthetic Plast Surg.* 2008;32(3):546-8. PMID: 18365269 DOI: <http://dx.doi.org/10.1007/s00266-008-9145-7>
- Stuzin JM, Baker TJ, Baker TM. Refinements in face lifting: enhanced facial contour using vicryl mesh incorporated into SMAS fixation. *Plast Reconstr Surg.* 2000;105(1):290-301. PMID: 10627000 DOI: <http://dx.doi.org/10.1097/00006534-200001000-00046>
- Dornelas MT, Machado DC, Gonçalves ALCP, Dornelas MC, Correa MPD. Tratamento cirúrgico da ginecomastia: uma análise criteriosa. *Rev Bras Cir Plást.* 2010;25(3):470-3. DOI: <http://dx.doi.org/10.1590/S1983-51752010000300012>
- Medeiros MMM. Abordagem cirúrgica para o tratamento da ginecomastia conforme sua classificação. *Rev Bras Cir Plást.* 2012;27(2):277-82. DOI: <http://dx.doi.org/10.1590/S1983-51752012000200018>
- Graf R, Ascenço ASK, Maluf Junior I, Lopes MC, Nasser IJG, Balbinot P et al. Incisão periareolar em zigue-zague modificada: técnica alternativa para mastoplastia de aumento. *Rev. Bras. Cir. Plást.* 2013;28(2):297-300

*Autor correspondente:

André Luiz Bilieri Pazio

Rua General Carneiro, 181, Curitiba, PR, Brasil

CEP 80060-900

E-mail: drandrepazio@gmail.com