



Tratamento da face de mulheres com toxina botulínica do tipo A: revisão de 7 anos

Treating the face of women with botulinum toxin type A: 7-year review

VICTOR HUGO LARA
CARDOSO SÁ^{1*}

PABLO EDUARDO ELIAS¹
GERSON VILHENA PEREIRA
FILHO¹

ETHEL ZIMBERG CHEHTER²

RESUMO

Introdução: A aplicação de toxina botulínica do tipo A (BTX-A) é o procedimento estético mais realizado no mundo. Não há consenso sobre a forma ideal de realizar essa aplicação, que defina os locais de aplicação e a quantidade ideal necessária para o referido tratamento. O objetivo do estudo tem como objetivos descrever a experiência do autor no tratamento das rugas faciais em mulheres com BTX-A e sugerir uma padronização para o tratamento inicial. **Método:** Foi realizado um estudo documental retrospectivo de todos os prontuários médicos da clínica do autor principal, em São Paulo - SP, Brasil, desde 2010 até 2017, em busca dos dados de pacientes do sexo feminino que foram submetidas ao tratamento das rugas faciais com BTX-A, por razões estéticas. Os arquivos fotográficos foram obtidos, revisados e classificados pelo autor principal de acordo com a “Carruthers Grading Scale for Forehead Lines”. **Resultados:** A BTX-A utilizada em todas as pacientes foi: Botox® (Allergan Inc., Irvine, CA, USA). Um total de 156 tratamentos com BTX-A foi encontrado. A média de unidade de toxina utilizada para o tratamento foi de 32,43U. O período médio de retorno para nova aplicação, na mesma paciente, foi de 8,73 meses. Todas as pacientes apresentaram melhora da classificação obtida através da “Grading Scale for Forehead Lines” após o tratamento. **Conclusão:** A revisão sugere que uma técnica efetiva e segura para o tratamento é possível, com menos unidades e menor taxa de complicações, quando comparada à literatura. Devemos sempre minimizar os riscos em tratamentos estéticos.

Descritores: Toxinas botulínicas tipo A; Estética; Procedimentos cirúrgicos reconstrutivos; Rejuvenescimento; Expressão facial.

ABSTRACT

Introduction: Botulinum toxin type A (BTX-A) is the number one aesthetic procedure worldwide, and the difficulty in standardizing the aesthetic treatment of the face results in a broad range of treatment possibilities. The objective this study aimed to describe the author’s experience treating facial wrinkles of women with BTX-A and suggest a standardized initial treatment method. **Methods:** A documentary retrospective review of all medical records from the main author’s clinic from 2010 to 2017 in São Paulo, Brazil, was performed, searching for female patients who required the BTX-A aesthetic treatment to reduce facial wrinkles. The main author obtained, reviewed, and classified photographic data (“Carruthers Grading Scale for Forehead Lines”). **Results:** The BTX-A used in all patients was Botox® (Allergan Inc., Irvine, CA, USA). A total of 156 female treatments with BTX-A were identified. The average total units of BTX-A used for the referred treatment was 32.43U. The average period between treatments in the same patient was 8.73 months. All patients showed an improved “Grading Scale for Forehead Lines” post-treatment **Conclusion:** The review suggests a safe and effective technique is possible with even

Instituição: Faculdade de Medicina
do ABC, Departamento de Cirurgia
Plástica, Santo André, SP, Brasil.

Artigo submetido: 2/2/2022.
Artigo aceito: 13/9/2022.

Conflitos de interesse: não há.

DOI: 10.5935/2177-1235.2023RBPC0699-PT

¹ Faculdade de Medicina do ABC, Cirurgia Plástica, Santo André, São Paulo, Brasil.

² Faculdade de Medicina do ABC, Gastroenterologia, Santo André, São Paulo, Brasil.

lower complication rates than found in the literature using fewer units, resulting in lower product costs. One should always try to minimize risks in aesthetic treatments.

Keywords: Botulinum toxins, type A; Esthetics; Reconstructive surgical procedures; Rejuvenation; Facial expression.

INTRODUÇÃO

Segundo a Sociedade Internacional de Cirurgia Plástica Estética (ISAPS), o número de procedimentos estéticos cirúrgicos e não cirúrgicos foi estimado em 24,5 milhões em 2020. A toxina botulínica tipo A (BTX-A) é o principal procedimento estético, com mais de 6,2 milhões de injeções¹. Anteriormente, o tratamento com BTX-A visava apenas reduzir as rugas. Na verdade, a harmonização da aparência e a correção dos sinais de envelhecimento, preservando uma aparência cada vez mais natural e viva, tornaram-se objetivos estéticos. Esse resultado específico geralmente é derivado de uma distribuição mais ampla de toxinas para cada área muscular².

A falta de evidências avaliando muitas técnicas descritas para tratar rugas faciais com BTX-A (Tabela 1) resulta em uma grande variedade de pontos e unidades para tratar cada área. A maioria dos artigos avaliou os resultados com escalas subjetivas e arbitrárias que comparavam apenas os resultados com fotos no pré e pós-procedimento³. Atualmente, o tratamento referido é baseado no consenso de especialistas e na experiência pessoal. Uma série maior e mais detalhada de casos e estudos prospectivos são necessários.

Portanto, este estudo teve como objetivo descrever a experiência do autor no tratamento de rugas faciais de mulheres com BTX-A e sugerir um método de tratamento inicial padronizado.

OBJETIVO

Este estudo teve como objetivo descrever a experiência do autor no tratamento de rugas faciais de mulheres com BTX-A e sugerir um método de tratamento inicial padronizado.

MÉTODO

Uma revisão da literatura científica foi realizada pelo autor principal com uma pesquisa *on-line* do PubMed (NCBI, US National Library of Medicine) com o Medical Subject Headings (MeSH) “*botulinum toxin and esthetics*”. A busca inicial resultou em 8.171 artigos. Todos os títulos e resumos foram lidos e selecionados, com 95 artigos solicitados. Estes foram lidos na íntegra e 16 artigos principais foram identificados. Além disso, foi realizada uma busca manual de referências e protocolos adicionais na Academia Americana de Dermatologia, Sociedade Americana de Cirurgias Plásticas e nas referências cruzadas de artigos selecionados, resultando nos artigos referenciados na seção “Referências”.

O projeto foi aprovado pelo Comitê de Ética em Pesquisa da Faculdade de Medicina do ABC sob o número 1.813.647.

Os dados foram coletados por meio de revisão retrospectiva documental de todos os prontuários médicos da clínica do autor em São Paulo, SP, Brasil, em

Tabela 1. Descrições da literatura sobre o tratamento com BTX-A segundo autor e região anatômica.

Autor (ano)	Região Frontal (IS/U)	Periorbital (IS/U)	Glabella (IS/U)	Nasal (IS/U)	Unidades totais
Carruthers et al. ⁴ (2008)	4-8IS / 6-15U	4-10IS / 10-30U	5-7IS / 10-30U	-	26-75U
Sephehr et al. ⁵ (2010)	- / 6-12,5U	- / 10-24U	- / 15-42U	- / 4U	35-82,5U
Berbos & Lipham ⁶ (2010)	5 ou 9IS / 5-22,5U	2-3IS / 10-30U	5IS / 17,5-25U	-	32,5-77,5
Cartee & Monheit ³ (2011)	6-8IS / 12-32U	6IS / 12-24U	5IS / 20U	2 IS / 4-8U	48-94U
Hexsel et al. ⁷ (2011)	5-10IS / 10-40U	6IS / 10-30U	5-6IS / 10-40U	2IS / 4-8U	34-118U
Jaspers et al. ⁸ (2011)	5-7IS / 20-28U	6IS / 24U	5IS / 20 UI	-	64-72U
Ahn et al. ⁹ (2013)	6-9IS / 6-13,5U	6IS / 14U	3IS / 8U	3IS / 6U	34-41,5U
Gendler & Nagler ¹⁰ (2015)	5-10IS / U variável	Muitas IS / 8-12UI	3-5IS / 20U	2IS / 4-8U	-
Gart et al. ¹¹ (2015)	6IS / 24-36U	6IS / 18-30U	5IS / 5U	2IS / 6-10U	53-81U
De Maio et al. ¹² (2017)	5-7IS / - U	6 IS / - U	5IS / - U	-	-

IS, número de locais de injeção; U, gama de unidades de BTX-A

busca de pacientes do sexo feminino que haviam sido tratadas com BTX-A para redução do terço superior das rugas faciais (desfecho principal), de março de 2010 a agosto de 2017. O tratamento com BTX-A foi realizado conforme recomendação de Gimenez et al.¹³ e considerando o estudo anatômico do músculo occipitofrontal publicado por Glattstein et al.¹⁴.

Os dados fotográficos dos pacientes da clínica foram revisados retrospectivamente por busca de fotos no pré e pós-tratamento (reavaliação de 14 dias), e então as ritides estáticas da região frontal foram classificadas aleatoriamente pelo autor principal, conforme descrito por Carruthers et al.¹⁵. Posteriormente, os dados foram compilados para comparar a gradação das rugas frontais no pré e pós-tratamento no mesmo paciente.

Para permitir a comparação com a literatura, foi considerado apenas o custo médio aproximado do BTX-A no Brasil (Botox, US\$ 200,00 – 100U).

As análises estatísticas foram realizadas com porcentagem, média (M) e desvio padrão (DP), utilizando o Microsoft Excel®.

O projeto foi aprovado pelo Comitê de Ética em Pesquisa da Faculdade de Medicina do ABC (nº 1.813.647).

O estudo segue as recomendações do STROBE e não possui patrocinador ou conflitos de interesse.

RESULTADOS

A revisão documental resultou em 53 pacientes do sexo feminino que realizaram 156 tratamentos com BTX-A, com idade média de 45,11 anos.

Registros fotográficos completos dos pacientes (pré e pós-tratamento) foram encontrados em 46 dos 156 atendimentos (Figuras 1A-H e 2A-H). As ritides estáticas frontais dos pacientes foram classificadas conforme descrito anteriormente. Cerca de 5% foi classificado como 0 e não apresentava rugas pré ou pós-procedimento; 48% foram classificados como 1 no pré-tratamento, e todos tiveram suas ritides classificadas como 0 no pós-tratamento; 33% foram classificadas como 2 no pré-tratamento e 70,58% tiveram remissão total das rugas no pós-tratamento (classificadas como 0); 9% foram classificados como 3 antes do tratamento e 50% foram classificados como 0 no pós-tratamento; e 5% foram classificados como 4 e foram classificados como 1 ou 2 no pós-tratamento, evidenciando apenas remissão parcial das rugas estáticas.

A M total de unidades (U) usadas para tratar os pacientes foi de 32,43U, com as variações observadas no Gráfico 1.

A região frontal foi tratada com uma variação de 11–16 locais de injeção (IS) (M=12,08; DP=0,58 – Gráfico 2) e entre e 11-26U (M=14,10U; DP=2,44 – Gráfico 3).

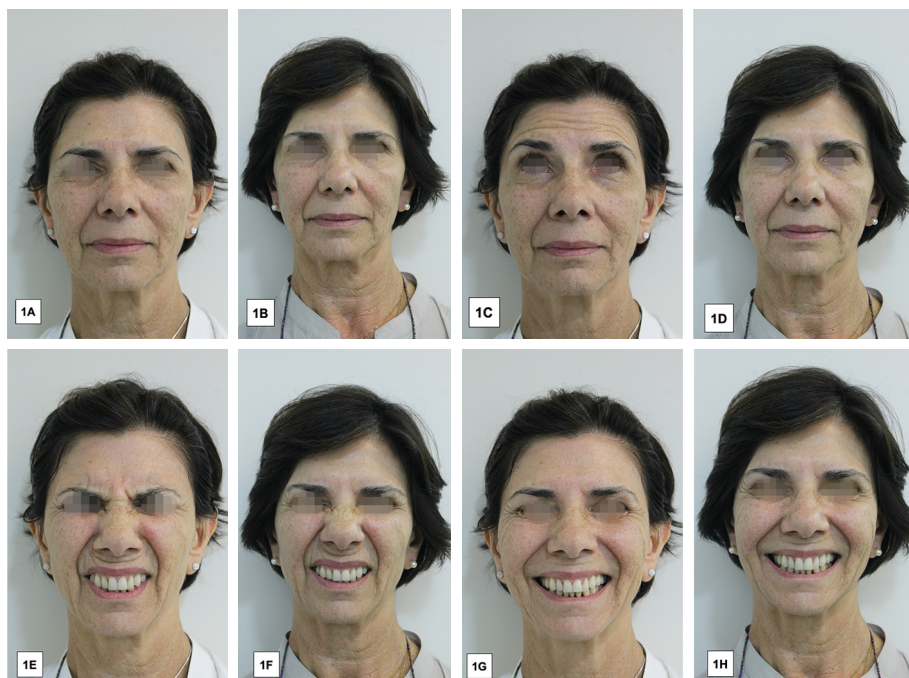

Figura 1. A: D.M.L.C.S., 68 anos, pré-tratamento em posição estática; B: D.M.L.C.S., 68 anos, posição estática pós-tratamento; C: D.M.L.C.S., 68 anos, pré-tratamento de elevação máxima da sobrancelha; D: D.M.L.C.S., 68 anos, elevação máxima do supercílio pós-tratamento; E: D.M.L.C.S., 68 anos, pré-tratamento de contração dos músculos corrugador máximo, *procerus* e *bunny lines*; F: D.M.L.C.S., 68 anos, contração máxima dos músculos corrugadores, *procerus* e *bunny lines* pós-tratamento; G: D.M.L.C.S., 68 anos. Pré-tratamento de sorriso forçado; H: D.M.L.C.S., 68 anos. Sorriso forçado pós-tratamento.



Figura 2. A: A.L.A., 32 anos, pré-tratamento em posição estática; B: A.L.A., 32 anos, pré-tratamento em posição estática; C: A.L.A., 32 anos, pré-tratamento de elevação máxima do supercílio; D: A.L.A., 32 anos, elevação máxima do supercílio pós-tratamento; E: A.L.A., 32 anos, contração dos músculos corrugadores máximos, *procerus* e *bunny lines* pré-tratamento; F: A.L.A., 32 anos, contração máxima dos músculos corrugadores, *procerus* e *bunny lines* pós-tratamento; G: A.L.A., 32 anos, sorriso forçado pré-tratamento de sorriso forçado; H: A.L.A., 32 anos, Sorriso forçado pós-tratamento.

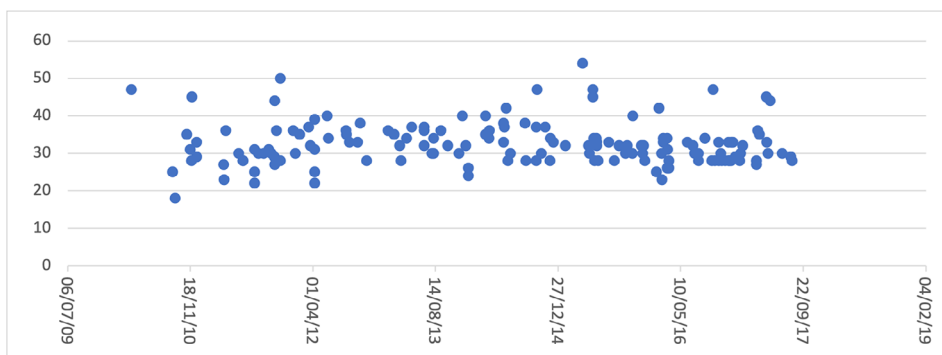


Gráfico 1. Total de unidades utilizadas para tratar cada paciente vs. data do tratamento.

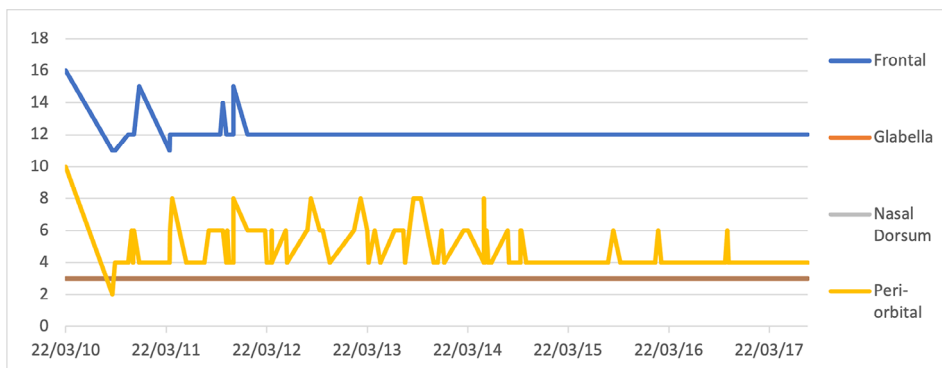


Gráfico 2. Número de locais de injeção de BTX-A usados de acordo com a região vs. data do tratamento.

A região glabellar foi tratada com 3IS em todos os pacientes (Gráfico 2), com variação de unidades entre 3 e 12U (M=6,02; DP=1,65; Gráfico 3).

A região do dorso nasal foi tratada com 3IS em todos os pacientes (Gráfico 2), com variação de 0-16U (M=5,55; DP=2,03; Gráfico 3).

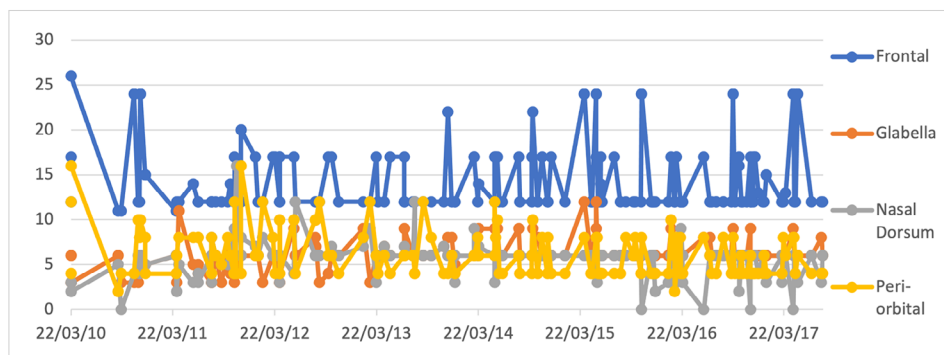


Gráfico 3. Total de unidades de BTX-A utilizadas segundo região vs. data de tratamento.

A área periorbital foi tratada com uma variação de 2 a 10IS (M=4,70; DP=1,24; Gráfico 2) e 2-16U (M=6; DP=2,61; Gráfico 3).

Um resumo esquemático dos pontos mais comuns e unidades correspondentes encontrados para tratar os terços superior e médio da face em nossos dados é mostrado na Figura 3.

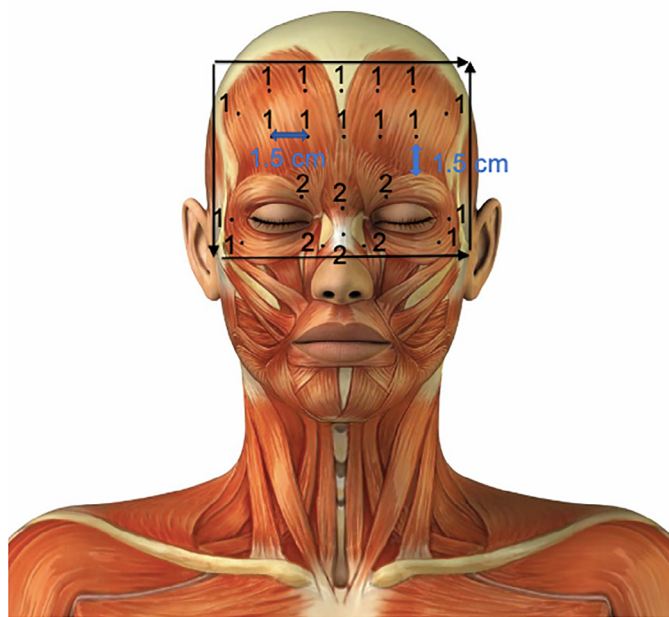


Figura 3. Figura esquemática dos pontos e unidades mais comuns encontrados para tratar o terço superior e médio da face com BTX-A em mulheres ("Músculos da face e da cabeça - Nomes, anatomia e funções". Disponível on-line: <https://www.anatomiaemfoco.com.br/sistema-muscular/musculos-da-face-e-da-cabeca/> - Acesso em 09-03-22.) Editado pelo autor.

Aproximadamente 82,69% dos pacientes retornaram para uma reavaliação médica com tempo M de 13,78 dias (DP=1,42). Aproximadamente 6,45% dos pacientes apresentavam assimetrias laterais de sobrancelhas no pós-procedimento, corrigidas com reaplicação de 1U no músculo ainda eficaz. Aproximadamente 7,09% dos pacientes descreveram

hematomas leves após a injeção. Nenhum paciente apresentou ptose palpebral ou cefaleia.

Injeções de reforço foram necessárias na área da linha média frontal em 5,76% dos pacientes, 8,33% na região periorbital e 7,69% na área glabellar.

Cerca de 49,05 dos pacientes foram submetidos a mais de um procedimento, variando de 2 a 12 tratamentos (M=2,94; DP=2,97). O tempo médio entre os tratamentos foi de 262 dias (8,73 meses; DP=156,85 dias).

Considerando que o número médio de unidades encontrado foi de 32,43U, e o custo médio por unidade de BTX-A no Brasil foi de US\$ 2,00, o custo médio da toxina por tratamento seria de US\$ 64,86.

DISCUSSÃO

A idade média (IM) dos pacientes encontrados em nossa revisão foi de 45,11 anos, semelhante à faixa da literatura: entre 41,5 e 55,8 anos¹⁶⁻¹⁸. O total de unidades de BTX-A para tratar o terço superior da face são descrito como 26-118U, conforme descrito na Tabela 1. A amostra do estudo oscilou em 18-54U, com tendência a se estabilizar em 28-32U ao longo da experiência dos autores (Gráfico 1).

Na literatura, a região frontal varia bastante (4-10IS e 4-40U) (Tabela 1). Em nossa experiência, o número de IS utilizados para tratar a referida região manteve-se estável ao longo dos anos, com 12IS (Gráfico 2) e 12U (Gráfico 3). A ideia principal é distribuir uma quantidade menor de toxina para tratar o músculo alvo, resultando em paralisia parcial para elevar discretamente a cauda da sobrancelha. O estudo encontrou remissão total ou parcial das rugas frontais estáticas, dependendo de sua profundidade estática inicial.

Tratar a região glabellar com 3 pontos ao invés de 5, como descrito na literatura, parece preservar a movimentação parcial dos músculos corrugadores, evitando um "olhar congelado" e também prevenindo a possibilidade de ptose palpebral (nenhum caso foi encontrado nesta revisão).

O tratamento da região do dorso nasal parece contribuir para um resultado natural, pois esses músculos interagem diretamente com a região glabellar. Tratar esses músculos com injeções intramusculares de 2 unidades de BTX-A parece ser suficiente para a maioria dos pacientes.

O tratamento dos “pés de galinha” é difícil, pois é formado não apenas pela contração do músculo orbicular dos olhos, mas também pela ação de outros músculos, como o músculo zigomático maior, o músculo zigomático menor e o músculo levantador do lábio superior. Portanto, os pacientes devem ser instruídos que, sem qualquer contração muscular no rosto, as dobras “pés de galinha” melhorariam com o tratamento, mas não desapareceriam durante um sorriso forçado, por exemplo.

A tentativa de tratar com mais pontos ou aumentar a dose de BTX-A parece não fazer diferença no resultado final, na impressão do autor; no entanto, mais dados são necessários. Portanto, iniciar o tratamento com o primeiro ponto no rebordo orbitário lateral com injeção intradérmica e um segundo ponto contornando o rebordo orbitário, distante 1,5cm do primeiro, parece adequado, conforme mostra a Figura 1.

A comparação do custo total considerando o número de unidades encontrado na literatura é apresentada na Tabela 2.

A experiência relatada sugere que o tratamento do terço superior da face em mulheres é um procedimento

seguro, eficaz e com baixo índice de complicações em comparação com a literatura.

Evidentemente, deve-se considerar uma avaliação prospectiva com períodos padronizados de reavaliação e acompanhamento, validação em diferentes populações, desenvolvimento de escalas objetivas para o manejo de rugas no pré e pós-tratamento e aplicação de questionários de satisfação do paciente.

CONCLUSÃO

A revisão sugere que uma técnica segura e eficaz é possível com taxas de complicações ainda menores do que as encontradas na literatura usando menos unidades, resultando em menor custo do produto. Deve-se sempre tentar minimizar os riscos nos tratamentos estéticos.

COLABORAÇÕES

VHLCS Análise e/ou interpretação dos dados, Análise estatística, Aprovação final do manuscrito, Aquisição de financiamento, Coleta de Dados, Conceitualização, Concepção e desenho do estudo, Gerenciamento de Recursos, Gerenciamento do Projeto, Investigação, Metodologia, Realização das operações e/ou experimentos, Redação - Preparação do original, Redação - Revisão e Edição, Software, Supervisão, Validação, Visualização.

PEE Aprovação final do manuscrito, Concepção e desenho do estudo, Metodologia.

GVPF Aprovação final do manuscrito, Conceitualização, Supervisão.

EZC Análise e/ou interpretação dos dados, Análise estatística, Aprovação final do manuscrito, Conceitualização, Concepção e desenho do estudo, Gerenciamento do Projeto, Metodologia, Redação - Preparação do original, Redação - Revisão e Edição, Supervisão, Validação.

REFERÊNCIAS

1. International Society of Aesthetic Plastic Surgery. ISAPS International Survey on Aesthetic/Cosmetic Procedures Performed in 2020. Mont Royal: ISAPS [acesso 2022 Fev 2]. Disponível em: https://www.isaps.org/media/evbbfapi/isaps-global-survey_2020.pdf
2. Iozzo I, Tengattini V, Antonucci VA. Multipoint and multilevel injection technique of botulinum toxin A in facial aesthetics. *J Cosmet Dermatol.* 2014;13(2):135-42. DOI: 10.1111/jocd.12090
3. Cartee TV, Monheit GD. An overview of botulinum toxins: past, present, and future. *Clin Plast Surg.* 2011;38(3):409-26. DOI: 10.1016/j.cps.2011.03.010
4. Carruthers JDA, Glogau RG, Blitzer A; Facial Aesthetics Consensus Group Faculty. Advances in facial rejuvenation: botulinum toxin type a, hyaluronic acid dermal fillers, and

Tabela 2. Descrição do custo do tratamento segundo autor (ano) e faixa de custo em US\$.

Autor (ano)	Total de Unidades (U)	Faixa de custo em US\$
Carruthers et al. ⁴ (2008)	26-75U	US\$ 52 - US\$ 150
Sepehr et al. ⁵ (2010)	35-82,5U	US\$ 70 – US\$ 165
Berbos & Lipham ⁶ (2010)	32,5-77,5U	US\$ 65 - US\$ 155
Cartee & Monheit ³ (2011)	48-94U	US\$ 96 - US\$ 188
Hexsel et al. ⁷ (2011)	34-118U	US\$ 68 - US\$ 236
Jaspers et al. ⁸ (2011)	64-72U	US\$ 128 – US\$ 144
Ahn et al. ⁹ (2013)	34-41,5U	US\$ 68 – US\$ 83
Gendler & Nagler ¹⁰ (2015)	-	-
Gart et al. ¹¹ (2015)	53-81U	US\$ 106 – US\$ 162
Média de unidades (U) descrita (2020)	32,43U	US\$ 64,86

- combination therapies--consensus recommendations. *Plast Reconstr Surg.* 2008;121(5 Suppl):5S-30S.
5. Sepehr A, Chauhan N, Alexander AJ, Adamson PA. Botulinum toxin type a for facial rejuvenation: treatment evolution and patient satisfaction. *Aesthetic Plast Surg.* 2010;34(5):583-6. DOI: 10.1007/s00266-010-9511-0
 6. Berbos ZJ, Lipham WJ. Update on botulinum toxin and dermal fillers. *Curr Opin Ophthalmol.* 2010;21(5):387-95. DOI: 10.1097/ICU.0b013e32833ce7bc
 7. Hexsel C, Hexsel D, Porto MD, Schilling J, Siega C. Botulinum toxin type A for aging face and aesthetic uses. *Dermatol Ther.* 2011;24(1):54-61.
 8. Jaspers GW, Pijpe J, Jansma J. The use of botulinum toxin type A in cosmetic facial procedures. *Int J Oral Maxillofac Surg.* 2011;40(2):127-33. DOI: 10.1016/j.ijom.2010.09.014
 9. Ahn BK, Kim YS, Kim HJ, Rho NK, Kim HS. Consensus recommendations on the aesthetic usage of botulinum toxin type A in Asians. *Dermatol Surg.* 2013;39(12):1843-60. DOI: 10.1111/dsu.12317
 10. Gendler E, Nagler A. Aesthetic use of BoNT: Options and outcomes. *Toxicon.* 2015;107(Pt A):120-8. DOI: 10.1016/j.toxicon.2015.08.023
 11. Gart MS, Gutowski KA. Aesthetic Uses of Neuromodulators: Current Uses and Future Directions. *Plast Reconstr Surg.* 2015;136(5 Suppl):62S-71S. DOI: 10.1097/PRS.0000000000001773
 12. de Maio M, Swift A, Signorini M, Fagien S; Aesthetic Leaders in Facial Aesthetics Consensus Committee. Facial Assessment and Injection Guide for Botulinum Toxin and Injectable Hyaluronic Acid Fillers: Focus on the Upper Face. *Plast Reconstr Surg.* 2017;140(2):265e-76e. DOI: 10.1097/PRS.0000000000003544
 13. Gimenez RP, Gemperli R, Salles AG, Ferreira MC. Análise retrospectiva das alterações das rugas faciais após aplicações seriadas de toxina botulínica tipo A. *Rev Bras Cir Plást.* 2010;25(2):297-303.
 14. Glatstein N, Avila E, Henriquez SS, Destro C. Morfologia e variações anatômicas dos ventres frontais do músculo occipitofrontal: estudo anatômico e classificação. *Rev Bras Cir Plást.* 2010;25(3):443-9.
 15. Carruthers A, Carruthers J, Hardas B, Kaur M, Goertelmeyer R, Jones D, Rzany B, et al. A validated grading scale for forehead lines. *Dermatol Surg.* 2008;34(Suppl 2):S155-60. DOI: 10.1111/j.1524-4725.2008.34364.x
 16. Dressler D, Wohlfahrt K, Meyer-Rogge E, Wiest L, Bigalke H. Antibody-induced failure of botulinum toxin a therapy in cosmetic indications. *Dermatol Surg.* 2010;36(Suppl 4):2182-7. DOI:10.1111/j.1524-4725.2010.01710.x
 17. Dayan SH, Arkins JP, Patel AB, Gal TJ. A double-blind, randomized, placebo-controlled health-outcomes survey of the effect of botulinum toxin type a injections on quality of life and self-esteem. *Dermatol Surg.* 2010;36(Suppl 4):2088-97. DOI: 10.1111/j.1524-4725.2010.01795.x
 18. Gadhia K, Walmsley AD. Facial aesthetics: is botulinum toxin treatment effective and safe? A systematic review of randomised controlled trials. *Br Dent J.* 2009;207(5):E9; discussion 216-7. DOI: 10.1038/sj.bdj.2009.813

*Autor correspondente: **Victor Hugo Lara Cardoso de Sá**

Rua Tabapuã, 1341/122, Itaim Bibi, São Paulo, SP, Brasil.

CEP: 04533-014

E-mail: vh55@uol.com.br