



Tratamento das contraturas nas mamoplastias de aumento retro glandulares: implante retropeitoral com retalho capsular.

Treatment of contractures in retro glandular mammary augmentation using retropectoral implants and capsular flaps

JOSÉ AURINO CAVALCANTI
SARAIVA¹

RESUMO

Introdução: Este trabalho propõe, nos casos de contratura capsular em mamoplastias de aumento retro glandulares, a inclusão de novos implantes no plano retropeitoral, empregando retalhos de cápsula para sua fixação. **Método:** Foram avaliadas, retrospectivamente, 27 pacientes portadoras de contratura capsular tratadas desta forma entre maio de 2007 e junho de 2012. **Resultados:** A técnica utilizada permitiu abrigar implantes maiores com bom aspecto de contorno mamário, assegurados pela cobertura muscular, estabilizada pelo retalho capsular. **Conclusões:** A técnica apresentada é um método seguro, reproduzível, tecnicamente simples, de resultados satisfatórios e baixa prevalência de intercorrências. **Descritores:** Contratura capsular em Implantes. Mamoplastia. Implantes de Mama. Retalhos Cirúrgicos.

ABSTRACT

Capsular contracture is one of the most common causes of surgical revision in the mammary augmentation procedure. This phenomenon can happen with any kind of implant, or layer of the pocket. The literature shows that there is an increased prevalence in the implant in the retro mammary position, and for this reason the majority of patients whom operate for treating contracture are in this situation. In these patients we observe a significant thinning of the gland and the subcutaneous tissue, then, we create a rectropectoralis pocket to insert the new implant making use of a capsular flap, to involve it completely. This allows larger implants house with great security, nice cosmetic results and high satisfaction.

Keywords: Implant Capsular Contracture. Mammoplasty. Breast Implants. Surgical Flaps.

Trabalho realizado na Clínica
Saraiva – Atibaia, SP, Brasil

Artigo recebido: 10/09/2013
Artigo aceito: 05/10/2013

DOI: 10.5935/2177-1235.2013RBCP0608

INTRODUÇÃO

A presença do implante atrás da glândula mamária leva a um adelgaçamento dos planos suprajacentes, gordura subcutânea e glândula. Além disto, eventos como gestações, perda de

peso ou o processo de envelhecimento podem acentuar este fenômeno. este fenômeno.

Na observância deste aspecto e tendo em vista que a grande maioria das pacientes, quando da mamoplastia de aumento secundária para tratar a contratura, opta por volumes maiores, julgamos importante confeccionar a nova

1- Membro Titular da Sociedade Brasileira de Cirurgia Plástica. Cirurgião Plástico.

loja no plano retromuscular, para oferecer melhor cobertura, em busca de um resultado mais natural.

Realizamos secção da porção ínfero medial da origem do músculo peitoral maior para acomodar melhor os implantes e eliminar a tendência de subida dos mesmos. Esta manobra, por sua vez, amplia a comunicação entre a nova loja e a anterior.

Utilizamos o artifício de recobrir a porção inferior das próteses com um retalho confeccionado com parte da antiga cápsula retroglandular para estabilizar o músculo peitoral e evitar que os implantes migrem para o plano original.

Estas medidas garantem uma adequada cobertura com o necessário disfarce dos limites dos novos implantes e um resultado estético bastante satisfatório.

Independentemente de toda evolução e do conhecimento que temos hoje a respeito dos procedimentos com implantes mamários, em trabalho feito com casuística recente na qual foram utilizados implantes de concepção atual, alguns autores referiram um risco de revisão cirúrgica nestas pacientes da ordem de 12%¹. Boa parte destas reoperações ocorre por insatisfações puramente estéticas, relacionadas à forma e tamanho, porém, em torno de 10% a 20% destas revisões são por contratura capsular, motivadas por dor ou por distorções²⁻⁴. Nas pacientes que chegam aos nossos consultórios, operadas há mais de 20 anos, a prevalência de contratura pode chegar a 50%⁵.

MÉTODO

De maio de 2007 a junho de 2012, 27 pacientes com quadro de contratura capsular foram submetidas à troca de implantes pela técnica em questão. Em nove delas, houve a associação de mastopexia.

Marcamos a paciente em posição ortostática de acordo com as dimensões dos implantes que seriam utilizados.

A abordagem cirúrgica ocorreu pela via submamária, exceto naquelas pacientes cujas aréolas tinham ao menos 4 cm de diâmetro, com a cicatriz anterior neste sítio ou naquelas nas quais estava indicada uma pexia no mesmo ato. Incisamos o parênquima mamário até identificar a cápsula, que é dissecada da mama em toda sua face anterior com ou sem a presença do implante em seu interior. (figs 1 e 2)

Após o explante, procedemos à capsulectomia parcial. Apenas a metade superior da cápsula foi removida. A metade inferior preservada tem, então, apenas os seus segmentos medial e lateral seccionados possibilitando que a lamela

anterior da cápsula seja rebatida inferiormente para posterior complemento da cobertura dos implantes. A lamela posterior aderida ao peitoral garante a adequada irrigação sanguínea do retalho.

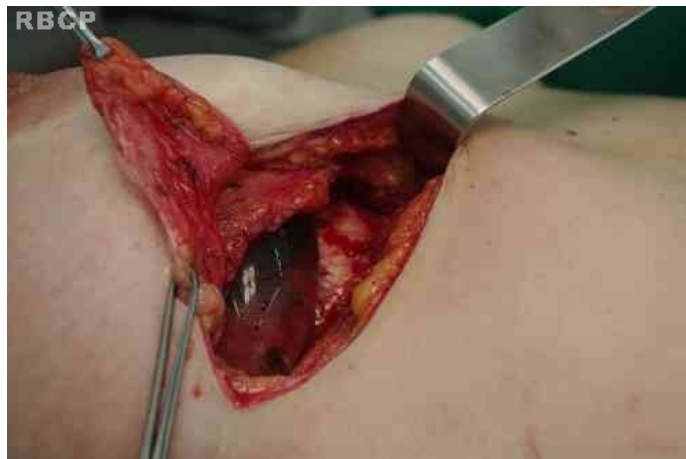

Figura 1 – Incisão do parênquima mamário até identificar a cápsula

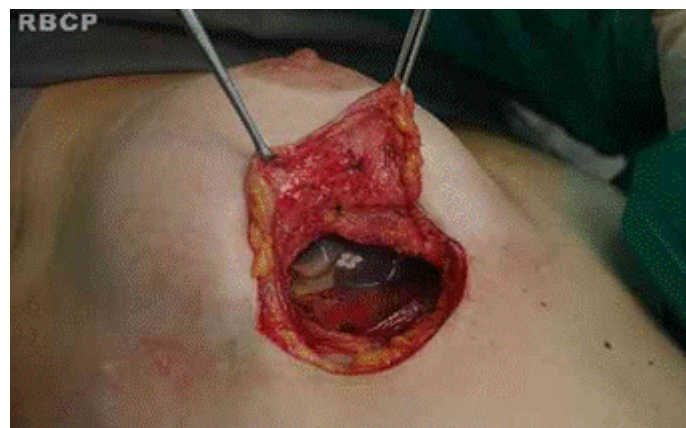

Figura 2 – Incisão do parênquima mamário até identificar a cápsula.

Dissecamos o espaço retromuscular seguindo a marcação prévia e seccionamos a origem do músculo peitoral maior em sua porção ínfero-medial, apenas o suficiente para provocar um relaxamento neste segmento e anular a tendência de subida dos implantes por pressão decorrente da ação muscular.

Esta secção segmentar do peitoral maior, via de regra, provoca uma retração cranial significativa do mesmo, uma vez que ele se encontra sem nenhuma fixação a outros planos teciduais.

O implante foi, então, posicionado no plano retropeitoral e o retalho capsular foi rebatido inferiormente, levando consigo no sentido caudal o ventre do músculo peitoral maior a ele aderido. Após a excisão de eventuais excessos, ele foi suturado na fáscia superficial na altura do sulco infra-mamário com fio de nylon 3-0 (Figs. 3 e 4).

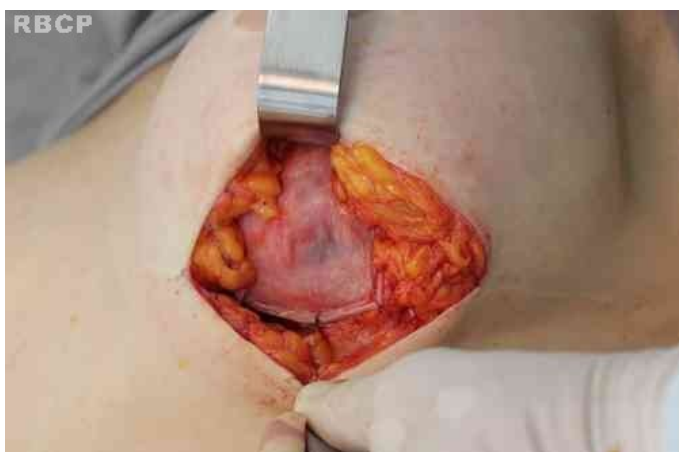

Figura 3 – Implante posicionado no plano retropeitoral.

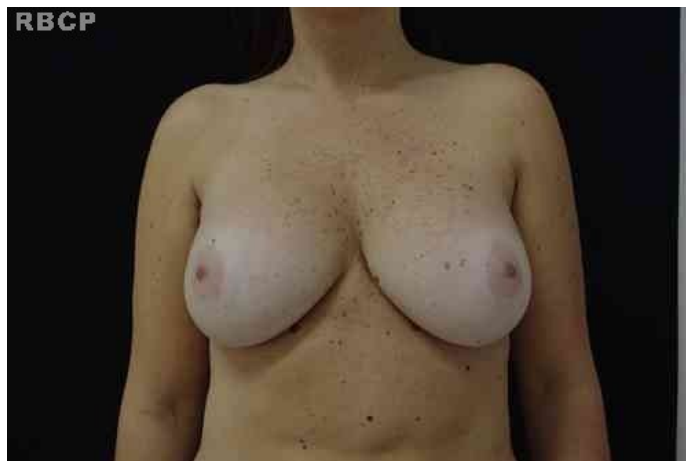

Figura 5 - Paciente com mamas de formato cosmeticamente agradável.

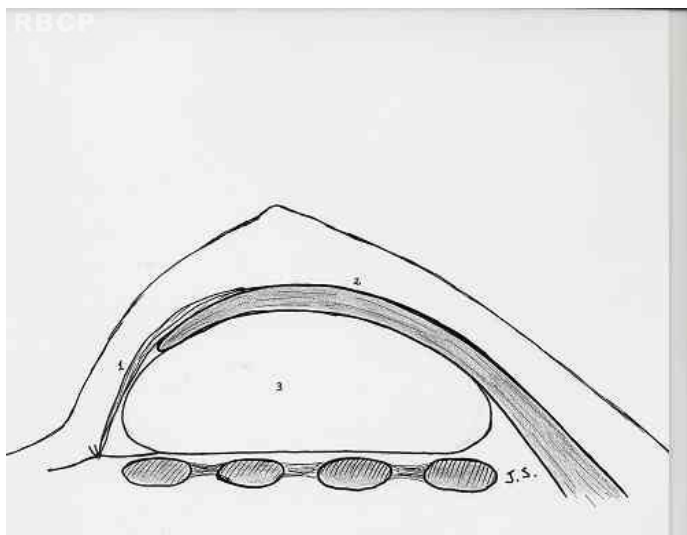


Figura 4 – Ilustração mostra posição dos implantes após o procedimento cirúrgico.

Os planos suprajacentes foram suturados com fios absorvíveis e não utilizamos drenos.

RESULTADOS

O procedimento se revelou de simples execução. A totalidade das pacientes evoluiu com mamas de formato cosmeticamente agradável (Figs. 5 a 8).

Observamos um caso de seroma unilateral que foi drenado, em três ocasiões, apresentando boa evolução. Não houve ocorrência de hematomas, deiscências ou problemas cicatriciais.

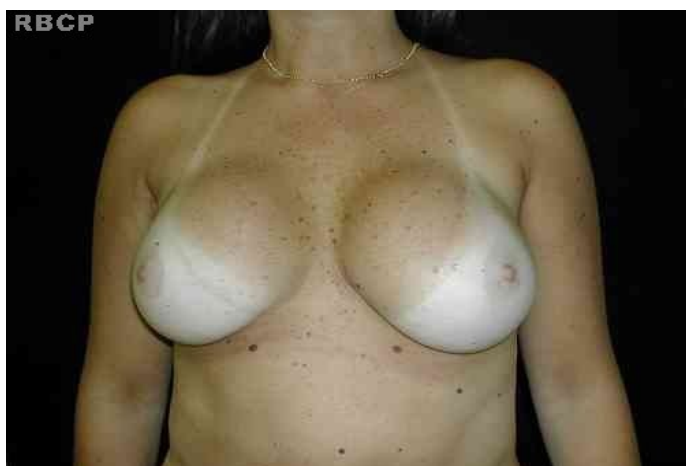

Figura 6 - Paciente com mamas de formato cosmeticamente agradável.

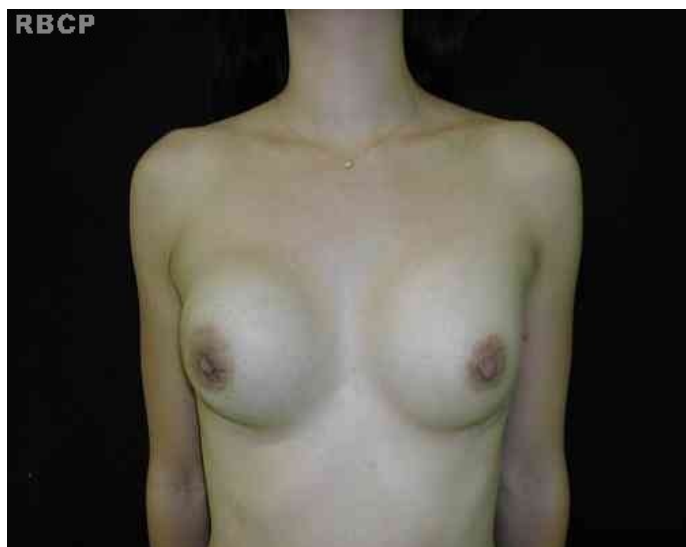

Figura 7 - Paciente com mamas de formato cosmeticamente agradável.

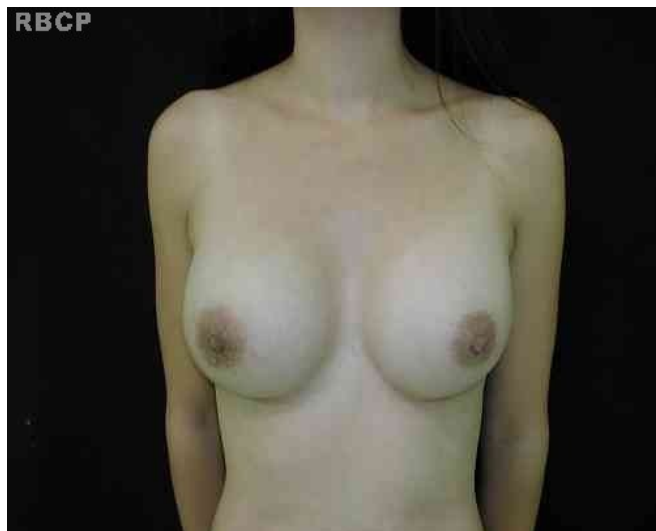

Figura 8 - Paciente com mamas de formato cosmeticamente agradável.

DISCUSSÃO

Indubitavelmente, com a evolução do conhecimento, da técnica operatória e da qualidade dos implantes, temos observado um progressivo decréscimo na prevalência de contraturas capsulares nas mamoplastias de aumento. Porém, trata-se de uma queixa ainda comum em nossos consultórios, uma vez que, com frequência, atendemos pacientes operados há dez ou mais anos.

Muitas situações já são associadas ao desenvolvimento das contraturas de cápsula, como presença de contaminações como talco das luvas, algodão das compressas e mesmo celulose das embalagens dos implantes. Microtrauma oriundo da fricção da textura dos implantes com a cápsula, hematoma e contaminação bacteriana oriunda da ruptura de cistos e dos ductos mamários também são lembrados⁶.

Em algumas estatísticas, se fala da ocorrência de 1% a 4%, porém, muitos destes números podem ser questionados por não levarem em consideração o fator tempo.

O plano retroglandular é o de escolha da maioria dos cirurgiões quando da mamoplastia de aumento primária². Os levantamentos revelam também que a contratura capsular é mais comum quando os implantes são acomodados nesta situação^{7,8}. Existe a tese de que a ação muscular contínua sobre a cápsula fibrosa tornaria este fenômeno menos frequente quando o implante é retropeitoral.

Quando falamos em mamoplastia de aumento secundária, observamos um crescimento importante da contratura capsular como motivação para a cirurgia. Em recente levantamento de

Pitanguy, 9% das revisões foram por contratura. Spears relatou que 55% das pacientes submetidas à mamoplastia de aumento ou mastopexia de aumento secundárias apresentavam contratura capsular^{2,3}.

A mamoplastia de aumento é, ao lado das lipoplastias, uma das cirurgias plásticas mais requisitadas pelo público feminino em todo o mundo, e vimos isto acontecer principalmente nas duas últimas décadas. Além disto, como efeito da globalização, temos observado um progressivo aumento no volume dos implantes que utilizamos no dia-a-dia por exigência de nossas pacientes.

A maioria das pacientes que caminham para uma cirurgia secundária acaba optando por um aumento do volume mamário adicional. Seja pelos fatos anteriormente expostos, ou porque houve perdas pelo adelgaçamento induzido pelo implante, ou pelo processo natural de envelhecimento.

A troca de plano de alocação do implante associado à fixação do mesmo no espaço retropeitoral, pelo retalho de cápsula, é um procedimento que alia simplicidade, segurança e bons resultados cosméticos.

O retalho capsular, de espessura delgada, mas bastante resistente e com boa viabilidade circulatória, fará a contenção dos implantes em posição adequada, até que haja a formação da nova cápsula e a cicatrização interna se complete.

José Aurino Cavalcanti Saraiva
Al. Prof. Lucas Nogueira Garcêz, 3525
CEP: 12947-000 - Jd. Paulista - Atibaia, SP, Brasil.
E- mail: saraiva@clnicasaraiva.com.br

REFERÊNCIAS

1. Yoo G, Lee PK. Capsular flaps for the management of malpositioned implants after augmentation mammoplasty. *Aesthetic Plast Surg.* 2010;34(1):111-5.
2. Spear SL, Low M, Ducic I. Revision augmentation mastopexy: indications, operations, and outcomes. *Ann Plast Surg.* 2003;51(6):540-6.
3. Pitanguy I, Amorim NFG, Ferreira AV, Berger R. Análise de trocas de implantes mamários nos últimos cinco anos na Clínica Ivo Pitanguy. *Rev Bras Cir Plást.* 2010;25(4):668-74.
4. Pinchuk V, Tymofii O. Seroma as a late complication after breast augmentation. *Aesthetic Plast Surg.* 2011;35(3):303-14.
5. Ventura OD, Marino H, Marcello GA. Treatment of the fibrous capsule on mammary implants: a technical innovation for changing the implant from the subglandular to the submuscular plane. *Aesthetic Plast Surg.* 2008;32(2):365-7.
6. de Benito J, Sanchez K. Secondary breast augmentation: managing each case. *Aesthetic Plast Surg.* 2010;34(6):691-700.
7. Mahler D, Hauben DJ. Retromammary versus retropectoral breast augmentation-a comparative study. *Ann Plast Surg.* 1982;5(5):3704.
8. Zeitoune GC. The best plane for breast implantation in patients with hipomastia: submuscular or subglandular? *Rev Bras Cir Plást.* 2012;27(3):428-34.