



Comparação entre implantes anatômicos e redondos por via periareolar em aumentos mamários primários

Comparison of anatomic and round implants using periareolar access in primary breast augmentation

MARIA CLAUDIA SANCHEZ
GIOMETTI^{1,2*}
CHRISTIANE STEPONOVICIUS
SOBRAL^{1,2}
JOEL ABDALA¹
DANIEL TEIXEIRA GOMES²

Instituição: Hospital dos Defeitos da Face,
Cruz Vermelha Brasileira,
São Paulo, SP, Brasil.

Artigo submetido: 28/7/2014.
Artigo aceito: 12/11/2014.

Conflitos de interesse: não há.

DOI: 10.5935/2177-1235.2016RBCP0055

RESUMO

Introdução: Aumentos mamários exigem planejamento com critérios objetivos e rigorosos, que foram padronizados pelo sistema *High Five*, de *Tebbetts*. Existe um grande número de combinações possíveis, entre via de acesso, plano e tipo de implante, o que permite proporcionar o melhor resultado para cada paciente. **Método:** 100 pacientes operadas, 30 com implantes anatômicos e 70 com redondos, por via retromuscular ou subglandular, com a realização de *roundblock* ou não. Todos os casos foram operados pela via periareolar. A avaliação pré-operatória foi realizada conforme a sistematização *High Five*. **Resultados:** *Roundblock* foi mais utilizado no grupo de implantes anatômicos, representando 43% da amostra neste caso. O plano subglandular foi o mais utilizado, representando 76,6% da amostra total. Com relação ao implante anatômico, 86,7% dos implantes foram colocados no plano subglandular. Dos anatômicos, 71,4% foram colocados no plano subglandular. Ocorreram quatro casos de contratura capsular graus III e IV, mais comum com o uso de implante redondo. O índice de rotação do implante anatômico foi de 10%, com três casos no total. **Conclusão:** Ocorreu baixo índice de complicações, em conformidade com a incidência da literatura. O acesso periareolar proporcionou bons resultados em todos os casos. O paciente deve ser informado sobre a possibilidade da rotação do implante anatômico.

Descritores: Implante mamário; Mamoplastia; Contratura; *Roundblock*; Mama.

¹ Sociedade Brasileira de Cirurgia Plástica, São Paulo, SP, Brasil.

² Hospital dos Defeitos da Face, Cruz Vermelha Brasileira, São Paulo, SP, Brasil.

■ **ABSTRACT**

Introduction: Breast augmentation requires planning with objective and rigorous criteria, which were standardized by the High Five system of Tebbetts. There are a many possible combinations based on access route, implant plane, and type of implant, enabling the best outcome for each patient. **Method:** Of 100 patients studied, 30 received anatomic implants and 70 received round implants in the retromuscular or subglandular position, with or without round block technique. All cases used periareolar access. Preoperative evaluation was performed according to the High Five system. **Results:** The round block technique was used more often with anatomic implants (43%). The subglandular plane was most commonly used (76.6%). Of 30 anatomic implants, 86.7% were placed in the subglandular plane. Of 70 round implants, 71.4% were placed in the subglandular plane. There were 4 cases of grade III and IV capsular contracture, which is more common with the use of round implants. The rate of rotation among anatomic implants was 10%, with 3 cases. **Conclusion:** There was a low complication rate, in accordance with published data. Periareolar access provided good results in all cases. The patient should be informed about the possibility of rotation with use of anatomic implants.

Keywords: Breast implant; Mammoplasty; Contracture; Round block; Breast.

INTRODUÇÃO

Segundo dados da Sociedade Internacional de Cirurgia Plástica (ISAPS), a mamoplastia de aumento foi a segunda intervenção mais realizada no Brasil em 2015, representando cerca de 13% do total de procedimentos cirúrgicos feitos no país, ficando atrás apenas da lipoaspiração, a mamoplastia de aumento continua sendo uma das cirurgias plásticas mais procuradas pelas brasileiras¹.

Esta alta incidência também é verificada em outras estatísticas em âmbito mundial. O procedimento vem sendo realizado há 40 anos, desde a invenção dos implantes mamários de silicone e continua a ganhar popularidade entre pacientes que buscam aprimorar o tamanho e forma das mamas².

O uso de gel de alta coesividade representou um grande avanço na qualidade dos implantes mamários. Tanto o formato redondo quanto o anatômico estão disponíveis no mercado com diferentes volumes, projeções e texturizações. Também estão disponíveis com revestimento em poliuretano. Esta gama enorme de tipos de implantes permite resultados individualizados e mais adequados a cada paciente, embora possa causar dúvida até mesmo nos cirurgiões plásticos mais experientes².

O planejamento de um aumento mamário com implantes de silicone envolve importantes variáveis e alternativas que determinam a evolução do paciente em curto, médio e longo prazo. Decisões pré-operatórias quanto ao tipo de implante, via de acesso e posicionamento acima ou abaixo do músculo peitoral maior devem ser individualizadas para oferecer o melhor resultado para cada paciente³.

Considerando as três variáveis acima expostas, mais de 50 combinações são possíveis, demonstrando quão abrangente uma operação de aumento mamário pode ser⁴.

Apesar de a mamoplastia de aumento historicamente ser caracterizada como um procedimento cirúrgico que consiste na colocação de um implante mamário no interior de um espaço, atualmente sabe-se que existem mais elementos envolvidos do que apenas o procedimento cirúrgico. Na verdade, os aspectos não cirúrgicos da mamoplastia de aumento provavelmente são mais importantes do que o procedimento em si⁴.

Muitos autores se preocuparam com essas variáveis, fundamentados por sua experiência clínica e tentaram sistematizar algoritmos de escolha de implantes e análise das pacientes como Tebbetts & Adams³, com seu TEPID⁴ [*Tissue Characteristics of the Breast (T), envelope (E), parenchyma (P), implant (I)*].

and dynamics (D)] e sua evolução, o sistema *High Five*, que transforma variáveis subjetivas em objetivas por meio de mensurações precisas. Essa sistematização tem por objetivo a redução na taxa de reintervenções que tem se mantido entre 15 e 24% em 2 a 3 anos, conforme os maiores estudos disponíveis⁴.

OBJETIVO

O objetivo deste estudo é comparar a incidência de complicações entre implantes redondos e anatômicos em acesso periareolar em mamoplastia de aumento primárias, respeitando para isso, os critérios objetivos do sistema *High Five* de Tebbets & Adams³ no planejamento pré-operatório.

MÉTODO

O trabalho seguiu os princípios de Helsinque e todos os pacientes assinaram o Termo de Compromisso Livre e Esclarecido. Foram avaliados pacientes com aumento mamário primário operados em clínica particular e no Serviço de Cirurgia Plástica do Hospital dos Defeitos da Face, em São Paulo, SP, pela autora no período de 2008 a 2013 por técnica periareolar. Os pacientes foram divididos em dois grupos, um com 30 pacientes com implantes anatômicos e outro com 70 pacientes com implantes redondos. O sistema *High Five* preconizado por Tebbets & Adams³, que considera critérios objetivos, foi utilizado para o planejamento do procedimento.

As variáveis avaliadas, em ordem de prioridade, foram: cobertura de tecidos moles e localização da loja; volume do implante; tipo de implante, tamanho e dimensões; localização ideal do sulco inframamário.

Todos os casos do estudo foram operados considerando esses quatro fatores, sendo excluída da avaliação inicial a via de acesso que foi definida como periareolar em todos os casos.

A avaliação pré-operatória durou em média uma hora e o ponto central foi a educação da paciente (*patient education*)⁴ quanto ao procedimento.

Foram realizadas quatro medições primárias:

1. Espessura do pinçamento cutâneo: avaliada no polo superior (Figura 1) e que deve ser maior ou igual a 3 cm para implantes subglandulares ou subfasciais.

O pinçamento do polo inferior avalia a espessura ao longo do sulco mamário e, caso este valor seja menor que 5 mm, deve ser considerado não dividir a origem inferior do peitoral maior (*Dual plane* tipo 1)⁵ e sim colocar o implante no espaço retromuscular para maximizar a cobertura do implante⁵⁻¹⁰.

2. Largura da base da mama (BM): constitui a medição mais importante na escolha do volume do implante. É mensurada a partir da borda paraesternal na origem do músculo peitoral maior transversalmente

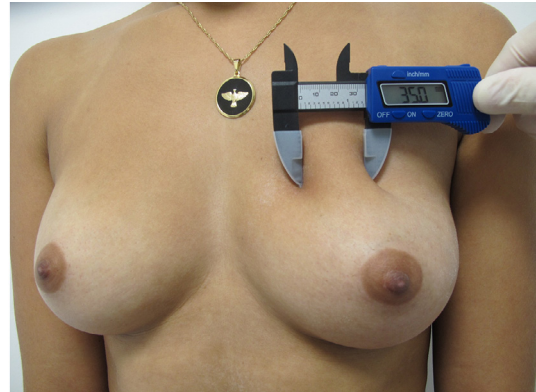


Figura 1. Medida da prega cutânea em polo superior.

até a porção mais lateral da mama (Figura 2) com o uso de um paquímetro, que permite uma medida linear sem distorções⁵⁻¹⁰.

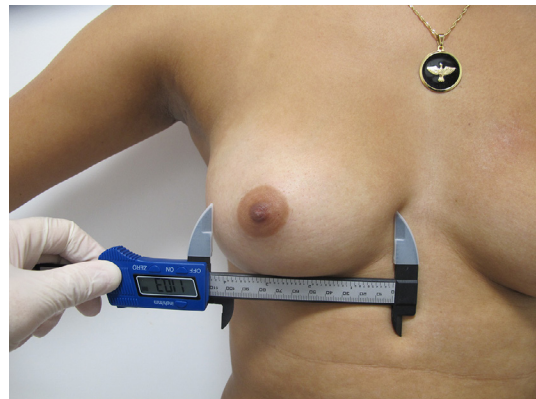


Figura 2. Medida de base mamária.

3. Elasticidade da pele (EP): constitui a segunda medida mais importante para escolha do volume do implante. É realizada com pinçamento da borda medial da aréola, tracionando-a anteriormente em sua elasticidade máxima e medição do estiramento anteroposterior com um paquímetro. (Figura 3). Uma mensuração de 2 a 3 cm é considerada normal, menor que 2 cm é justo e 3 a 4 cm é considerada flácida. Medições acima de 4 cm são consideradas inadequadas para uma mamoplastia de aumento sem um procedimento adicional para retirada de pele⁵⁻¹⁰.

4. Medição da distância mamilo-sulco inframamário (M-SIM): sob tensão, que é realizada com uma fita métrica flexível, do ponto médio do mamilo até o sulco (Figura 4). Foram realizadas em todos os casos, sendo definida a nova posição do sulco inframamário de acordo com as dimensões do implante escolhido.

A escolha da forma do implante foi fundamentada em protocolo descrito por Baptista et al.⁷, que divide a mama em eixos vertical e horizontal, e a relação entre eles determina base mamária redonda quando são proporcionais e oval, quando a distância vertical é maior que a horizontal (Figuras 5 e 6).

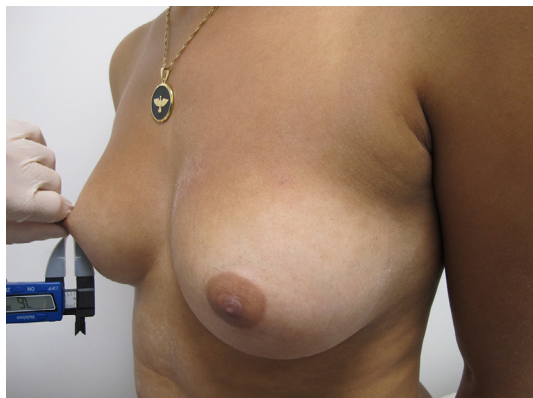

Figura 3. Medida da elasticidade da pele.

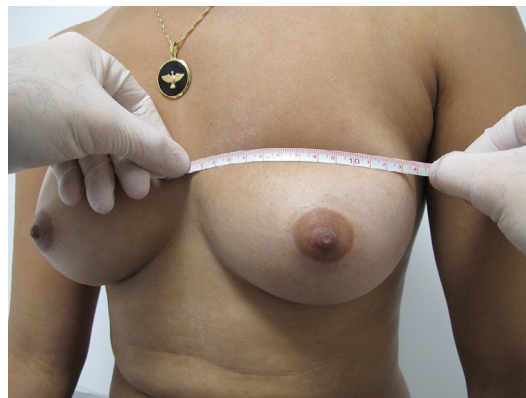

Figura 6. Medida do eixo horizontal da mama.

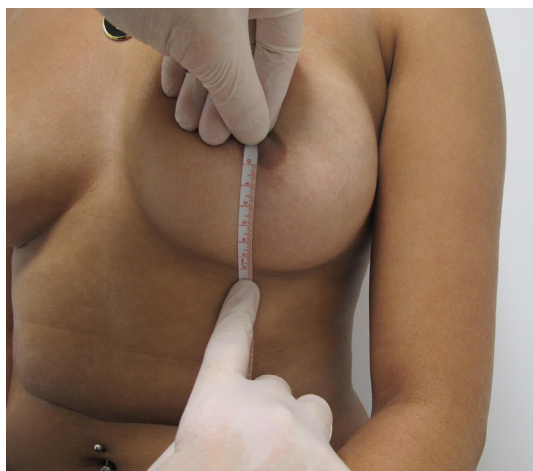

Figura 4. Medida da distância mamilo-sulco inframamário.

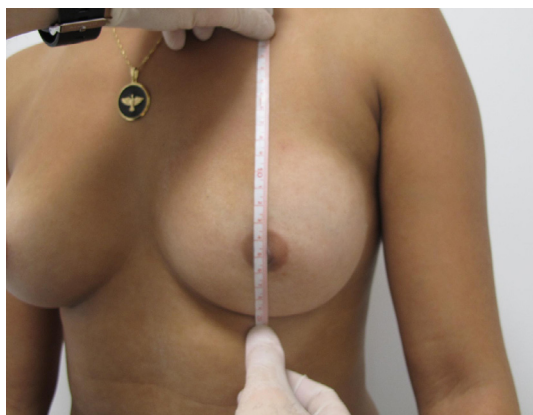


Figura 5. Eixo vertical da mama.

O eixo vertical é a distância do sulco inframamário à altura do cavo axilar. O eixo horizontal é definido pela distância da linha axilar anterior até 2 cm da linha média esternal. Implante redondo foi escolhido para pacientes com base mamária redonda e anatômico para pacientes com base oval.

Todas as pacientes assinam um Termo de Consentimento Informado, conforme preconizado pela Sociedade Brasileira de Cirurgia Plástica (SBPC).

Degermação com gluconato de clorexidina em sabão é realizada rotineiramente na área cirúrgica de todas as pacientes, seguida de antissepsia com solução alcoólica de clorexidina.

A incisão periareolar inferior foi realizada nos casos de aumento mamário em que a medida da elasticidade da pele é igual ou inferior à 4 cm e a mama apresenta base redonda. Já a incisão periareolar completa foi realizada nos casos em que a medida da elasticidade da pele foi maior que 4 cm, sendo realizado *roundblock*, como descrito por Benelli⁸, com nylon 2.0 em dois planos opostos para manter o tamanho da aréola. O limite de ressecção cutânea periareolar é de 6 cm, sendo ultrapassado apenas nos casos em que a aréola se estende além destas dimensões. O tamanho resultante da aréola foi estabelecido em 4 cm.

A irrigação da loja do implante, das luvas cirúrgicas e dos implantes é realizada conforme preconizado por Adams Jr. et al.⁹, com adaptações aos antibióticos disponíveis em nosso meio.

O protocolo adotado é uma associação de cefazolina na dosagem de 1 g, e gamicina na dosagem de 80 mg diluídos em 250 ml de soro fisiológico.

Após o descolamento da loja, compressa umedecida com soro fisiológico com temperatura entre 2 e 8°C é mantida por 10 minutos sob compressão manual. Após este tempo, as compressas são retiradas e nova revisão da hemostasia é efetuada.

Nova antissepsia com clorexidina alcóolica é realizada ao redor da incisão. As luvas cirúrgicas são trocadas e lavadas com a solução de antibiótico.

Filme plástico isolante é colocado sobre a pele como barreira de contato, impedindo o contato do implante com a pele e o mamilo da paciente, sendo utilizado rotineiramente o *Steri-drape* (Figura 7).

A autora estabeleceu o uso rotineiro de um comprimido de 10 mg de Montelucaste por 3 meses associado ao uso de vitamina E com dose diária de 800 Ui, como protocolo de prevenção de contratura capsular.

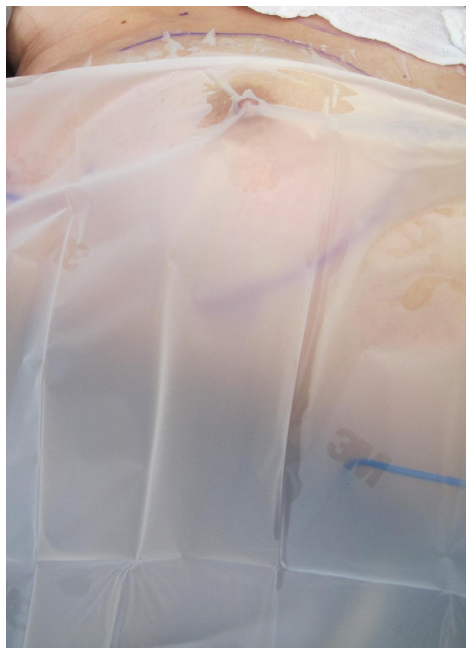


Figura 7. Barreira cutânea para inclusão do implante.

Drenagens linfáticas manuais são iniciadas no quinto dia de pós-operatório, sendo realizadas de duas a três vezes por semana ao mês, em média.

O uso de sutiã contensivo é iniciado no pós-operatório imediato e mantido por 30 dias.

Inicialmente, os dados foram analisados descritivamente. Para as variáveis categóricas, foram apresentadas frequências absolutas e relativas e, para as variáveis numéricas, medidas-resumo (média, mediana, mínimo, máximo e desvio padrão).

A existência de associações entre duas variáveis categóricas foi verificada utilizando-se o teste de ou alternativamente, em casos de amostras pequenas, o teste exato de Fisher. A comparação de médias entre dois grupos e mais de dois grupos foram realizadas utilizando-se o teste *t* de Student para amostras independentes e Análise de Variâncias (ANOVA), respectivamente. Esses dois testes apresentam como um dos pressupostos a normalidade nos dados em que foi verificada via teste de Kolmogorov-Smirnov.

Para todos os testes estatísticos, foram adotados um nível de significância de 5%.

As análises estatísticas foram realizadas utilizando-se o software estatístico SPSS 20.0.

RESULTADOS

Foram analisados dados de 100 mulheres divididas em dois grupos, sendo 30 (30%) submetidas à inclusão de implante anatômico e 70 a implante redondo. A média das idades foi de 31,8 anos (DP = 9,1 anos), sendo observada uma idade mínima de 18 anos e máxima de 65 anos (Figuras 8 a 18).

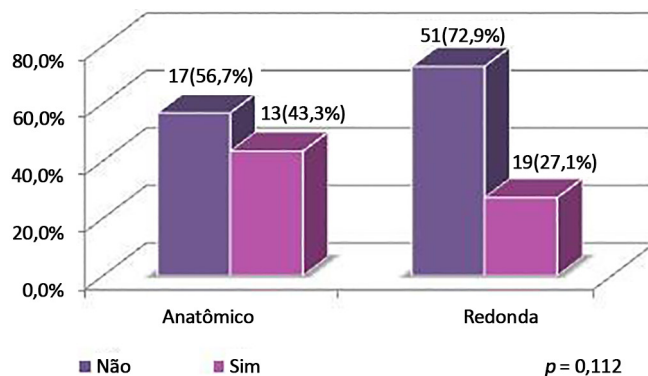


Figura 8. Distribuição das pacientes por roudblock, segundo tipo de implante.

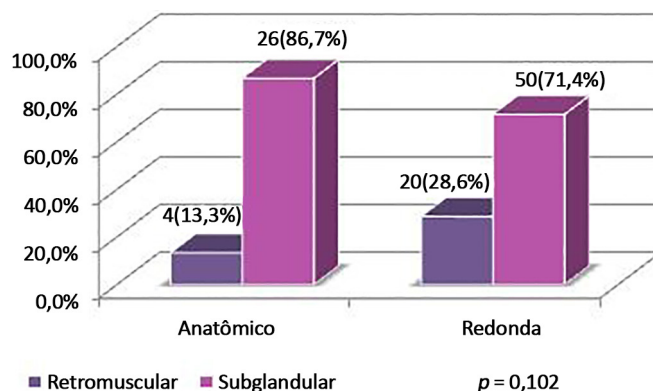


Figura 9. Distribuição das pacientes por plano, segundo tipo de implante.

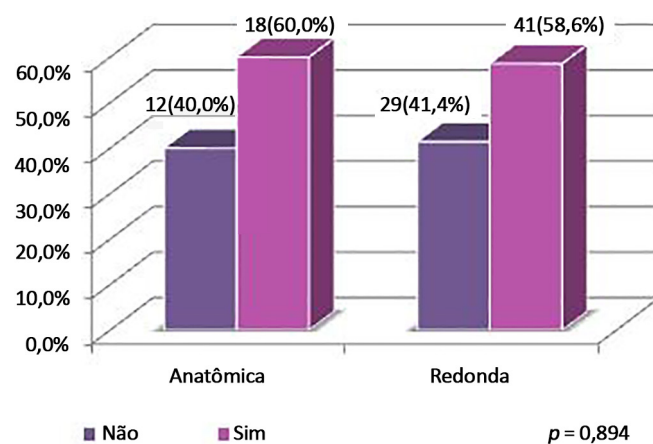


Figura 10. Distribuição das pacientes por cirurgia associada, segundo tipo de implante.

Com relação às idades, o grupo de pacientes submetidos à inclusão de implante anatômico apresentou média de idade de 34,1 anos (DP = 9,7 anos) e o grupo de pacientes submetidos à inclusão de implante redondo, média de 30,9 anos (DP = 8,8 anos), não sendo verificada diferença de médias ($p = 0,111$).

Complicação possível apenas no grupo de implantes anatômicos. A rotação do implante ocorreu em três pacientes, representando 10% da amostra de 30 pacientes estudadas (IC95% = [2,1%; 26,5%]).

Comparação entre implantes anatômicos e redondos por via periareolar

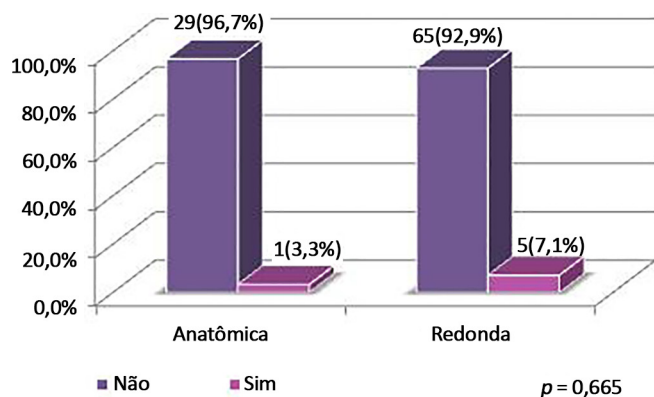


Figura 11. Distribuição das pacientes por contratura capsular graus III e IV de Baker, segundo tipo de implante.

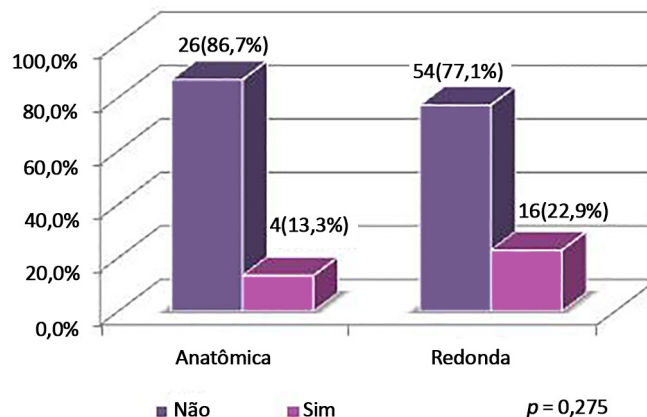


Figura 14. Distribuição das pacientes por assimetria (Diferença no volume do implante direito e esquerdo), segundo tipo de implante.

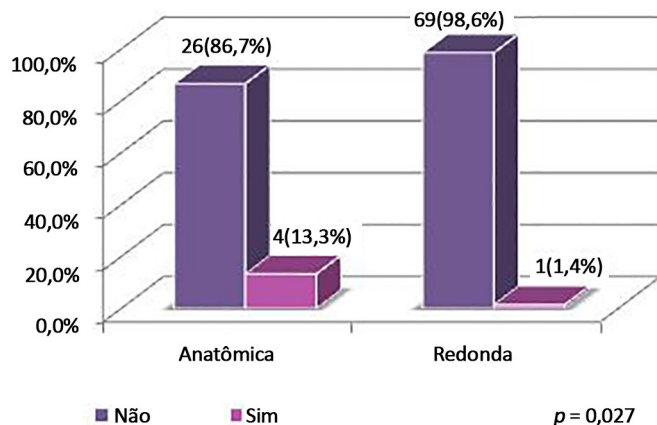


Figura 12. Distribuição das pacientes por obesidade mórbida segundo tipo de implante.

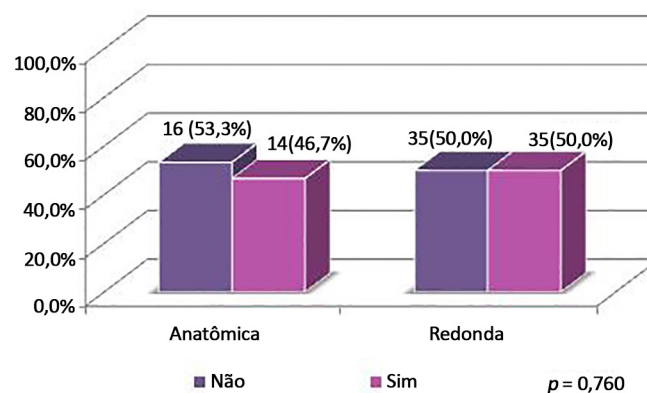


Figura 15. Distribuição das pacientes por lipoaspiração associada, segundo tipo de implante.

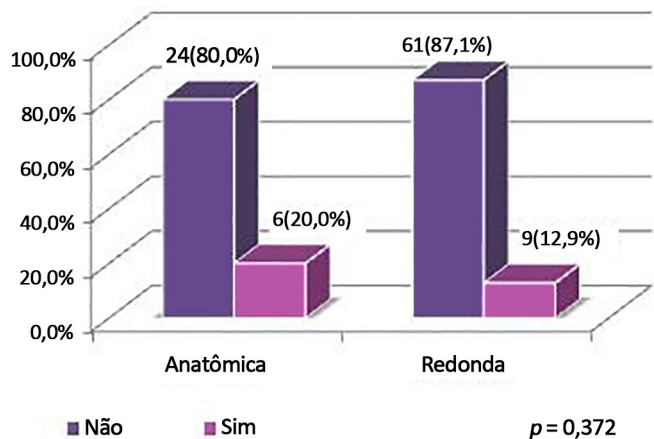


Figura 13. Distribuição das pacientes com dermolipectomia associada, segundo tipo de implante.

De acordo com a Tabela 1 e Figuras 1 a 8, observou-se associação apenas entre tipo de implante utilizado e obesidade mórbida ($p = 0,027$). Dessa forma, verificou-se maior porcentagem de obesidade mórbida (13,3%) nas pacientes submetidas à cirurgia com implante anatômico comparativamente às pacientes submetidas à cirurgia com implante redondo (1,4%). Para as demais

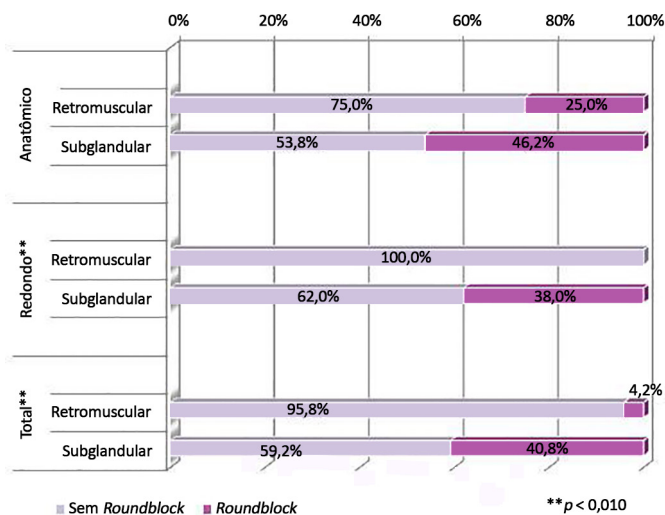


Figura 16. Distribuição das pacientes por roundblock, segundo plano e tipo de implante.

variáveis, não se observaram associações com o tipo de implante utilizado.

Quanto ao uso de roundblock, devido à flacidez cutânea, ele foi proporcionalmente mais utilizado no grupo de implantes anatômicos, representando 43%

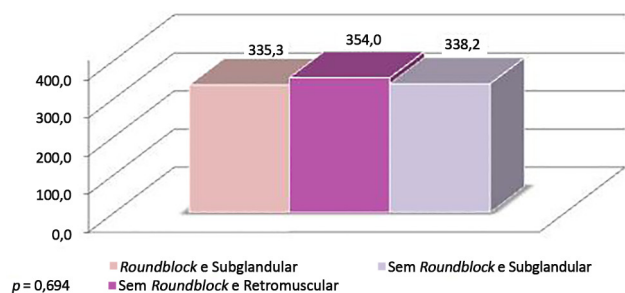


Figura 17. Volume médio por tipo de implante, roundblock e plano.

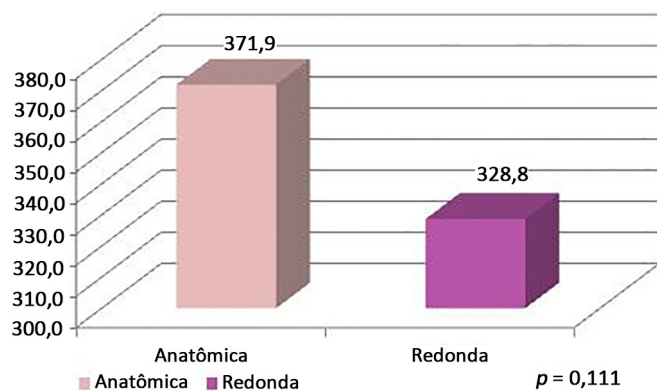


Figura 18. Média de volume médio por tipo de implante, roundblock e plano.

da amostra neste caso, enquanto apenas 27,1% nos redondos. A não realização de *roundblock* predominou no grupo dos implantes redondos.

O plano subglandular foi o mais utilizado, representando 76,6% da amostra total. Com relação ao implante anatômico, 86,7% dos implantes foram

colocados no plano subglandular. Considerando os implantes redondos, 71,4% foram colocados no plano subglandular.

A incidência de cirurgias associadas por tipo de implante foi semelhante, ficando em torno de 60% nas duas amostras, sendo a lipoaspiração o procedimento mais realizado, com incidência global de 34%. O uso de implantes de volumes diferentes para simetrização foi mais comum com o implante redondo.

De acordo com a Tabela 2 e Figura 9, observou-se associação entre plano de dissecação e *roundblock* no total ($p = 0,001$) e grupo de pacientes submetidas à inclusão de implante redondo ($p = 0,001$). Desta forma, observa-se que no grupo das pacientes submetidas à inclusão de implante redondo e plano retromuscular não ocorreram casos de *roundblock*, enquanto que, nas pacientes submetidas ao plano subglandular, a porcentagem de ocorrência de *roundblock* foi de 38,0%.

Verifica-se ainda que, no total (independentemente do tipo de cirurgia), as pacientes submetidas ao plano subglandular apresentaram maior ocorrência de *roundblock* (40,8%) comparativamente às pacientes submetidas ao plano retromuscular (4,2%).

De acordo com a Tabela 3 e Figuras 10 e 11, verificou-se que o grupo de pacientes submetidas à inclusão de implante anatômico apresentou, em média, volume médio de implante superior ao do grupo de pacientes submetidas à inclusão de implante redondo ($p < 0,001$). Já para os grupos *roundblock* e subglandular, sem *roundblock* e retromuscular e sem *roundblock* e subglandular não se verificaram diferenças de médias ($p = 0,424$).

Tabela 1. Distribuição das pacientes por variáveis clínicas, segundo tipo de implante.

	Técnica Cirúrgica		Total (N = 100)	p ¹
	Anatômica (N = 30)	Redonda (N = 70)		
<i>Roundblock</i>	13 (43,3%)	19 (27,1%)	32 (32,0%)	0,112
Plano				0,102
Retromuscular	4 (13,3%)	20 (28,6%)	24 (24,0%)	
Subglandular	26 (86,7%)	50 (71,4%)	76 (76,0%)	
Cirurgia Associada	18 (60,0%)	41 (58,6%)	59 (59,0%)	0,894
Baker	1 (3,3%)	5 (7,1%)	6 (6,0%)	0,665 ^a
Obesidade Mórbida	4 (13,3%)	1 (1,4%)	5 (5,0%)	0,027 ^a
DERMO	6 (20,0%)	9 (12,9%)	15 (15,0%)	0,372 ^a
Assimetria (volume)	4 (13,3%)	16 (22,9%)	20 (20,0%)	0,275
Número de Complicações				0,694 ^a
Nenhum	23 (76,7%)	57 (81,4%)	80 (80,0%)	
1	6 (20%)	12 (17,1%)	18 (18,0%)	
2	1 (3,3%)	1 (1,4%)	2 (2,0%)	

¹ Nível descritivo do teste de χ^2 ou Exato Fisher (*).

Tabela 2. Distribuição das pacientes por *roundblock*, segundo plano e tipo de implante.

Grupo/ <i>Roundblock</i>		Plano				Total	p ¹	
		Retromuscular		Subglandular				
	N	%	N	%	N	%		
Anatômica	<i>Roundblock</i>	4	100,0%	26	100,0%	30	100,0%	0,613 ^a
	Não	3	75,0%	14	53,8%	17	56,7%	
	Sim	1	25,0%	12	46,2%	13	43,3%	
Redonda	<i>Roundblock</i>	20	100,0%	50	100,0%	70	100,0%	0,001
	Não	20	100,0%	31	62,0%	51	72,9%	
	Sim	0	0,0%	19	38,0%	19	27,1%	
Total	<i>Roundblock</i>	24	100,0%	76	100,0%	100	100,0%	0,001
	Não	23	95,8%	45	59,2%	68	68,0%	
	Sim	1	4,2%	31	40,8%	32	32,0%	

¹ Nível descritivo do teste de χ^2 ou Exato Fisher (*).

Tabela 3. Medidas de volume médio¹ por tipo de implante, *roundblock* e plano.

Volume médio	Média	Desvio Padrão	Mediana	Mínimo	Máximo	N
Grupo	341,7	55,3	337,5	205,0	560,0	100
Anatômica	371,9	59,5	362,5	245,0	525,0	30
Redonda	328,8	48,2	325,0	205,0	560,0	70
<i>t</i> (98) = 3,82 (<i>p</i> < 0,001)						
Grupo/ <i>Roundblock</i>	341,7	55,3	337,5	205,0	560,0	100
<i>Roundblock</i> e Retromuscular	415,0	-	415,0	415,0	415,0	1
<i>Roundblock</i> e Subglandular	335,3	57,9	340,0	205,0	495,0	31
Sem <i>Roundblock</i> e Retromuscular	354,0	52,7	340,0	280,0	525,0	23
Sem <i>Roundblock</i> e Subglandular	338,2	54,4	337,5	245,0	560,0	45
ANOVA ² - F _{2,96} =0,87 (<i>p</i> = 0,424)						
Teste de Kolmogorov-Smirnov - <i>p</i> = 0,066						

¹ Médias dos volumes das mamas direita e esquerda.

² Comparação de média entre grupos *Roundblock* e subglandular, sem *roundblock* e retromuscular e sem *roundblock* e subglandular. O grupo *roundblock* e retromuscular não foi concluído na comparação por apresentar somente 1 caso.

DISCUSSÃO

Em Cirurgia Plástica, muitos procedimentos se valem da experiência prévia e observacional do cirurgião. Qualquer tentativa de realizar os procedimentos de uma forma mais objetiva é válida. Citando um grande exemplo, o professor Ivo Pitanguy sistematizou a mamoplastia redutora, o que permitiu a reprodução de sua técnica e facilitou sobremaneira o ensino da cirurgia plástica aos residentes, tornando a técnica reprodutível.

As pacientes apresentam uma ampla variedade de características no envelope cutâneo, parênquima e tecidos adjacentes e quando essas características não são respeitadas, o índice de complicações aumenta⁶.

No âmbito da mamoplastia de aumento, Tebbetts⁴ desenvolveu em 2002 um sistema de avaliação objetiva chamado TEPID [*Tissue Characteristics of the Breast (T), envelope (E), parenchyma (P), implant (I) and*

dynamics (D)], que levava em consideração os tecidos da paciente como o fator mais importante no planejamento da inclusão do implante.

O sistema *High Five*, também desenvolvido por Tebbetts⁴, foi o sucessor do sistema TEPID e apresentou uma maneira mais abrangente e pragmática de entender e planejar a cirurgia de implante mamário. Por ser um sistema objetivo foi adotado pela autora como prática regular devido à previsibilidade dos resultados e menor índice de reoperações⁸.

Tebbetts⁴ relata no artigo original que o objetivo é priorizar o bem-estar dos tecidos da paciente em longo prazo para diminuir taxas de reoperação, que em uma série de mais de 2000 casos foi de 3% e especificamente para mudança de tamanho do implante de 0,2%.

Adams Jr.¹⁰, em uma série de 300 casos, demonstrou uma taxa similar de reoperações, com 2,8%. A casuística da autora deste estudo apresentou apenas dois casos

em 100 operados. O primeiro caso necessitou de troca bilateral de implantes devido a quadro de contratura grau IV de Baker na mama esquerda e grau III na mama direita após 6 meses da cirurgia inicial.

O segundo caso apresentou contratura grau IV em mama esquerda, sendo manejada com troca de implante e modificação do plano para retromuscular. Neste caso em específico foi realizada associação de lipoaspiração da região lateral das mamas, suscitando o questionamento da existência de conexão entre uma provável formação de seroma e ocorrência de contratura capsular. Desta forma, ocorreram 2% de revisões cirúrgicas, inferior aos 4,2% descritos por Jewell & Jewell¹¹ e 12,5% encontrados por Bengston et al.¹²

Em nenhum caso foi necessária realização da troca do implante mamário devido à assimetria. Apenas um caso apresentou assimetria clinicamente detectável no pós-operatório tardio, embora já existisse e fosse mais acentuada no pré-operatório. A paciente mostrou-se satisfeita com resultado, embora a autora tenha proposto correção cirúrgica.

Quanto à escolha do plano de inclusão do implante, na série estudada 24% dos implantes foram submusculares e 76% foram subglandulares. O cirurgião plástico, ao escolher a localização do implante, deve levar em conta critérios técnicos comprovados pela literatura médica e buscar associá-los com o perfil da paciente⁷.

Na literatura encontram-se estudos advogando sobre os dois planos, com vantagens e desvantagens expostas, sendo importante dominar as duas técnicas para atender as necessidades de cada paciente¹³.

O plano subglandular teoricamente é o melhor plano para colocação do implante por respeitar a anatomia original da mama, embora apresente uma taxa maior de complicações do que o plano submuscular¹⁴.

Segundo McCarthy et al.¹⁵, a colocação do implante sob o músculo grande peitoral permite melhor visualização e maior quantidade de parênquima mamário examinado no exame de imagem, quando comparado à localização sob a glândula, independentemente do tamanho da mama e do tipo de implante. Além disso, é relatada na literatura uma menor incidência de contratura capsular com o uso desta via^{9,16}, o que condiz com os resultados encontrados pela autora. Tebbetts⁶, com seu consagrado estudo, sugere a colocação do implante em plano duplo, com maior ou menor liberação do músculo peitoral maior, adequado à necessidade de cada caso.

Como alternativa, Graf et al.¹⁷, em 2003, descreveram a colocação do implante no plano subfascial, com o benefício relatado de uma melhor cobertura do polo superior da mama, sem manipulação excessiva do músculo peitoral, com bons resultados, confirmados por Tebbetts⁴ e pela série relatada por Espírito Santo¹⁸.

No caso de contratura capsular com implante no plano subglandular e subfascial, pacientes com implantes visíveis e palpáveis ou parênquima mamário fino tornam-se verdadeiros desafios para reparação. Nesses casos, a mastoplastia secundária com troca do plano subglandular para o submuscular, associada à capsulotomia, é talvez a única alternativa¹⁴⁻¹⁷.

A incisão inframamária permite acesso direto e amplo ao plano de colocação do implante, que pode ser subglandular, submuscular, subfascial ou em duplo plano. A cicatriz resultante é de 4 a 5 cm, devendo ser majoritariamente posicionada na porção lateral da linha média mamária. É o acesso mais utilizado pelos cirurgiões plásticos brasileiros e alguns norte-americanos⁹.

O acesso periareolar foi descrito em 1972 e é amplamente utilizado atualmente¹⁴. A incisão é planejada na porção inferior da aréola e permite fácil ajuste do sulco inframamário com cicatriz inconspícua. A mastoplastia de aumento não será uma cirurgia única na vida da paciente, pois será necessário realizar a troca dos implantes em algum ou vários momentos e provavelmente uma mastopexia será necessária.

Dessa forma, invariavelmente a aréola será abordada e levando em consideração a qualidade estética e a minimização de cicatrizes na mama, o acesso periareolar seria o mais indicado no entendimento da autora, tanto como abordagem primária como para abordagens futuras inerentes ao procedimento.

Desvantagens são o risco potencial de contaminação se ocorrer lesão dos ductos lactíferos, alteração na sensibilidade do mamilo e disseções difíceis em pacientes com aréolas com diâmetro menor que 3 cm. Constitui boa indicação para pacientes com mamas tuberosas^{17,19}. Na série estudada, nenhuma paciente apresentou infecção e dificuldades de lactação.

Os implantes redondos proporcionam resultados mais previsíveis e têm como uma vantagem relativa a não detecção clínica de uma eventual rotação. Este fato não acontece com modelo anatômico, em que mesmo uma pequena rotação se torna clinicamente detectável¹⁴.

A rotação do implante anatômico pode ser prevenida por alguns fatores. O primeiro deles é a textura do implante, que cria forças de fricção, o chamado efeito velcro¹⁹. O segundo é a adesão do implante à loja, que é influenciado por uma dissecação excessivamente extensa, cápsula imatura ou a localização do implante não é estável¹⁸, quando se forma uma dupla cápsula ou quando existe uma quantidade anormal de fluido na loja que funciona como um lubrificante. Adams Jr.¹⁰ advoga que uma loja dissecada de forma justa era um fator preventivo para rotação de implantes anatômicos e a entende como uma estrutura estática¹⁴.

A tendência natural de uma esfera preservar a

sua forma, com o máximo volume e o mínimo envoltório referindo que um implante redondo é mais similar a uma esfera, quando ocorre contração, a loja tende a aderir melhor ao implante, ocorrendo assim menos alterações dinâmicas. No implante anatômico, quando ocorre a retração cicatricial normal, uma cápsula mais esférica tende a se formar, o que difere em muito da forma do implante anatômico¹⁴⁻¹⁹.

É sabido que implantes anatômicos possuem um risco elevado de rotação, que na série estudada, foi de 10% (três casos), o que motivou a autora a adotar novas estratégias como o uso de implantes cônicos revestidos com poliuretano, série que será descrita futuramente. Adams Jr.¹⁰ encontrou 2,7% de rotação dos implantes anatômicos em 37 casos operados, que foram manejados clinicamente, sem necessidade de reoperação. Jewell & Jewell¹¹ encontraram incidência de 0,8% em 119 pacientes operados. Bengtson et al.¹² por sua vez, em estudo multicêntrico, com acompanhamento de 3 anos, verificaram 2,6% de rotações.

Nas pacientes submetidas previamente à cirurgia para tratamento de obesidade mórbida, o uso do implante anatômico foi mais comum, com 13,3%, das indicações neste grupo contra 1,4% das redondas. Estas pacientes apresentavam maior elasticidade da pele e o implante anatômico, melhor distribuição volumétrica com adequada compensação de toda a loja. Pelo mesmo motivo, o uso de *roundblock* foi mais frequente no grupo dos implantes anatômicos.

No grupo das pacientes em que foi utilizado o implante redondo, verificou-se menor incidência de flacidez cutânea, o que justifica o uso deste de tipo de implante mais comumente no plano restromuscular.

Nos 100 casos operados pela autora, não houve nenhum caso de hematoma, o que se atribui a realização de rigorosa hemostasia, uso de compressas com soro gelado e compressão externa por 10 minutos. Esta incidência é concordante com a encontrada por Adams Jr.¹⁰ em 2008, que também não teve nenhum caso de hematoma em 37 pacientes operados com implante anatômico.

Embora algumas pacientes possuíssem elevado índice de massa corpórea, *Rippling* não foi observado em nenhum caso, demonstrando que o planejamento cirúrgico conforme critérios estabelecidos por Tebbetts⁴ é eficaz. Em 119 casos operados, Jewell & Jewell¹¹ encontraram incidência de 7,6% de *rippling* e Adams Jr.¹⁰ de 16%, sendo 15 casos em implantes redondos texturizados e apenas um em implante anatômico.

Seroma significativo e com repercussões clínicas não foi detectado em nenhuma paciente. Seroma tardio também não foi encontrado na amostra.

Não ocorreu nenhum caso de infecção na série estudada, o que se atribui ao protocolo adotado com limpeza das luvas, do implante e da loja cirúrgica com

solução de antibióticos conforme preconizada por Adams Jr.¹⁰, que em uma série de 229 casos, encontrou apenas três casos de infecção. Acredita-se que o que o uso rotineiro de barreiras de contato da pele com o implante tenha contribuído significativamente na prevenção de infecções.

Contratura capsular ocorreu em um paciente no grupo de implantes anatômicos (3,3%) e cinco pacientes (7,1%) no grupo de implantes redondos. Medidas clínicas e cirúrgicas foram adotadas para sua prevenção, estando a incidência semelhante com a descrita por Jewell & Jewell¹¹ de 2,5% para contraturas grau III e nenhuma grau IV, e um pouco mais elevada que os 0,58% descritos por Adams Jr.¹⁰.

Quanto à detecção de neoplasias após cirurgia de aumento mamário, não se evidenciou risco aumentado de falsos negativos nos exames de imagem, respeitando-se critérios técnicos rigorosos. Entretanto, quando o implante é colocado sob o músculo grande peitoral é possível uma melhor visualização e maior quantidade de parênquima mamário pode ser examinado¹⁸⁻²¹.

CONCLUSÃO

O uso dos critérios objetivos de planejamento pré-operatório conforme preconizados por Tebbetts¹⁹ proporcionou um índice baixo de reoperações e complicações. O acesso periareolar proporcionou resultados satisfatórios em todos os casos, com cicatrizes inconspícuas em ambos tipos de implantes. Além disso, o acesso permite uma minimização de eventuais cicatrizes na mama, uma vez que a aréola será abordada em cirurgias futuras como uma mastopexia ou troca dos implantes. O paciente deve ser informado sobre a possibilidade da rotação do implante anatômico e participar ativamente na escolha deste.

COLABORAÇÕES

- MCSG** Realização das operações e/ou procedimentos e concepção e desenho do estudo.
- CSS** Redação do manuscrito ou revisão crítica de seu conteúdo.
- JA** Análise estatística.
- DTG** Análise e/ou interpretação dos dados.

REFERÊNCIAS

1. International Society of Aesthetic Plastic Surgery. ISAPS Global Statistics [citado 2016 Set 15]. Disponível em: <http://www.isaps.org/news/isaps-global-statistics>
2. Graf R, Auersvald A, Biggs T. Mamoplastias de aumento: problemas e soluções. In: Mélega JM, Baroudi R, eds. Cirurgia plástica - fundamentos e arte: cirurgia estética. São Paulo: Medsi; 2003. p.591-607.

3. Tebbetts JB, Adams WP. Five critical decisions in breast augmentation using five measurements in 5 minutes: the high five decision support process. *Plast Reconstr Surg.* 2006;118(7 Suppl):35S-45S.
4. Tebbetts JB. A system for breast implant selection based on patient tissue characteristics and implant-soft tissue dynamics. *Plast Reconstr Surg.* 2002;109(4):1396-409.
5. Adams WP Jr. Mamoplastia de aumento de plano duplo. In: Adams WP, ed. *Atlas de Cirurgia Plástica.* Porto Alegre: McGraw Hill; 2011.
6. Tebbetts JB. Dual plane breast augmentation: optimizing implant-soft-tissue relationships in a wide range of breast types. *Plast Reconstr Surg.* 2001;107(5):1255-72.
7. Baptista RR, Salles AG, Remigio AFN, Cruz DP, Ferreira MC. Avaliação dos resultados estéticos após mamoplastias de aumento com o uso de implante redondo vs. Anatômico. *Rev Bras Cir Plást.* 2010;25(Supl):1-102.
8. Benelli L. A new periareolar mammoplasty: The "round block" technique. *Aesth Plast Surg* 1990;14(1):93-100.
9. Adams WP Jr, Rios JL, Smith SJ. Enhancing patient outcomes in aesthetic and reconstructive breast surgery using triple antibiotic breast irrigation: six-year prospective clinical study. *Plast Reconstr Surg.* 2006;117(1):30-6.
10. Adams WP Jr. The process of breast augmentation: four sequential steps for optimizing outcomes for patients. *Plast Reconstr Surg.* 2008;122(6):1892-900.
11. Jewell ML, Jewell JL. A comparison of outcomes involving highly cohesive, form-stable breast implants from two manufacturers in patients undergoing primary breast augmentation. *Aesth Surg J.* 2010;30(1):51-65.
12. Bengtson BP, Van Natta BW, Murphy DK, Slicton A, Maxwell GP; Style 410 U.S. Core Clinical Study Group. Style 410 highly cohesive silicone breast implant core study results at 3 years. *Plast Reconstr Surg.* 2007;120(7 Suppl 1):40S-8S.
13. Zeitoune GC. Subpeitoral ou subglandular: qual é a melhor localização do implante para pacientes com hipomastia. *Rev Bras Cir Plást.* 2012;27(3):428-34.
14. Neligan P, ed. *Plastic Surgery. Volume Five: Breasts.* Toronto: Elsevier; 2013. p.13-37.
15. McCarthy CM, Pusic AL, Disa JJ, Cordeiro PG, Cody HS 3rd, Mehrara B. Breast cancer in the previously augmented breast. *Plast Reconstr Surg.* 2007;119(1):49-58.
16. Spear SL, Bulan EJ, Venturi ML. Breast augmentation. *Plast Reconstr Surg.* 2004;114(5):73E-81E.
17. Graf RM, Bernardes A, Rippel R, Araujo LR, Damasio RC, Auersvald A. Subfascial breast implant: a new procedure. *Plast Reconstr Surg.* 2003;111(2):904-8.
18. Espírito Santo PRQ. Mastoplastia de aumento via axilar: avaliação da técnica subfascial. *Rev Bras Cir Plást.* 2010;25(4):663-7.
19. Tebbetts JB. Does fascia provide additional, meaningful coverage over a breast implant? *Plast Reconstr Surg.* 2004;113(2):777-9.
20. Handel N. Secondary mastopexy in the augmented patient: a recipe for disaster. *Plast Reconstr Surg.* 2006;118(7 Suppl):152S-63S.
21. Embrey M, Adams EE, Cunningham B, Peters W, Young VL, Carlo GL. A review of the literature on the etiology of capsular contracture and a pilot study to determine the outcome of capsular contracture interventions. *Aesthetic Plast Surg.* 1999;23(3):197-206.

Autor correspondente:*Maria Claudia Sanchez Giometti**

Rua Juquis, 31, ap 166 - Moema - São Paulo, SP, Brasil

CEP 04081-010

E-mail: mclaudiagiom@hotmail.com