



# Implante submuscular em duplo bolso para mastopexias de aumento

## *Submuscular implant in double pocket for augmentation mastopexy*

LEANDRO DEBS PROCÓPIO <sup>1\*</sup>  
DANILO DEBS PROCÓPIO SILVA <sup>2</sup>  
RODRIGO ROSIQUE <sup>3</sup>

Instituição: Clínica Debs,  
Porto Velho, RO, Brasil.

Artigo submetido: 25/7/2018.  
Artigo aceito: 21/4/2019.

Conflitos de interesse: não há.

DOI: 10.5935/2177-1235.2019RBCP0133

### ■ RESUMO

**Introdução:** A utilização de implantes mamários vem aumentando. O posicionamento do implante na literatura é relatado como subglandular, subfascial, submuscular total e parcial, cada qual com suas indicações, limitações e complicações. **Métodos:** Este trabalho mostra uma manobra para cobertura do implante e sua sustentação utilizando dois retalhos musculares. Entre novembro de 2009 e abril de 2012, foram analisados 80 casos de pacientes submetidas à inclusão de implantes em posição submuscular em duplo bolso, independentemente da via de acesso, do grau de flacidez e ptose. **Resultados:** A versatilidade desta manobra permite que seja utilizada em uma ampla variedade de mamas, desde aumento sem flacidez a mamopexia com implante, podendo ser realizada por via periareolar, inframamária ou aberta. Foi utilizada em cirurgias primárias e secundárias, com ou sem uso de retalho de tecido mamário e retirada de pele. **Conclusões:** A cobertura do implante com o músculo peitoral pela técnica de duplo bolso demonstrou ótimos resultados, com baixo índice de complicações e reintervenções. Esta técnica está sendo utilizada em uma maior casuística e um seguimento mais longo tem sido feito para confirmar os resultados obtidos até o momento.

**Descritores:** Implante mamário; Modalidades de posição; Contração muscular; Procedimentos cirúrgicos reconstrutivos; Contratura capsular em implantes.

<sup>1</sup> Clínica Debs, Porto Velho, RO, Brasil.

<sup>2</sup> Clínica Debs, Patrocínio, MG, Brasil.

<sup>3</sup> Clínica Rosique, Ribeirão Preto, SP, Brasil.

## ■ ABSTRACT

**Introduction:** The use of implants is steadily increasing. Reports have been published of implants in the subglandular, subfascial, total, and partial submuscular positions each with its indications, limitations, and complications. **Methods:** This study presents a technique to cover the implant and support it using two muscle flaps. Between November 2009 and April 2012, 80 patients who submitted to inclusion of implants in the submuscular position in double pocket were analyzed, regardless of the access route, the degree of flaccidity, and ptosis. **Results:** The versatility of this maneuver allows it to be used in a wide variety of breasts, from breast augmentation without flaccidity to mastopexy with implant, and may be carried out via the periareolar, inframammary, or open access routes. It was used in primary and secondary surgeries, with or without the use of breast tissue flap and removal of skin. **Conclusions:** The coverage of the implant with the pectoral muscle by the double pocket technique displayed excellent results, with a low rate of complications and reinterventions. This technique is being studied in a larger sample with a longer follow-up to confirm the results obtained so far.

**Keywords:** Breast implant; Modalities of position; Muscle contraction; Reconstructive surgical procedures; Capsular contracture in implants.

## INTRODUÇÃO

A inclusão de implante mamário tem sido cada vez mais frequente em mastopexias, existindo uma grande variedade de técnicas descritas para posicionamento do implante e a modelagem das mamas abordando a flacidez e a ptose mamária.

A análise pré-operatória correta e a escolha da melhor técnica na mastopexia de aumento são determinantes para bons resultados, não existindo uma técnica universal para tratamento de todos os tipos de mamas.

Em 1960, Gonzales-Ulloa<sup>1</sup> mencionou pela primeira vez o uso de material aloplástico associado à mastopexia. Em 1969, Goulian & Conway<sup>2</sup> recomendaram a inclusão de implante de silicone em segundo tempo após realização de mastopexia para os casos de hipomastia associada à ptose. A colocação do implante em posição submuscular foi inicialmente descrita por Dempsey & Latham, em 1968<sup>3</sup>.

A associação de mastopexia e inclusão de implante mamário apresenta alto índice de insatisfação de resultados, com necessidade de reintervenções, entretanto, muitos autores defendem que ainda é melhor do que submeter a paciente a dois tempos cirúrgicos: mastopexia e em segundo tempo a inclusão do implante<sup>4,5</sup>.

Dentre as complicações que podem comprometer a associação de mastopexia e implantes, a contratura

capsular é a mais frequente<sup>6,7,8</sup>, podendo surgir em poucos meses até um longo período após a cirurgia, tornando a mama dura, dolorida e deformada (triáde DDD) em graus variáveis. A causa da contratura capsular é multifatorial<sup>9,10</sup>, relacionada à reação inflamatória aumentada por fatores como infecções subclínicas e fatores irritantes, com proliferação celular aumentada associada à presença de miofibroblastos.

De acordo com Camirand et al.<sup>11</sup>, a contração muscular sobre o implante exerce fator protetor na formação da contratura capsular. Além dos planos submusculares (total, parcial com desinserção muscular em graus variáveis, submuscular parcial com divulsão e confecção de um bolso que pode ser superomedial ou inferolateral), o implante mamário pode ser colocado em plano supramuscular (subglandular ou subfascial).

Entre a *fascia peitoral* e a cápsula mamária (ligamento de Giraldeés ou suspensor da mama e seus prolongamentos, ligamento de Cooper) existe uma camada de gordura areolar frouxa retromamária denominada lâmina de Chassaignac, constituindo um plano de fácil descolamento por ser relativamente avascular e pouco resistente<sup>12</sup>. A frouxidão da lâmina de Chassaignac pode ser a responsável pela perda de sustentação da mama ao promover seu deslizamento em relação ao tórax<sup>13</sup>.

Visando obter resultados mais harmônicos e duradouros nas mastopexias de aumento, desenvolvemos uma manobra adaptável, reprodutível e versátil de

cobertura do implante com o músculo peitoral maior, gerando uma nova relação entre a mama, o implante e os músculos peitoral maior e menor, que pode ser utilizada em casos de mastopexia ou, até mesmo, em aumentos isolados.

## OBJETIVO

O objetivo deste trabalho é descrever a técnica de duplo bolso para mastopexias de aumento com implante submuscular e avaliar os resultados preliminares do emprego desta técnica.

## MÉTODOS

### Casuística

Foi realizada análise retrospectiva de todas as pacientes submetidas à mastopexia com implante submuscular em duplo bolso no período de novembro de 2009 a março de 2012. Foram operadas pelo autor 80 pacientes do sexo feminino, com idade variando entre 17 a 54 anos, média de 32 anos.

Todas as pacientes passaram por consulta médica com anamnese, exame físico, sendo informadas quanto ao planejamento cirúrgico, localização e tamanho da cicatriz, evolução e cuidados pós-operatórios.

As pacientes receberam informativos impressos, foram orientadas e assinaram termo de consentimento informado e de responsabilidade contendo informações sobre a influência das características individuais na evolução e no resultado cirúrgico, sobre a adequação entre expectativa e possibilidades e sobre a eventual necessidade de revisão cirúrgica para complementação do resultado e troca do implante no futuro.

A escolha do volume e formato do implante mamário foi baseada no desejo da paciente durante a consulta com a colocação de moldes sobre as mamas<sup>14</sup>.

Foram descartadas as pacientes com morbidades não compensadas, índice de massa corporal superior a 35 e tabagismo superior a 5 cigarros por dia.

### Técnica cirúrgica

A necessidade de retirada de pele e reposicionamento do complexo areolopapilar foi avaliada com as pacientes em posição ortostática, e assim determinados e marcados os pontos de referência.

Foi realizado registro fotográfico das pacientes em posições padronizadas antes e após a cirurgia.

As pacientes foram submetidas à anestesia endovenosa com bloqueio intercostal ou peridural, permanecendo em decúbito dorsal horizontal durante

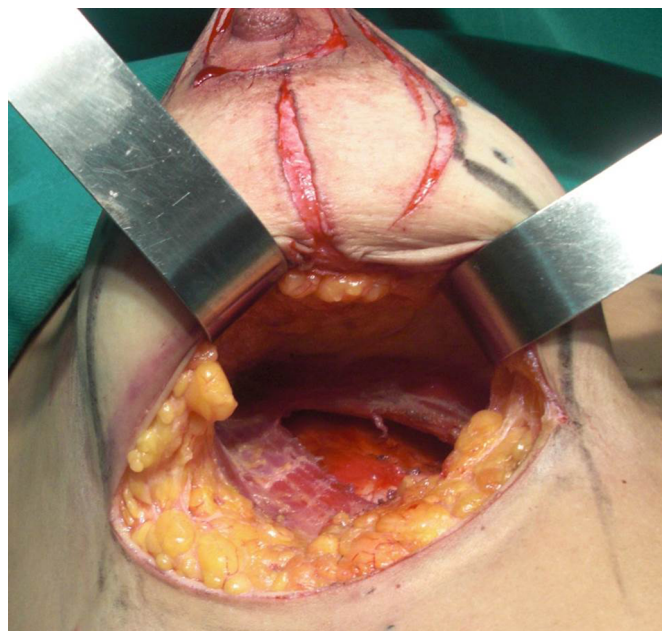
todo o ato cirúrgico, continuamente monitorizadas pelo anestesista.

Foram realizadas antibioticoprofilaxia, assepsia, antisepsia, hemostasia e mínima manipulação do implante.

A técnica pode ser utilizada em um amplo espectro de apresentação clínica das mamas, desde mamas pequenas sem flacidez ou tuberosas, até mamas com grande flacidez e ptose, como em pacientes pós-perda massiva de peso.

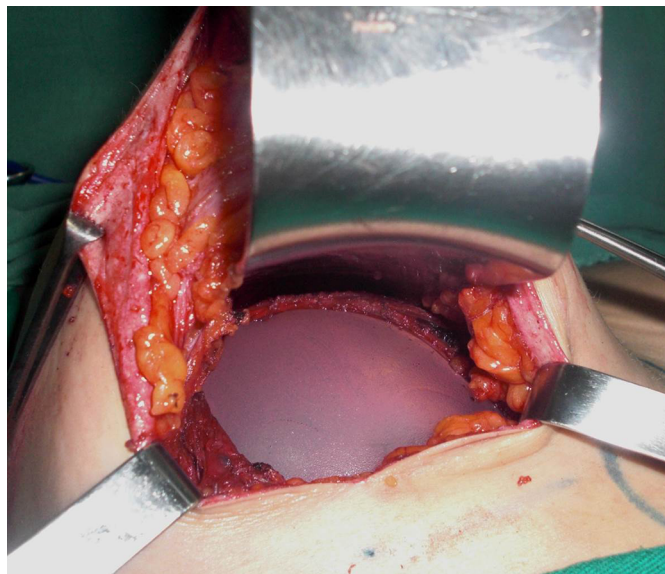
Através da via de acesso, que variou entre periareolar, vertical ou sulco mamário, realiza-se o descolamento subglandular e retirada parcial da lâmina de Chassaignac, com identificação da fásia do peitoral maior.

Para acesso ao plano intermuscular (entre os peitorais maior e menor), é realizada dissecação romba no sentido das fibras do peitoral maior, iniciando na inserção muscular (rebordo costal) em direção a sua origem, bipartindo o músculo em dois retalhos musculares, um superomedial e outro inferolateral (Figura 1). Desta maneira, preservando as fibras, a inserção, a vascularização, a inervação e a função do músculo.



**Figura 1.** Abordagem via sulco mamário com retirada da lâmina Chassaignac e divisão das fibras musculares formando duas cintas do músculo peitoral maior, dissecção entre o peitoral maior e menor para confecção da loja do implante intermuscular.

O implante é posicionado entre os dois bolsos musculares formados pelas fibras do peitoral maior, permanecendo subglandular apenas em sua porção anterior (Figura 2).



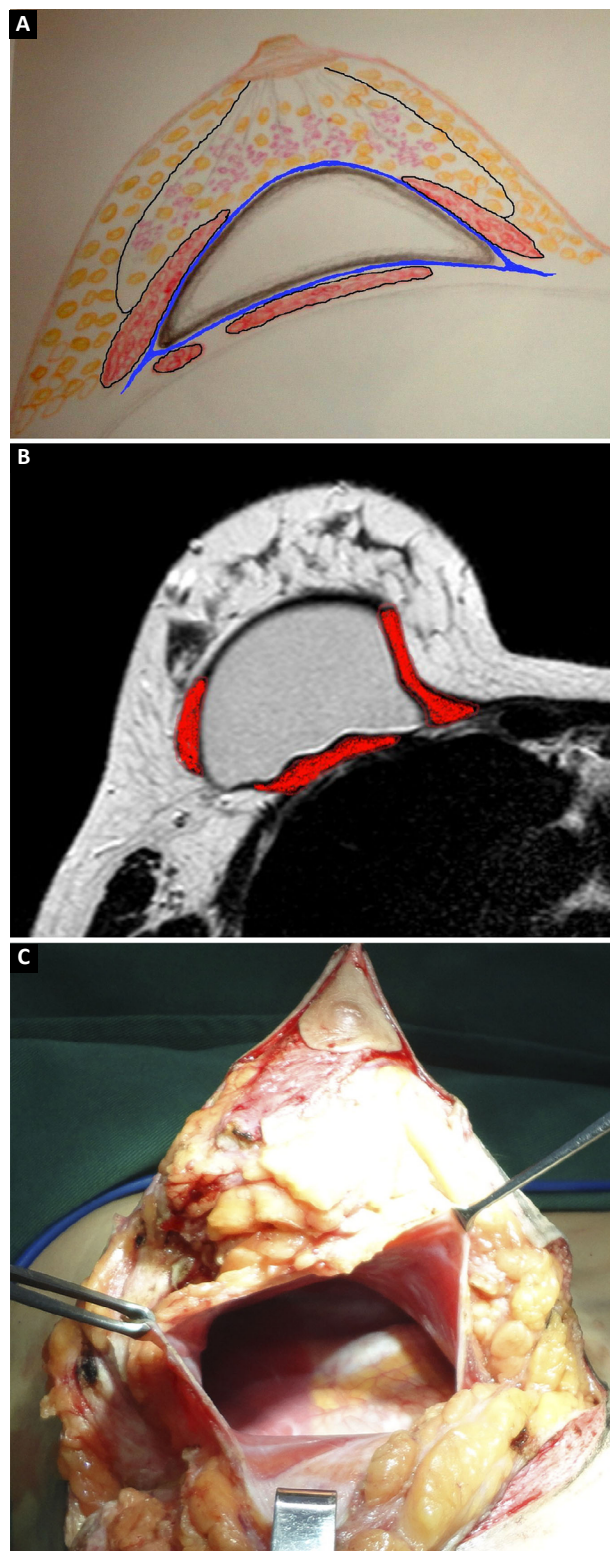
**Figura 2.** Implante posicionado intermuscular em duplo bolso, formado pelas alças do músculo peitoral maior, após sua partição, sem descolamento no sulco mamário.

Nesta técnica o implante é posicionado sobre o peitoral menor, coberto em suas porções superomedial e inferolateral pelo peitoral maior, com a cápsula cicatricial formada posteriormente sobre o peitoral menor, dando maior aderência à parede torácica. Nas laterais a cápsula cicatricial é limitada pelas alças formadas pelo músculo peitoral maior e, na porção anterior, é aderida à cápsula mamária. Assim, existe uma integração entre a parede torácica, os músculos peitorais maior e menor, o parênquima e o implante mamário, através da cápsula cicatricial (Figura 3a, 3b, 3c).

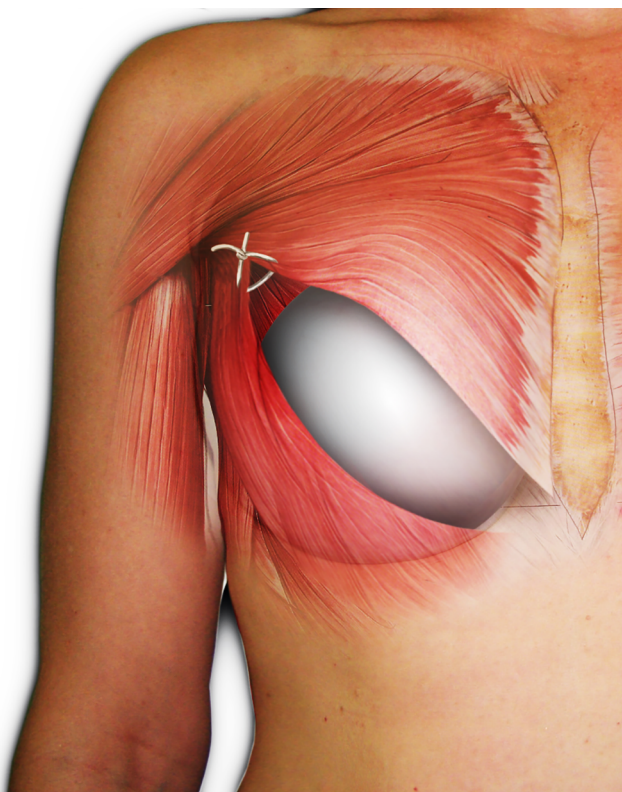
Para evitar a possibilidade de migração cranial do implante, é realizado um ponto com fio de ácido poliglicólico 2.0, englobando as bordas recém-divulsionadas do peitoral maior e o músculo peitoral menor, próximo à axila, criando uma barreira para ascensão do implante (Figura 4).

Após hemostasia rigorosa e posicionamento, o implante fica parcialmente coberto pelas alças musculares do peitoral maior (formando, assim, um bolso superomedial e outro inferolateral), outro ponto com fio de ácido poliglicólico 2.0 é realizado para evitar que o músculo deslize para as laterais do implante e o implante fique descoberto, mas evitando fechar a loja do peitoral maior com este ponto.

Nas mastopexias, antes da montagem das mamas, é avaliada a necessidade de retalho de tecido mamário, que pode variar entre retalho de pedículo superior<sup>15</sup>, inferior<sup>16</sup>, bipediculado ou sem retalho apenas com avanço dos pilares laterais da mama sobre o músculo. Para diminuir a tensão cutânea, é realizada a montagem da mama através de pontos com fio de ácido poliglicólico



**Figura 3.** A: Desenho esquemático mostrando a relação da cápsula cicatricial e implante entre os músculos peitoral maior, menor e o tecido mamário; B: Imagem de ressonância mostrando o posicionamento do implante entre os músculos peitoral maior, menor e o tecido mamário; C: Imagem em mama secundária, mostrando a preservação das fibras musculares na cápsula cicatricial peri-implante.



**Figura 4.** Implante em duplo bolso e o ponto entre as bordas do peitoral maior e o peitoral menor. Foto do Autor.

3.0 ancorados na cápsula mamária, baseado na técnica de mamoplastia ligamentar<sup>17</sup>.

Quando necessário, o excesso de pele é ressecado, adequando a marcação prévia e o reposicionado o CAP. Realiza-se sutura com mononylon 4.0 incolor no plano subdérmico e poliglecaprone 4.0 no plano intradérmico.

### Cuidados pós-operatórios

As pacientes receberam alta em uso de anti-inflamatório não hormonal (Cetoprofeno) e cefalosporina (Cefadroxil) durante 8 dias. As suturas ficam cobertas por fita adesiva (Micropore®, 3M) após a cirurgia, sendo trocadas a cada 7 dias durante o primeiro mês. Soutiens cirúrgicos são utilizados durante 45 dias, assim como faixa compressiva posicionada no polo superior das mamas durante 20 dias e repouso, evitando a abdução dos membros superiores e as atividades esportivas durante 60 dias.

## RESULTADOS

Entre novembro de 2009 e abril de 2012, foram operadas 80 pacientes, com idade variando de 17 a 54 anos (média = 33 anos).

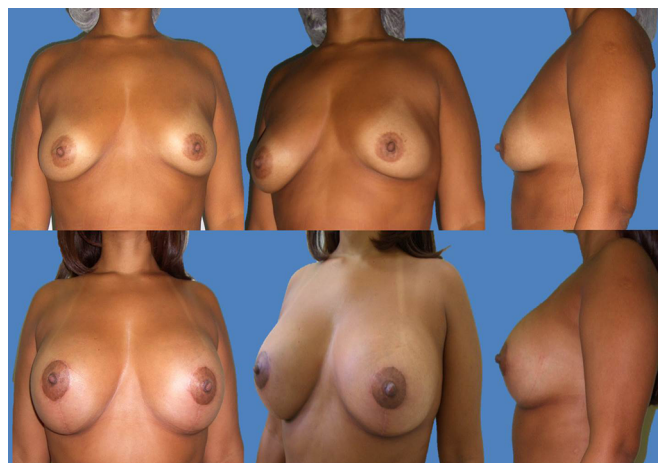Os implantes utilizados variaram entre 220 e 380cc (média = 260cc) de volume, das marcas Silimed®,

Eurosilicone®, Perthese® e SCI®, com superfície texturizada e formato redondo de perfil alto ou super alto.

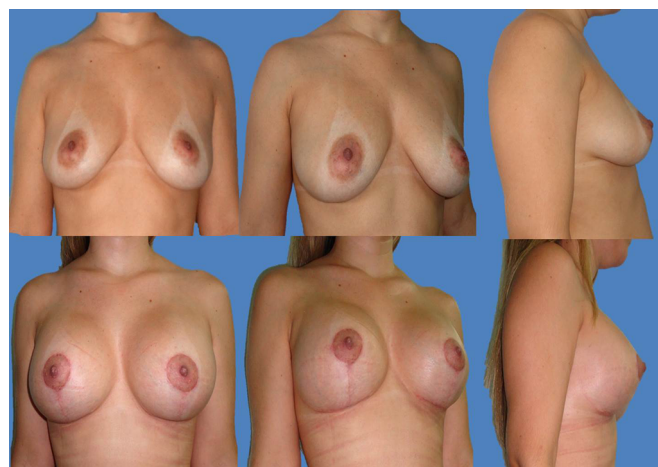
Cirurgia secundária de mamoplastia com troca de plano dos implantes ocorreu em 15 casos (18%). Cirurgia associada à mamoplastia ocorreu em 38 casos (25%), sendo 16 casos (20%) de lipoescultura e 22 casos (27%) de lipoabdominoplastia.

Não ocorreram complicações transoperatórias. O tempo de internação foi de até 30 horas.

As cicatrizes resultantes variaram em periareolar, periareolar e vertical, e cicatriz periareolar vertical e sulco, dependendo do grau de flacidez, ptose e tamanho do implante (Figuras 5-9).

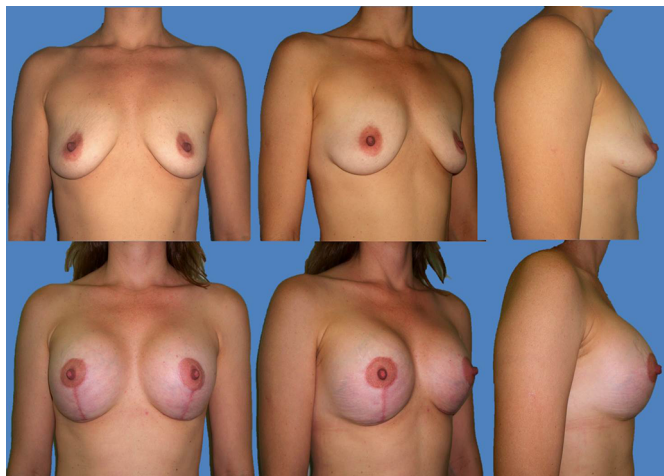


**Figura 5.** Paciente de 39 anos, com 18 meses de pós-operatório, submetida à lipoescultura e mastopexia com implante submuscular de 200ml em mama direita e 240ml em mama esquerda em duplo bolso, sem retalho e cicatriz resultante periareolar e vertical.

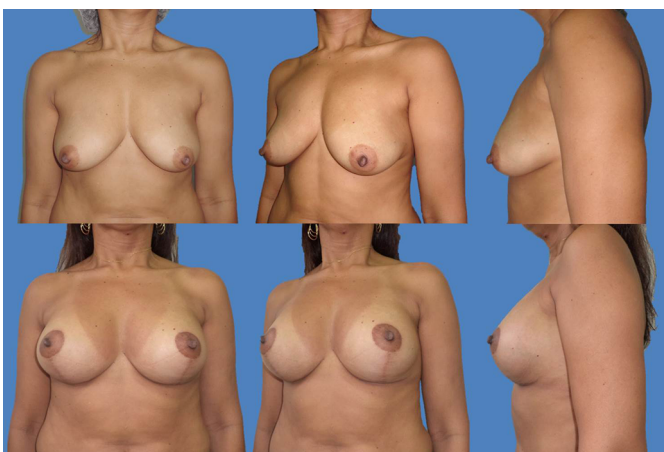


**Figura 6.** Paciente de 29 anos, com 3 meses de pós-operatório, submetida à lipoabdominoplastia e mastopexia com implante submuscular de 260ml em duplo bolso, com retalho de pedículo superior e cicatriz resultante periareolar, vertical e horizontal.

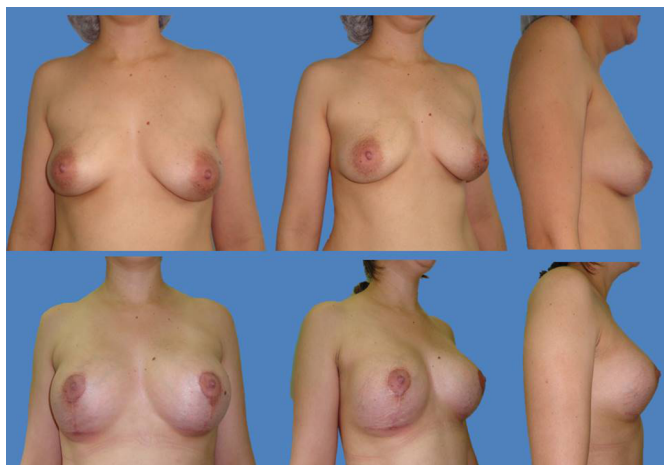Houve equimose na lateral da mama em 1 caso (1,25%), sendo evidenciado hematoma com mais de 3 dias de evolução. Por ser de pequeno volume ao USG



**Figura 7.** Paciente de 29 anos, com 5 meses de pós-operatório, submetida à mastopexia com implante submuscular de 280ml em duplo bolso, com retalho de pedículo superior e cicatriz resultante periareolar e vertical.



**Figura 8.** Paciente de 41 anos, com 3 meses de pós-operatório, submetida à lipoabdominoplastia e mastopexia com implante submuscular de 280ml em duplo bolso, com retalho de pedículo inferior e cicatriz resultante periareolar, vertical e horizontal.



**Figura 9.** Paciente de 25 anos, com 6 meses de pós-operatório, submetida à lipoescultura com miniabdominoplastia e mastopexia com implante submuscular de 300ml em duplo bolso, com retalho de pedículo superior e cicatriz resultante periareolar, vertical e horizontal.

e não apresentar aumento, foi tratado sem abordagem cirúrgica.

Nenhuma paciente apresentou infecção ou extrusão do implante.

Contratura capsular foi evidenciada em 1 caso (1,25%), com boa resposta ao uso de zafirlucaste, USG e drenagem linfática manual<sup>18,19</sup>.

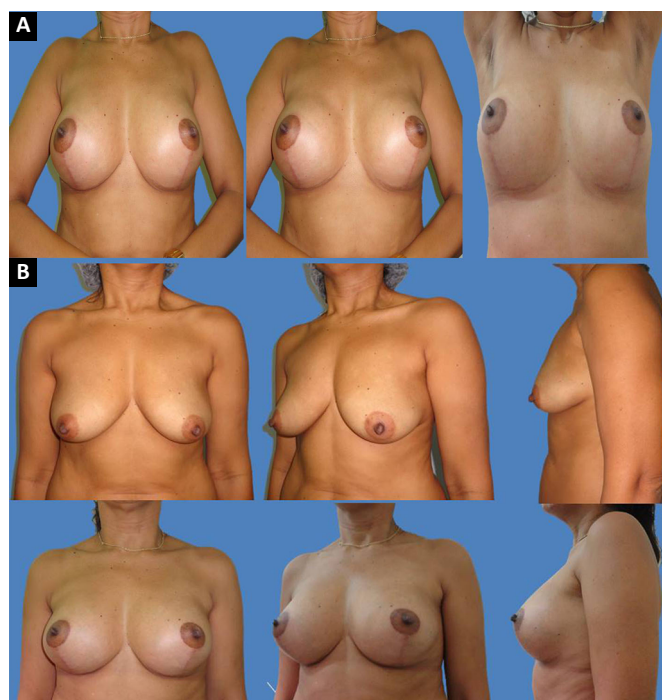
Seroma unilateral tardio, após 60 dias, foi evidenciado em 1 caso (1,25%), sendo confirmado pelo USG e reoperado após 6 meses, por evoluir com pseudoptose e assimetria.

Epiteliólise superficial da pele na junção da cicatriz vertical com a horizontal ocorreu em 2 casos (2,5%), que foram tratados com curativos diários, até cicatrização.

Refinamento de cicatriz foi realizado em 2 casos (2,5%): 1 caso de cicatriz alargada e 1 caso de cicatriz hipertrófica.

Em 3 casos (3,75%) foi retirada elipse de pele em sulco mamário após 6 meses, por evoluírem com flacidez horizontal. Estas pacientes apresentavam pele fina e estrias.

A mobilização do implante pela contração do músculo peitoral foi relatada espontaneamente por 4 pacientes (5%), sem interferência em suas atividades diárias, não sendo necessária intervenção (Figuras 10A-B).




**Figura 10. A:** Paciente de 25 anos, com 6 meses de pós-operatório, submetida à lipoescultura com miniabdominoplastia e mastopexia com implante submuscular de 300ml em duplo bolso, com retalho de pedículo superior e cicatriz resultante periareolar, vertical e horizontal; **B:** Paciente de 45 anos, com 18 meses de pós-operatório, submetida à mastopexia com implante submuscular de 260ml em duplo bolso, com retalho de pedículo superior e cicatriz resultante periareolar, vertical e horizontal.

Não houve queixa de parestesia na mama ou CAP após 3 meses. O acompanhamento variou de 3 meses a 24 meses.

## DISCUSSÃO

Quanto ao posicionamento do implante, muitas técnicas são descritas na literatura, podendo o implante ser colocado em posição subglandular, mas na busca de maior cobertura do implante com resultados melhores, foi descrito o posicionamento subfascial. Porém, ao posicionar o implante em posição vertical, observa-se alteração em seu formato<sup>20</sup>, que pode ser a causa das ondulações evidenciadas na superfície mamária (*rippling*) em casos de mamas flácidas e com pouco tecido mamário, justificando a necessidade de uma maior cobertura e suporte do implante (Figura 11).



**Figura 11.** Implante redondo de perfil alto colocado sobre uma superfície com inclinação de 45 graus, sendo observado uma alteração no formato com formação de ondulações em sua região superior. Foto do autor.

O objetivo deste trabalho não é comparar outras técnicas existentes. Mas comentando alguns detalhes das técnicas submusculares tradicionais, na técnica com desinserção do peitoral do gradil costal, o implante fica coberto pelo músculo apenas em sua parte superior, podendo ocorrer um descenso (*slipping down*), tornando o implante palpável na região do sulco<sup>7</sup>.

Na técnica de “aba de envelope”<sup>21</sup>, o autor mostra que, para posicionar o implante em posição submuscular, além da desinserção, é necessário um enfraquecimento do peitoral maior para evitar o aprisionamento do implante durante a contração do peitoral maior.

Nas técnicas em que o implante fica totalmente coberto pelo músculo, a contração muscular causa um aplainamento com diminuição da projeção mamária e

pode haver um deslocamento do implante em direção à região axilar<sup>22,23</sup>.

Nas técnicas de duplo espaço, em que o implante é colocado parcialmente submuscular<sup>24-28</sup>, a contração muscular pode provocar uma compressão do implante com alteração do seu formato e posição, projetando a mama no colo medial em caso de bolso muscular lateral, e a lateralização do CAP ou deprimir o colo medial com lateralização do implante na técnica de bolso muscular superior.

Porém, na técnica aqui apresentada, a cobertura do implante pelas alças musculares ocorre nas regiões de maior fragilidade da cirurgia de aumento mamário: quadrantes superomedial e inferolateral.

No quadrante superomedial, o retalho muscular proporciona uma boa cobertura do implante, dando um contorno mais natural no colo da mama (*tear-drop*), evitando a visualização do contorno do implante e as ondulações (*rippling*), além de impedir a simastia ao limitar a loja medialmente.

No quadrante inferolateral, o retalho muscular, ao proporcionar boa cobertura ao implante, limita a loja lateralmente, impedindo que o implante deslize em direção a lateral do tórax, além de dar sustentação inferior do implante.

Por não haver desinserção do músculo e abaixamento do sulco na técnica descrita, o implante é sustentado pelas fibras musculares, impedindo o seu descenso inferior (*slipping down*), com sulco mamário duplo. A compressão causada pelas fibras do retalho muscular lateral mantém o colo medial da mama mais cheio, evitando o *rippling*.

Nesta técnica, a área em que o implante não é coberto por músculo coincide com a região em que o parênquima mamário é mais espesso, que é a região retroareolar. Ao lateralizar as fibras musculares e desviar o vetor de força do músculo, ao contrair o peitoral maior, o implante é projetado para frente e não para cima.

Isto possibilita uma maior conização da mama, evitando a ascensão do implante. Apesar da fixação do músculo peitoral maior ao menor superiormente e da aproximação das alças anteriormente ao implante, pode ocorrer um deslizamento das fibras ou ruptura das fibras, causando uma assimetria no posicionamento do implante e no resultado da cirurgia.

Em casos de mamas com pouca flacidez e ptose, quando pode ser realizado um descolamento do sulco mamário para adequar o CAP, a mama fica com implantação baixa, além de poder ocorrer à palpação do implante no sulco e ter sulco duplo; por este motivo, não realizamos o abaixamento do sulco.

A presença do músculo envolvendo o implante pode ser um fator protetor na formação de seroma, infecção e contratatura capsular, ao promover uma maior

circulação sanguínea local, facilitando a absorção de líquidos e durante a contração muscular massagear a cápsula cicatricial.

## CONCLUSÃO

A presente técnica apresentou baixo índice de alargamento cicatricial ou deiscência, o que pode ser atribuído à sustentação do implante pelo músculo e a montagem das mamas se darem em planos profundos usando a cápsula mamária como sustentação, sem tensão na pele.

Ao respeitar a anatomia do peitoral, esta técnica se demonstrou segura por preservar a inserção, inervação e irrigação da musculatura peitoral<sup>29</sup>, possibilitando a manutenção da função muscular e o menor descolamento da mama possibilitou uma menor lesão dos vasos nutritivos da mama.

Portanto, a técnica submuscular em duplo bolso proporcionou uma cobertura adequada e boa sustentação do implante, manteve o posicionamento do sulco mamário, evitou deformidade mamária quando da contração do peitoral, obtendo bons resultados, com baixo índice de reintervenções para diferentes tipos de mamas.

Um maior número de casos e o seguimento por mais tempo está sendo realizado para confirmar os resultados preliminares aqui relatados.

## COLABORAÇÕES

### LDP

Análise e/ou interpretação dos dados, análise estatística, aprovação final do manuscrito, coleta de dados, conceitualização, concepção e desenho do estudo, gerenciamento do projeto, investigação, metodologia, realização das operações e/ou experimentos, redação - preparação do original, redação - revisão e edição, supervisão, validação, visualização.

### DDPS

Análise e/ou interpretação dos dados, coleta de dados, realização das operações e/ou experimentos, redação - revisão e edição, visualização.

### RR

Redação - revisão e edição, visualização.

## REFERÊNCIAS

- Gonzales-Ulloa M. Correction of hypotrophy of the breast by means of exogenous material. *Plast Reconstr Surg Transplant Bull.* 1960;25(1):15-40. DOI: <https://doi.org/10.1097/00006534-196001000-00002>
- Goulian D Jr, Conway H. Correction of the moderately ptotic breast. *Plast Reconstr Surg.* 1969;43(5):478-80. PMID: 5781824 DOI: <https://doi.org/10.1097/00006534-196905000-00004>
- Dempsey WC, Latham WD. Subpectoral implants in augmentation mammoplasty. Preliminary report. *Plast Reconstr Surg.* 1968;42(6):515-21. PMID: 5722153 DOI: <https://doi.org/10.1097/00006534-196812000-00001>
- Spear SL, Pelletiere CV, Menon N. One-stage augmentation combined with mastopexy: aesthetic results and patient satisfaction. *Aesthetic Plast Surg.* 2004;28(5):259-67. DOI: <https://doi.org/10.1007/s00266-004-0032-6>
- Saldanha OR, Maloof RG, Dutra RT, Luz OAL, Saldanha Filho O, Saldanha CB. Mamoplastia redutora com implante de silicone. *Rev Bras Cir Plást.* 2010;25(2):317-24.
- de Benito J, Sanches K. Secondary breast augmentation: managing each case. *Aesthetic Plast Surg.* 2010;34(6):691-700. DOI: <https://doi.org/10.1007/s00266-010-9510-1>
- Bozola AR, Bozola AC, Carrazzoni RM. Inclusão de Próteses Mamárias de Silicone - Poliuretano. *Rev Soc Bras Cir Plást.* 2006;21(1):18-22.
- Pitanguy I, Amorim NFG, Ferreira AV, Berger R. Análise das trocas de implantes mamários nos últimos cinco anos na Clínica Ivo Pitanguy. *Rev Bras Cir Plást.* 2010;25(4):668-74. DOI: <https://doi.org/10.1590/S1983-51752010000400019>
- Becker H, Springer R. Prevention of capsular contracture. *Plast Reconstr Surg.* 1999;103(6):1766-8. DOI: <https://doi.org/10.1097/00006534-199905000-00036>
- Bastos EM, Neto MS, Alves MT, Garcia EB, Santos RA, Heink T, et al. Histologic analysis of zafirlucast's effect on capsule formation around silicone implants. *Aesthetic Plast Surg.* 2007;31(5):559-65. PMID: 17576504
- Camirand A, Doucet J, Harris J. Breast augmentation: compression—a very important factor in preventing capsular contracture. *Plast Reconstr Surg.* 1999;104(2):529-38. DOI: <https://doi.org/10.1097/00006534-199908000-00038>
- Maia CKF, Freitas GM, Monteiro SS. Anatomia da mama. In: Ribeiro RC, Saltz R, eds. *Cirurgia da mama estética e reestrutiva.* Rio de Janeiro: Revinter; 2001.
- Sampaio MM, Fraga M, Ferreira AP, Barros AC. Structured mammoplasty: a new approach for obtaining breast symmetry. *Plast Reconstr Surg.* 2013;131(2):300e-302e. PMID: 23358041 DOI: <http://dx.doi.org/10.1097/PRS.0b013e318278d7d9>
- França ALF, Scevola MCO, Fachin SD, França PF, França NC. Mamasize: Um Novo Instrumento Auxiliar no Planejamento das Mamoplastias. *Rev Soc Bras Cir Plást.* 2005;20(4):204-6.
- Gomes SR. Mastopexia com retalho de pedículo superior e implante de silicone. *Rev Bras Cir Plást.* 2008;23(4):241-7.
- Mansur JRB, Bozola AR. Mastopexia e aumento das mamas com proteção e suporte inferior da prótese com retalho de pedículo inferior. *Rev Bras Cir Plást.* 2009;24(3):304-9.
- Bono JEP. Mamoplastia Ligamentar. *Rev Bras Cir Plást.* 2008;23(3):192-9.
- Rosique MJF, Rosique RG, Flores LRP, Amaral AB, Mélega JM. Uso de zafirlucaste para o tratamento de contratura capsular: estudo preliminar. *Rev Bras Cir Plást.* 2008;23(2):120-3.
- Santos MAG, Boggio RF, Carlucci AR, Motoka E, Albano AM. Prevenção e tratamento da contratura capsular após implantação de prótese mamária. *Rev Bras Cir Plást.* 2010;25(2):304-8.
- Migliori F. “Upside-down” augmentation mastopexy. *Aesthetic Plast Surg.* 2011;35(4):593-600. DOI: <https://doi.org/10.1007/s00266-010-9623-6>
- Leão CEG. Mamoplastia de aumento: técnica em “aba de envelope”. *Rev Bras Cir Plást.* 2009;24(2):202-7.
- Spear SL, Schwartz J, Dayan JH, Clemens MW. Outcome assessment of breast distortion following submuscular breast augmentation. *Aesthetic Plast Surg.* 2009;33(1):44-8. PMID: 19052809 DOI: <https://doi.org/10.1007/s00266-008-9275-y>
- Pelle-Ceravolo M, Del Vesovo A, Bertozzi E, Molinari P. A technique to decrease breast shape deformity during muscle contraction in submuscular augmentation mammoplasty. *Aesthetic Plast Surg.* 2004;28(5):288-94. DOI: <https://doi.org/10.1007/s00266-003-3023-0>



24. Khan UD. Dynamic breasts: a common complication following partial submuscular augmentation and its correction using the muscle-splitting biplane technique. *Aesthetic Plast Surg.* 2009;33(3):353-60. PMID: 19280247 DOI: <https://doi.org/10.1007/s00266-009-9320-5>
25. Panettiere P, Marchetti L, Accorsi D, Del Gaudio GA. Augmentation mammoplasty of teardrop-shaped breasts using round prostheses. *Aesthetic Plast Surg.* 2003;27(1):20-6. DOI: <https://doi.org/10.1007/s00266-002-0061-y>
26. Khan UD. Muscle-splitting breast augmentation: a new pocket in a different plane. *Aesthetic Plast Surg.* 2007;31(5):553-8. DOI: <https://doi.org/10.1007/s00266-006-0242-1>
27. Daniel MJB. Inclusão de Prótese de Mama em Duplo Espaço - Prêmio Georges Arié 2004. *Rev Bras Cir Plást.* 2005;20(2):82-7.
28. Soares AB, Franco FF, Rosim ET, Renó BA, Hachmann JOPA, Guidi MC, et al. Mastopexia com uso de implantes associados a retalho de músculo peitoral maior: técnica utilizada na Disciplina de Cirurgia Plástica da Unicamp. *Rev Bras Cir Plást.* 2011;26(4):659-63. DOI: <https://doi.org/10.1590/S1983-51752011000400021>
29. Park HD, Min YS, Kwak HH, Youn KH, Lee EW, Kim HJ. Anatomical study concerning the origin and course of the pectoral branch of the thoracoacromial trunk for the pectoralis major flap. *Surg Radiol Anat.* 2004;26(6):428-32. DOI: <https://doi.org/10.1007/s00276-004-0273-8>

---

**\*Autor correspondente:****Leandro Debs Procópio**

Av. Carlos Gomes, nº 2119 - São Cristóvão, Porto Velho, RO, Brasil

CEP 76804-037

E-mail: [doutorleandro@bol.com.br](mailto:doutorleandro@bol.com.br)