



Retalho nasogeniano de interpolação na reconstrução da asa nasal após ressecção de tumores cutâneos

Nasolabial interpolation flap for nasal alar reconstruction after skin tumor resection

RAFAEL LUÍS SAKAI^{1*}
LUIS CARLOS VIEIRA TAVARES JÚNIOR¹
CARLOS ALBERTO KOMATSU¹
LEÃO FAIWICHOW¹

■ RESUMO

Introdução: O nariz é sede frequente de neoplasias cutâneas. Pela importância estético-funcional, a reconstrução do nariz, em especial da asa nasal, é um desafio. O objetivo é descrever o retalho nasogeniano de interpolação na reconstrução da asa nasal após ressecção de tumores cutâneos. **Métodos:** Pacientes com tumores de pele não melanoma de asa nasal, sem comprometimento dos sulcos alar ou supra-alar, foram submetidos à reconstrução com retalho nasogeniano de interpolação associado a enxerto de cartilagem conchal. Detalhes do planejamento cirúrgico e da sequência operatória, assim como a análise dos resultados, são demonstrados. **Resultados:** No tratamento de tumores de pele localizados na asa nasal, deve-se buscar resultados sob o ponto de vista oncológico e estético. Assim, a preservação da estrutura tridimensional e das características cutâneas da asa nasal deve ser objetivada. **Conclusão:** O retalho nasogeniano de interpolação mostrou-se eficaz na reconstrução da asa nasal, apesar da necessidade de dois tempos cirúrgicos.

Descritores: Nariz; Procedimentos cirúrgicos reconstrutivos; Retalhos cirúrgicos; Neoplasias cutâneas.

■ ABSTRACT

Introduction: The nose is a common site for skin neoplasms. Due to its functional and esthetic importance, nasal reconstruction, mainly that of the nose ala, is challenging. The objective is to describe the nasolabial interpolation flap for nasal alar reconstruction after skin tumor resection. **Methods:** Patients with nonmelanoma skin tumors on the nasal ala without involvement of the alar and supra-alar sulcus underwent reconstruction with a nasolabial interpolation flap associated with conchal cartilage grafting. Details of the surgical planning and operative sequence and an analysis of the results are presented. **Results:** In the treatment of skin tumors on the nasal ala, results from the oncological and esthetic point of view should be sought, i.e., maintenance of the three-dimensional structure and cutaneous features should be intended. **Conclusion:** Use of the nasolabial interpolation flap was effective for nasal alar reconstruction despite the need for two surgeries.

Keywords: Nose; Reconstructive surgical procedures; Surgical flaps; Skin neoplasms.

Instituição: Hospital do Servidor Público Estadual de São Paulo, São Paulo, SP, Brasil.

Artigo submetido: 01/6/2013.
Artigo aceito: 17/5/2018.

Conflitos de interesse: não há.

DOI: 10.5935/2177-1235.2018RBCP0098

¹ Hospital do Servidor Público Estadual de São Paulo, São Paulo, SP, Brasil.

INTRODUÇÃO

A importância estético-funcional tornou a reconstrução do nariz uma prioridade desde a antiguidade, sendo que os primeiros registros são datados em 3000 a.C., no Papiro Cirúrgico de Edwin Smith, no antigo Egito¹. Em 600 a.C., Sushruta descreveu no livro Aruyeda a reconstrução do nariz com retalho médio-frontal e geniano^{2,3}. No século XIX, Johann Friedrich Dieffenbach popularizou o uso do retalho nasogeniano⁴. Herbert, em 1975, constatou que a pele da região nasogeniana é ideal na cor e textura para reconstrução nasal⁵.

Alguns aspectos da reconstrução nasal estão estabelecidos na literatura, como proposto por Burget e Menick⁶. Assim, a reconstrução do nariz deve respeitar as subunidades estéticas nasais, individualizando dorso, ponta, columela, asas, paredes laterais e triângulos moles. Estes autores propõem que toda a subunidade deva ser reconstruída quando estiver comprometida em mais de 50% e que as incisões sejam feitas de forma a deixar as cicatrizes camufladas nos limites destas subunidades.

Outros dois importantes aspectos recomendados são a reposição da cobertura de pele com a maior semelhança possível da original em espessura, dimensão, cor e textura, e a restauração de sua intrincada estrutura tridimensional^{7,8}. Idealmente, a cirurgia deve restaurar a estética nasal para não ser notada a distância de conversação normal.

Nestes termos, uma grande variedade de retalhos locais é descrita na literatura. Na escolha de um retalho local para a reconstrução de defeitos parciais do nariz o cirurgião se guia pelas características do paciente, pelas condições técnicas e locais oferecidas em cada circunstância e pela própria experiência, considerando que a confecção de um retalho requer o conhecimento da anatomia e do movimento dos tecidos⁹.

O câncer de pele localiza-se comumente na face, em especial na região nasal¹⁰. Por óbvio, o tratamento envolve tanto questões reparadoras quanto estéticas, tendo como objetivo a cura e a menor deformidade possível.

A incidência do câncer de pele não melanoma na região de cabeça e pescoço é de 75%, sendo 30-35% no nariz. A distribuição desses tumores no nariz segue um padrão homogêneo, sendo, na maioria da literatura, a asa nasal a subunidade mais acometida (21-30%), seguida do dorso e da ponta¹¹.

Respeitando os preceitos da reconstrução nasal, a reconstrução da asa é um desafio, principalmente visando a manutenção do sulco alar, da prega supra-alar, da simetria da narina e da borda narinária, com cicatrizes reduzidas.

OBJETIVO

Assim, o objetivo deste trabalho é descrever o retalho nasogeniano de interpolação na reconstrução de

defeitos da asa nasal decorrentes da ressecção de tumores cutâneos.

MÉTODOS

Avaliação

O sucesso da exérese da neoplasia cutânea e da reconstrução da asa nasal inicia-se com avaliação meticulosa da lesão, bem como da definição de suas margens. Realiza-se a demarcação da área que seria ressecada, por inspeção, e planeja-se a reconstrução do defeito. Geralmente, para defeitos cutâneos da asa nasal, é necessário suporte estrutural com cartilagem para evitar estenose narinária ou insuficiência da válvula nasal externa.

Indicação

O retalho nasogeniano de interpolação é indicado para defeitos da asa nasal em que não há indicação de síntese primária ou de retalho de avanço em VY da própria asa, em que não há comprometimento dos sulcos alar e supra-alar. A pele da região nasogeniana, com seus poros e glândulas sebáceas, assemelha-se à do terço distal do nariz.

Marcação

O retalho nasogeniano de interpolação consiste em um retalho desenhado sobre o sulco nasogeniano, com pedículo superior, baseado nos ramos subcutâneos das artérias facial, labial e angular.

Assim, desenhou-se o retalho com a borda inferior sobre o sulco melolabial ipsilateral, com largura igual ao comprimento vertical da asa, com base superior ao nível da prega supra-alar, e com extensão um pouco maior que o comprimento horizontal da asa e que se permita um fechamento uniforme e sem tensão da área doadora. Este retalho pode ser peninsular, baseado em um pedículo cutâneo, ou em ilha, baseado no subcutâneo, devendo manter um ângulo de pivotagem de 90 graus em direção medial.

Marcou-se, também, o enxerto de cartilagem da concha do pavilhão auricular, em extensão pouco maior que o comprimento horizontal da asa nasal.

Cirurgia

Os tumores foram ressecados com margens de segurança e confirmaram-se as margens livres após avaliação pelo método de congelação. Confeccionou-se o retalho, mantendo a dissecação distal fina e aprofundando, proximalmente, até o plano do músculo zigomático-maior. Coletou-se a cartilagem da concha, com acesso posterior,

mantendo-o com formato de lua crescente, com as faces côncavo-convexo.

Prosseguiu com a colocação do enxerto de cartilagem sobre o defeito, com as extremidades inseridas sob a pele da ponta nasal e do sulco alar, e fixou na pele/cartilagem alar subjacente com fios absorvíveis.

Realizou-se a rotação do retalho em direção a linha média, com a borda medial do retalho suturada na topografia do sulco supra-alar, e a borda lateral suturada ao limite inferior do defeito. Na maioria da vezes, desprezou-se a porção distal do retalho. O pedículo do retalho de interpolação cruzou por cima do sulco alar, poupando-o. Este pedículo exposto pode ser de pele e subcutâneo ou apenas de subcutâneo.

Procedeu-se à síntese primária da área doadora em 2 planos, com a sutura sobre o sulco nasogeniano, promovendo uma boa camuflagem do sítio doador do retalho. Envolveu o pedículo exposto com rayon, para evitar aderências, com o cuidado de evitar a compressão do mesmo.

Num período de 21 a 28 dias, seccionou-se o pedículo e desprezou o tecido redundante. Neste tempo, pode-se levantar cautelosamente até 0,5 a 1 cm do retalho em sua porção lateral, retirando o excesso e esculpindo o subcutâneo. Na separação do retalho, o sulco alar permanece completamente natural, visto que não houve incisão ou dissecação nesta região.

Dependendo das queixas estéticas, após 2 a 3 meses, realizou-se um terceiro tempo cirúrgico, com novos refinamentos.

RESULTADOS

Foram operados 5 pacientes com tumores de pele não melanoma de asa nasal em que se realizou o retalho nasogeniano de interpolação para reconstrução. Relatamos 2 casos, um com pedículo cutâneo e subcutâneo e outro com pedículo somente subcutâneo.

Caso 1

Paciente, sexo feminino, 66 anos, Fitzpatrick II. Apresentava 3 lesões em nariz (asa direita, asa esquerda e ponta). Realizada exérese das lesões, com sutura primária em asa direita, enxerto em ponta e retalho nasogeniano de interpolação em asa esquerda, com pedículo subcutâneo, associado a enxerto de cartilagem auricular conchal direita. Confirmado histopatologicamente o diagnóstico de carcinoma basocelular nodular e micronodular, com margens livres, em asa direita e ponta. Na asa esquerda, confirmou-se carcinoma basocelular nodular, micronodular e esclerodermiforme, com todas as margens cirúrgicas livres de comprometimento neoplásico (Figuras 1, 2 e 3).

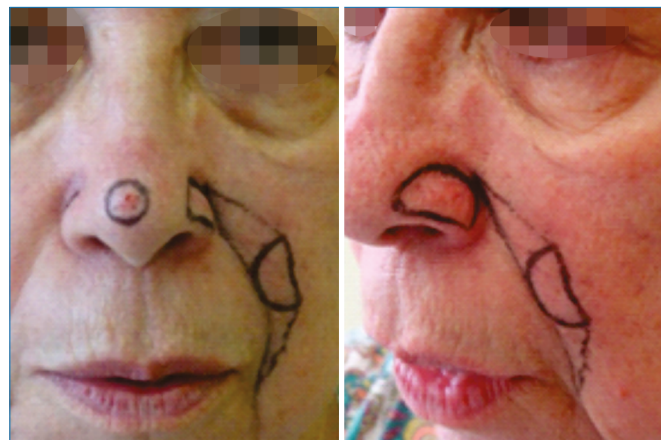

Figura 1. Paciente com marcações cirúrgicas: área de ressecção de asa nasal E + retalho nasogeniano de interpolação.

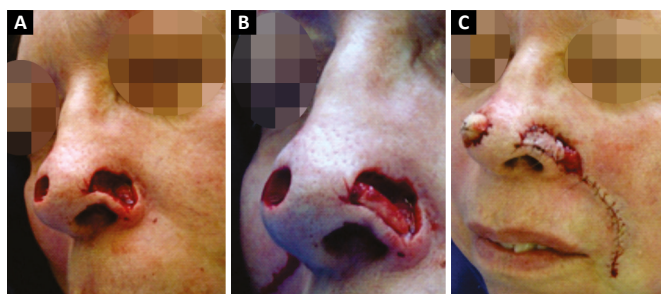


Figura 2. A: Defeito pós ressecção da lesão; B: Enxerto de cartilagem de concha auricular; C: Síntese do retalho nasogeniano de interpolação com pedículo subcutâneo e da área doadora.

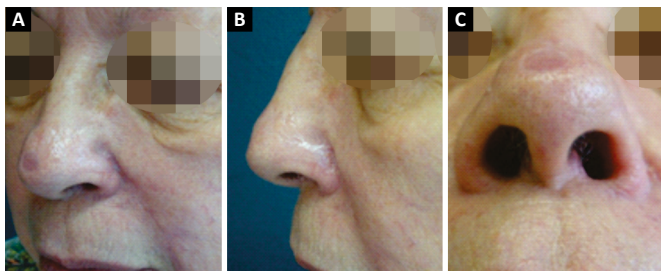


Figura 3. Pós-operatório 3 meses. A: Preservação dos sulcos alar e supra-alar; B: Boa semelhança cutânea do retalho; C: Simetria dos orifícios narinários.

Caso 2

Paciente, sexo feminino, 70 anos, Fitzpatrick III. Apresentava lesão em nariz (asa esquerda). Realizada exérese da lesão, com retalho nasogeniano de interpolação, com pedículo cutâneo + subcutâneo, associado a enxerto de cartilagem auricular conchal esquerda. Confirmado histopatologicamente o diagnóstico de carcinoma basocelular nodular e micronodular, com margens livres de comprometimento neoplásico (Figuras 4, 5 e 6).

DISCUSSÃO

Com o aumento da expectativa de vida e também da incidência do câncer de pele, torna-se de grande

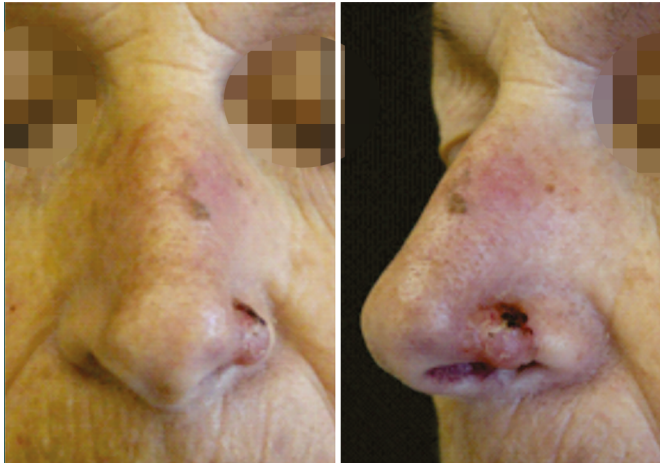


Figura 4. Paciente com tumor em asa nasal esquerda.

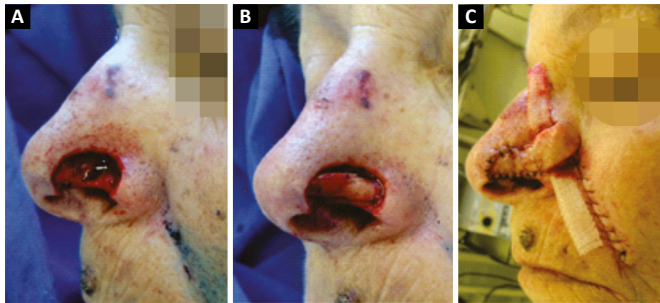


Figura 5. **A:** Defeito pós-ressecção da lesão; **B:** Enxerto de cartilagem de concha auricular; **C:** Síntese do retalho nasogeniano de interpolação com pedículo cutâneo e da área doadora.

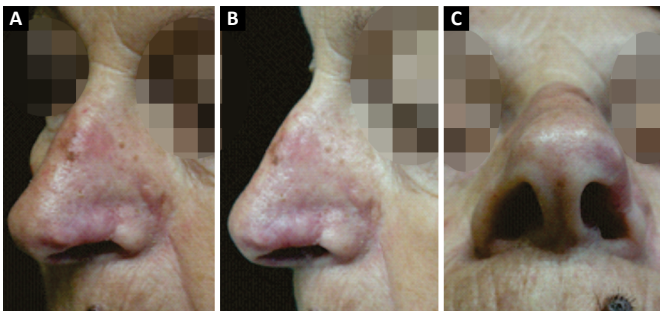


Figura 6. Pós-operatório 3 meses. **A:** Preservação dos sulcos alar e supra-alar; **B:** Boa semelhança cutânea do retalho; **C:** Simetria dos orifícios narinários.

relevância a avaliação dos resultados cirúrgicos sob o ponto de vista oncológico e estético. Assim, a reconstrução de asa nasal após exérese de tumores de pele não melanoma constitui-se em um desafio cada vez mais frequente.

A reconstrução da asa nasal deve respeitar seus limites, de acordo com o conceito de subunidades proposto por Burget e Menick. Deve-se, portanto, planejar a reconstrução para que as cicatrizes fiquem camufladas nos limites da subunidade, e que a cobertura de pele apresente a maior semelhança possível com a original.

A versatilidade do retalho nasogeniano é bem reconhecida na reconstrução do nariz, sendo utilizado na forma de avanço, transposição ou interpolação. A razão predominante para o uso do retalho nasogeniano de interpolação na reconstrução da asa nasal, ao invés das modalidades transposição e avanço, é que estes deformam o sulco alar, o qual representa uma importante junção topográfica entre o nariz, região malar e lábio superior. Sempre que possível, deve-se evitar retalhos que cruzem regiões estéticas distintas, especialmente quando o relevo das margens é côncavo. Assim, o retalho nasogeniano de transposição viola o sulco alar, obliterando o vale entre a região alar e a geniana (Figura 7).

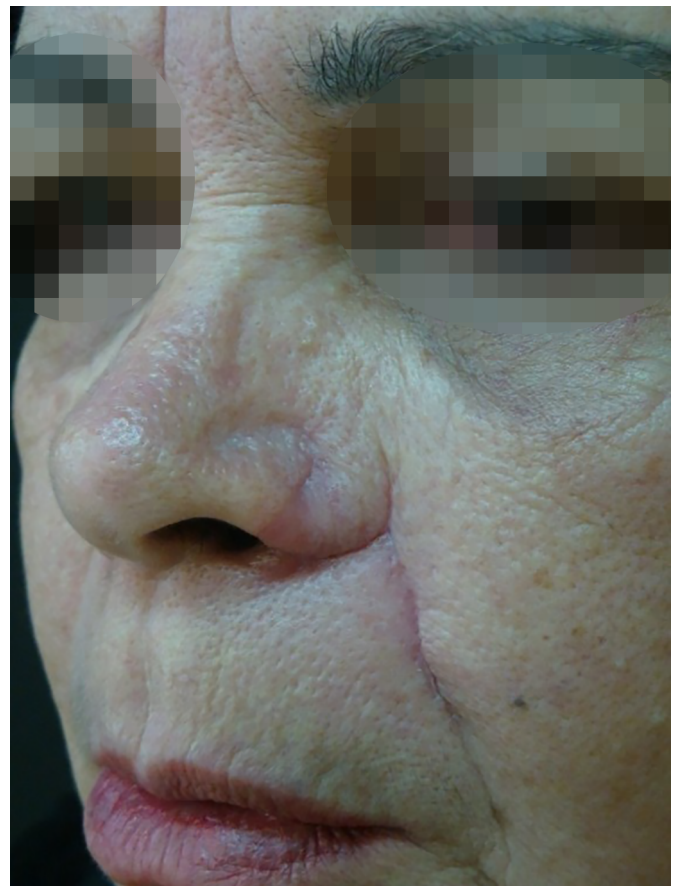

Figura 7. Retalho Nasogeniano de Transposição, com obliteração do sulco alar.

A asa nasal é uma unidade estética importante, com uma margem livre e função de válvula nasal externa. Para restauração da função na reconstrução da asa nasal, é necessário um suporte de cartilagem para resistir as forças de contração, promovendo uma válvula externa estável, mesmo que nesta subunidade não exista arcabouço cartilaginoso. Assim, deve-se realizar um enxerto de cartilagem, usualmente auricular conchal, sob o retalho.

Outra vantagem do retalho nasogeniano é a cobertura cutânea de ótima qualidade, visto que os poros

e a natureza sebácea da porção medial da região geniana assemelha-se ao terço caudal do nariz.

Uma desvantagem do retalho de interpolação nasogeniano é a necessidade de dois ou três tempos cirúrgicos, sendo o primeiro tempo para exérese da lesão e confecção do retalho, o segundo tempo para secção do pedículo e um possível terceiro tempo para ajustes finos do retalho. Outra desvantagem do retalho nasogeniano em homens é a possível transferência de folículos pilosos, os quais podem ser removidos também no terceiro tempo cirúrgico.

CONCLUSÃO

O retalho nasogeniano de interpolação é uma excelente opção na reconstrução da asa nasal após exérese de tumores cutâneos. Apesar da necessidade de dois ou três tempos operatórios, o resultado estético final é recompensador, gerando satisfação estética e funcional.

COLABORAÇÕES

- RLS** Análise dos dados; concepção e desenho do estudo; realização das operações; redação do manuscrito; aprovação final do manuscrito.
- LCVTJ** Realização das operações; redação do manuscrito.
- CAK** Aprovação final do manuscrito.
- LF** Aprovação final do manuscrito.

REFERÊNCIAS

1. González-Ulloa M. The Creation of Aesthetic Plastic Surgery. New York: Springer-Verlag; 1985.
2. Whitaker IS, Karoo RO, Spyrou G, Fenton OM. The birth of plastic surgery: the story of nasal reconstruction from the Edwin Smith Papyrus to the twenty-first century. *Plast Reconstr Surg*. 2007;120(1):327-36.
3. Destro MWB. Reconstrução do Nariz. In: Mélega JM, ed. *Cirurgia Plástica Fundamentos e Arte - Princípios Gerais*. Rio de Janeiro: Medsi; 2002. p. 912-29.
4. Dieffenbach JF. Die Nasenbehandlung. In: Dieffenbach JF. *Die Operative Chirurgie*. Leipzig: FA. Brockhaus; 1845.
5. Herbert DC, Harrison RG. Nasolabial subcutaneous pedicle flaps. *Br J Plast Surg*. 1975;28(2):85-9.
6. Burget GC, Menick FJ. Aesthetics, visual perception, and surgical judgment. In: Burget GC, Menick FJ, eds. *Aesthetic reconstruction of the nose*. St. Louis: Mosby; 1994. p. 1-55.
7. Gokrem S, Tuncali D, Akbuga U, Terzioglu A, Aslan G. Reconstruction of small to medium defects in the soft tissues of the nose with nasalis musculocutaneous V-Y advancement flaps. *Scand J Plast Reconstr Surg Hand Surg*. 2006;40(3):140-7.
8. Rieger RA. A local flap for repair of the nasal tip. *Plast Reconstr Surg*. 1967;40(2):147-9.
9. Rohrich RJ, Griffin JR, Ansari M, Beran SJ, Potter JK. Nasal reconstruction--beyond aesthetic subunits: a 15-year review of 1334 cases. *Plast Reconstr Surg*. 2004;114(6):1405-16.
10. Santos ABO, Loureiro V, Araújo Filho VJF, Ferraz AR. Estudo epidemiológico de 230 casos de carcinoma basocelular agressivos em cabeça e pescoço. *Rev Bras Cir Cabeça Pescoço*. 2007;36(4):230-3.
11. Netscher DT, Spira M. Basal Cell Carcinoma: An Overview of Tumor Biology and Treatment. *Plast Reconstr Surg*. 2004;113(5):74e-94e.

*Autor correspondente:

Rafael Luis Sakai

Av. Ibirapuera, 981 - 5º andar - Vila Clementino - São Paulo, SP, Brasil

CEP 04029-000

E-mail: rafa_sakai@yahoo.com