

Neo-onfaloplastia na dermolipectomia abdominal: técnica do duplo “V”

Neonphaloplasty in abdominal dermolipectomy: double “V” technique

JOSÉ OCTÁVIO GONÇALVES DE FREITAS¹
VIDAL GUERREIRO²
AYMAR EDISON SPERLI³

Trabalho realizado nos Serviços Integrados de Cirurgia Plástica - Hospital Ipiranga, São Paulo, SP, Brasil.

Artigo submetido pelo SGP (Sistema de Gestão de Publicações) da RBCP.

Artigo recebido: 3/6/2010
Artigo aceito: 9/9/2010

RESUMO

Introdução: Este trabalho tem como finalidade a reconstrução ou o reimplante do umbigo durante a cirurgia de dermolipectomia abdominal. **Método:** Através do isolamento do umbigo antes da dermolipectomia, realiza-se uma incisão triangular e reimplante deste com incisão em “V” no retalho abdominal final e confecção de uma peça em “V” do umbigo anteriormente isolado. **Resultados:** Observa-se perfeita coaptação destas bordas confeccionadas, situando-se a cicatriz umbilical na parte interna do neoumbigo, permitindo, assim, melhora estética do umbigo. **Conclusão:** Observou-se que, em sua totalidade, o resultado demonstrou harmonia e evitou-se a retração umbilical constrictiva pós-cicatricial tão comum nas técnicas circulares ou em fenda.

Descritores: Umbigo/cirurgia. Abdome/cirurgia. Lipectomia.

SUMMARY

Introduction: The goal of this scientific research is demonstrate possibility of umbilicus reconstruction or re-implantation during the abdominal dermolipectomy. **Method:** Isolating the navel before the dermolipectomy with a triangular incision and re-sitting it with “V” incision in the final abdominal flap and the creation of a “V” double scar. **Results:** A perfect approximation of the borders of the internal umbilicus scars and obvious improved aesthetic were obtained. **Conclusion:** The outcomes of this technique demonstrated harmony in the results and prevented the umbilical retraction, very common on the other techniques.

Descriptors: Umbilicus/surgery. Abdomen/surgery. Lipectomy.

INTRODUÇÃO

Weinhold Zentralb¹ foi o primeiro a preocupar-se em preservar o umbigo nas dermolipectomias abdominais, em 1909, assim como em nosso meio, Prudente², em 1943, e Andrews³, transformando-o em um cilindro de pele, em 1956.

Pontes⁴ e Lintilhac & Tichadou⁵ defenderam a reconstrução do umbigo, Barraya & Deleuze⁶, Barraya & Nakpane⁷, em 1967, fizeram cicatriz em âncora no umbigo. Callia^{8,9}, neste mesmo ano, melhora a forma de se enxergar a dermolipectomia abdominal e, por consequência, a forma de preparar o retalho pediculado do umbigo, culminando em Pitanguy^{10,11} e, posteriormente, Avelar¹², com sua técnica de umbilicoplastia restaurando o conceito de umbigos mais naturais.

Determinados em nossa humilde forma de enxergar a onfaloplastia como um importante tempo cirúrgico da dermolipectomia abdominal, vimos por meio desta técnica facilitar a confecção do umbigo, que seria a nosso ver o melhor resultado da onfaloplastia, seja do ponto de vista estético como de facilidade cirúrgica.

MÉTODO

Foram observadas todas as evoluções cirúrgicas de dermolipectomias abdominais em mulheres desde 1980 até a presente data, totalizando 1976 cirurgias em que a neo-onfaloplastia pela técnica do duplo V foi imposta.

A técnica consiste em iniciar com o isolamento do umbigo da parede abdominal antes do avanço do retalho

1. Cirurgião Plástico; Chefe dos Serviços Integrados de Cirurgia Plástica - Hospital Ipiranga (SICP-HI).

2. Cirurgião Plástico; Pós-Graduação pela Universidade Federal de São Paulo (UNIFESP).

3. Cirurgião Plástico; Regente dos SICP-HI.

dermogorduroso. Este isolamento deve ser conciso e completamente circunspeto ao umbigo, a demarcação deve ser em forma de triângulo (Figura 1) sobre a pele e, uma vez realizadas as três incisões, superior, lateral direita e lateral esquerda (triângulo isósceles de base inferior), estas devem ser interligadas e com amplo descolamento do pedículo umbilical, temos assim isolado o umbigo.

Após a plicatura dos músculos reto abdominais, se houver indicação, mede-se a espessura do retalho dermogorduroso da parede abdominal descolada (Figura 2); dividindo-se esta medida pela metade, teremos a medida final que deverá ter o pedículo umbilical (deste modo, após a fixação final, a sutura umbilical estará a meia altura da espessura total da parede abdominal, facilitando assim o encobrimento do umbigo e suas cicatrizes). Com esta medida estabelecida, fixa-se superiormente e inferiormente a fâscia umbilical na fâscia aproximada do reto abdominal, isto é, sobre a nova linha alba.

Após o avanço e fixação final do retalho dermogorduroso da parede abdominal, marca-se sobre esta o ponto central onde estará localizada a projeção do futuro umbigo (Figura 3). Deste ponto demarcam-se, em direção superior, duas linhas de forma final igual à letra “V” com ângulo de 60° (sessenta graus), cujo vértice destas linhas é o ponto central já descrito (Figura 4). Incisa-se sobre estas linhas e, levantando-se o retalho formado em “V” com cuidados tácticos cirúrgicos, promove-se a retirada de um “cilindro” gorduroso em direção perpendicular à pele, formando assim um “tubo” onde passará o pedículo umbilical que se encontra abaixo, já anteriormente preparado. Neste momento, após rigorosa hemostasia, com pinça longa e forte “pesca-se” o pedículo umbilical que sobra da fâscia dos músculos reto abdominais e expõe-se externamente a este orifício criado. Verificam-se, então, as dimensões relativas dos dois retalhos cutâneos (retalho da pele do abdome em “V” e retalho triangular cutâneo do umbigo) e procede-se à fixação com fio 4-0 de nylon do vértice inferior do retalho cutâneo no vértice inferior do orifício cutâneo da parede abdominal. Em seguida, leva-se a ponta do retalho em “V” cutâneo abdominal para o centro do umbigo e demarca-se o ponto “GF” (Figura 5), imediatamente após procede-se a duas incisões que partem do ponto “GF”, uma em direção ao ângulo superior direito do retalho cutâneo do umbigo e a outra contralateralmente ao ângulo superior esquerdo do retalho cutâneo do umbigo, confeccionando-se um retalho cutâneo como a letra “V” dentro do triângulo cutâneo, transformando o umbigo em uma letra “V”, cujo vértice é o ponto “GF” (Figura 5).

Faz-se, então, a sutura final com fios de nylon 5-0, onde finalmente observa-se que o umbigo de forma triangular está com suas cicatrizes como que mergulhadas no segmento cutâneo do abdome, sendo composto de um retalho superior com pele do abdome e um retalho inferior com pele do próprio umbigo (Figuras 6 e 7), procede-se ao curativo seco de proteção.

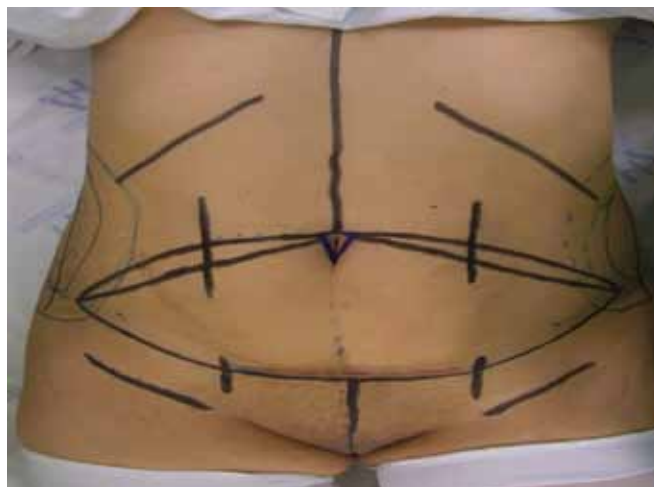


Figura 1 - Marcação prévia da abdominoplastia e neo-onfaloplastia.

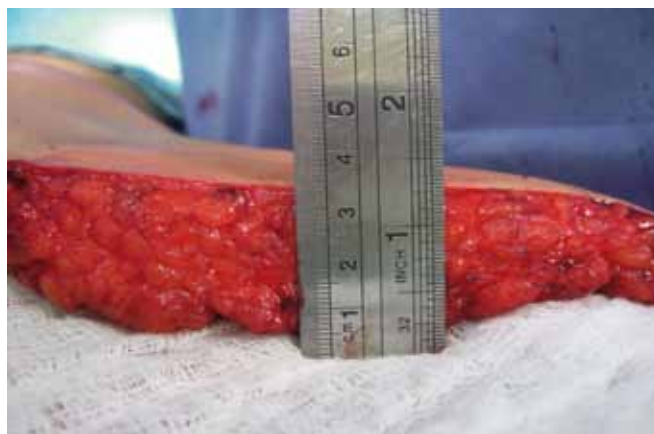

Figura 2 - Espessura do tecido abdominal (pele e tecido gorduroso).

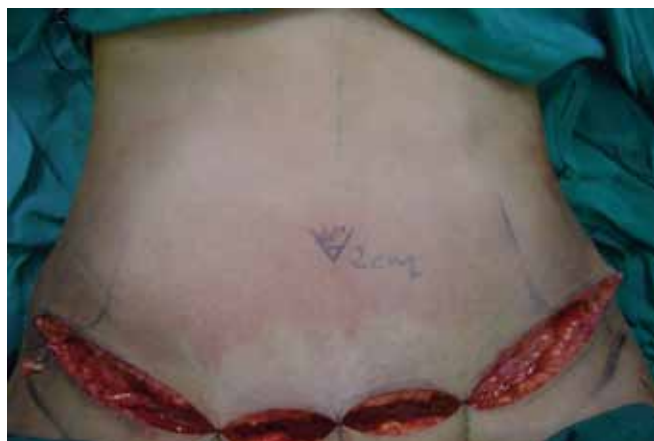

Figura 3 - Marcação prévia do local da incisão em “V” da neo-onfaloplastia.

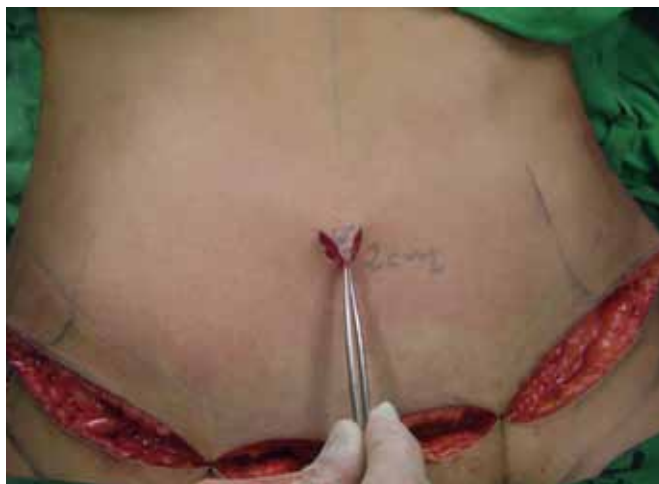

Figura 4 - Incisão realizada, retalho em "V" confeccionado.

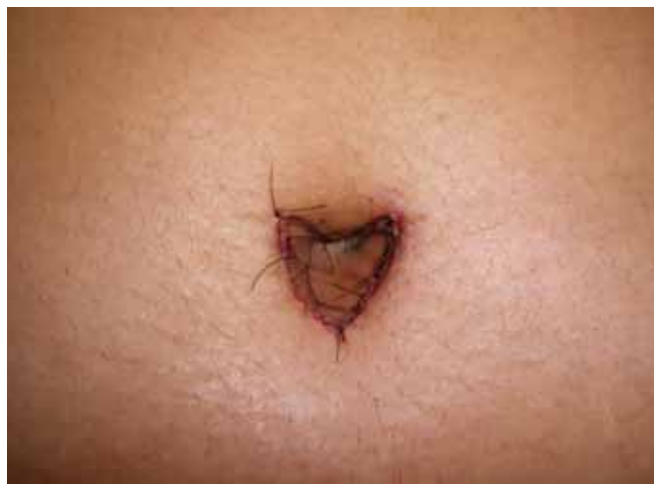

Figura 6 - Sutura final (aspecto final do pós-operatório).

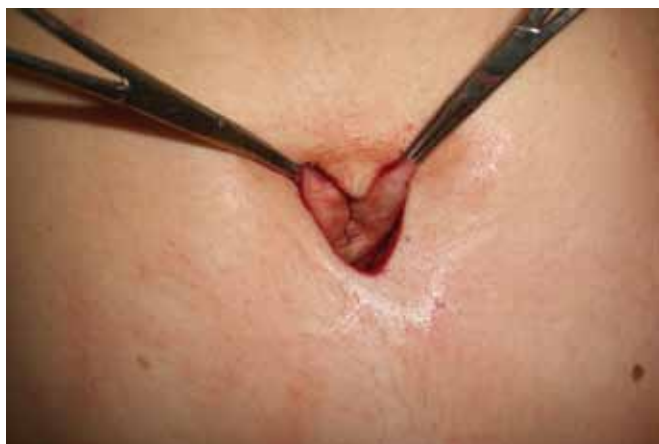

Figura 5 - Umbigo tracionado com retirada de "V" de pele superior e com retalho sobreposto.

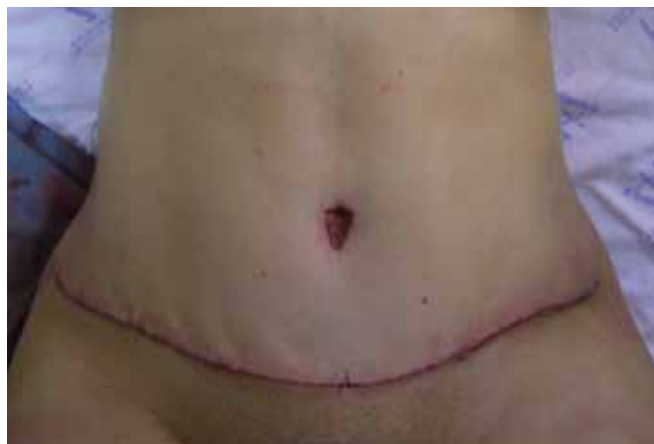

Figura 7 - Pós-operatório imediato.

RESULTADOS

Nos casos operados, observou-se que, na totalidade de pacientes incluídos nesse estudo, o resultado desta técnica demonstrou harmonia final e evitou-se a retração umbilical constrictiva pós-cicatrizial tão comum nas técnicas circulares ou em fenda (Figuras 7 a 14). Restringimos o uso desta técnica às pacientes que não são portadoras de hérnias umbilicais e que não possuam quaisquer alterações sobre a pele do umbigo, sejam elas de ordem inflamatória, infecciosa, parasitária ou fúngica. Deve-se, também, observar a higiene que a paciente tem consigo mesma, sendo esta uma forma de prever possíveis intercorrências no pós-operatório imediato.

O exame clínico pré-operatório deve ser rigoroso, pois a não observância dos fatores acima descritos não só acarretará no insucesso da cirurgia, como na complicação da dermolipectomia abdominal, podendo pôr em risco até a existência futura do pedículo umbilical.

Consideramos nossos resultados válidos e sugerimos a pesquisa e desenvolvimento de formas alternativas dentro destas para melhora da forma alcançada.

As Figuras 8 a 13 ilustram alguns casos dessa casuística.

DISCUSSÃO

A simplicidade da técnica do duplo V proposta justifica sua utilização na presente evolução técnica, por nós denominada de Técnica de Neo-onfaloplastia do Duplo "V", baseados nos resultados obtidos em nossa experiência clínico-cirúrgica, levando-nos a crer que se justifica por si só o seu emprego. Sabemos que a neo-onfaloplastia é uma grande preocupação durante a realização da dermolipectomia abdominal e nossa propositura técnica levará, sem dúvida, uma contribuição maior ao arsenal terapêutico do cirurgião plástico.

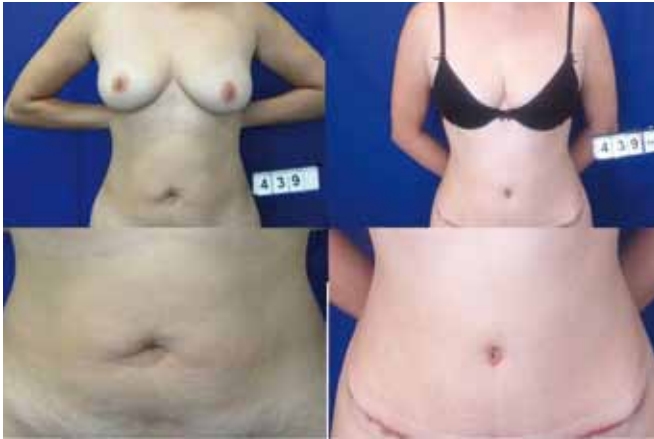

Figura 8 - Pré-operatório e pós-operatório de 6 meses.

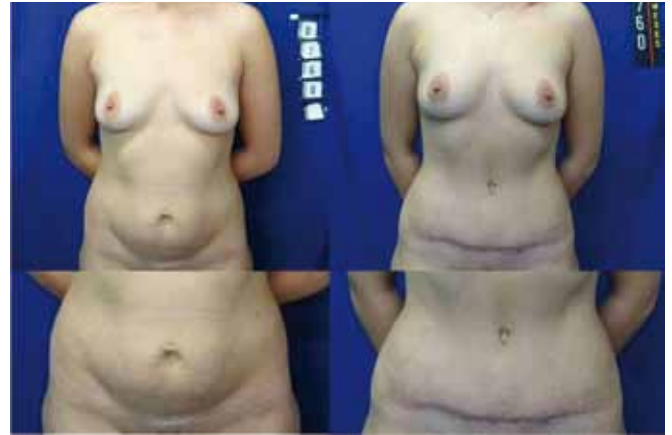

Figura 11 - Pré-operatório e pós-operatório de um ano.

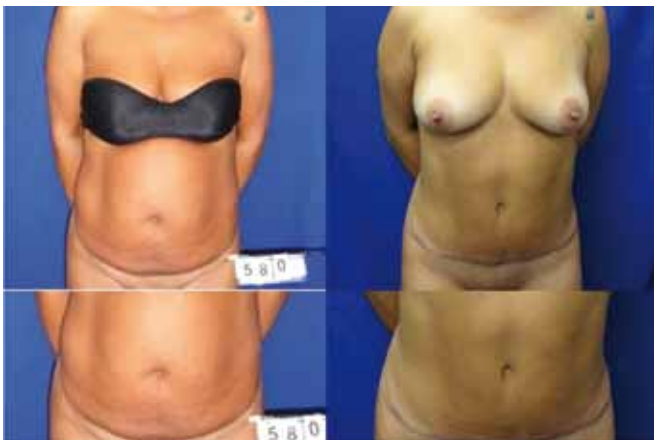

Figura 9 - Pré-operatório e pós-operatório de um ano.

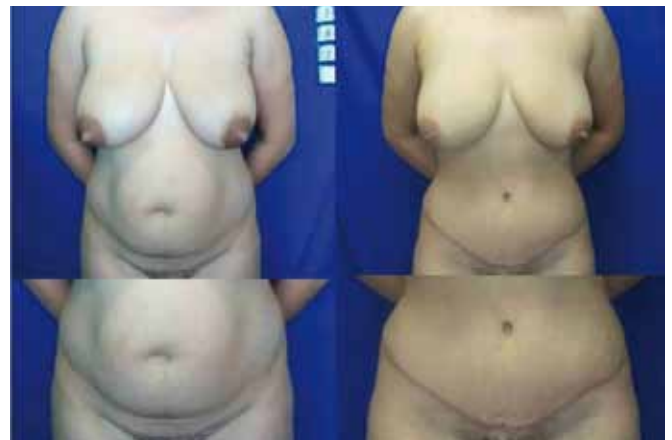

Figura 12 - Pré-operatório e pós-operatório de 9 meses.

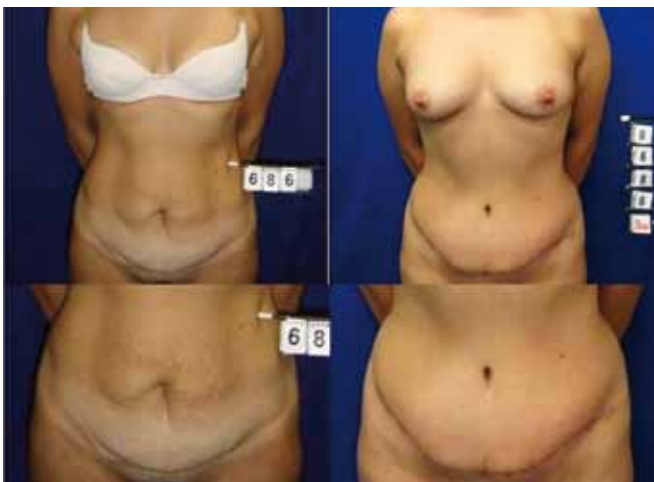

Figura 10 - Pré-operatório e pós-operatório de 8 meses.

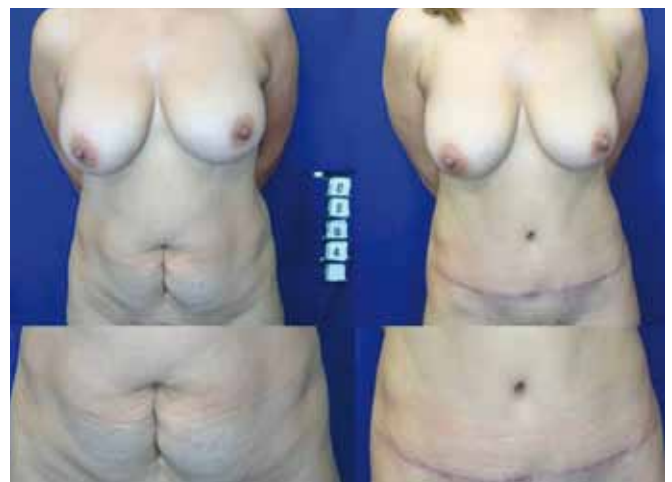

Figura 13 - Pré-operatório e pós-operatório de um ano.

Em nosso trabalho, chamamos a atenção para neofor-
mação em duplo “V” do umbigo, que cujas cicatrizes finais
permanecem escondidas dentro do próprio umbigo e seu
resultado tardio, em cerca de um ano, leva a um grau de
satisfação bem próximo do ideal, seja do próprio paciente,
como do cirurgião responsável e, por isto, a indicamos em
nosso serviço com a frequência merecida.

REFERÊNCIAS

1. Weinhold: Zentrab F. Gynäk. 1901;38:1332. Apud: Thorek. Plastic surgery of the breast and abdominal wall. Springfield: Thomas;1942.
2. Prudente A. Dermolipectomia abdominal com conservação da cicatriz umbilical. Anais do II Congresso Latino-Americano de Cirurgia Plástica. Buenos Aires:Guilherme Karast;1943. p.468.
3. Andrews JM. Nova técnica de lipectomia abdominal e onfaloplastia. Memória do 8o Congresso Latino-Americano de Cirurgia Plástica. Cuba,1956.
4. Pontes R. Plástica abdominal: importância de sua associação à correção das hérnias incisionais. 1996;53:85-92.
5. Lintilhac JP, Tichadou M. The umbilicus in plastic surgery of the abdomen. Transposition or reconstruction. Maroc Med. 1966;45(490):266-71.
6. Barraya L, Deleuze J. Chirurgie abdominale, reparations parietales et dermolipectomies. Nouvel ombilic. Mem Acad Chir. 1967;93(15/16):473-9.
7. Barraya L, Nakpane ET. Abdomen musculum abdomen pendulum. Reparations - nouvel ombilic. La Prese Med. 1968;76(48):2287-9.
8. Callia W. Contribuição para o estudo da correção cirúrgica do abdome pêndulo e globoso. Técnica original. [Dissertação]. São Paulo: Faculdade de Medicina da Universidade de São Paulo;1963.
9. Callia W. Uma plástica para cirurgia geral. Med Hosp.(São Paulo) 1967;1:40-1.
10. Pitanguy I. Abdominoplastias. O Hospital. Junho;1967.
11. Pitanguy I. Abdominal lipectomy: an approach to it through an analysis of 300 consecutive cases. Plast Reconstr Surg. 1967;40(4):384-91.
12. Avelar JM. Abdominoplasty: systematization of a technique without external umbilical scar. Aesth Plast Surg. 1978;2:141-51.

Correspondência para:

Vidal Guerreiro
Rua Bom Pastor, 1426 apto 43 – Ipiranga – São Paulo, SP, Brasil – CEP 04203-001
E-mail: vidalguerreiro@yahoo.com.br