



Transplante capilar de unidades foliculares: experiência de 15 casos

Hair transplant of follicular units: a 15-case experience

LÚCIO ISSAMU NAKAYAMA ^{1*}

■ RESUMO

Introdução: O transplante capilar de unidades foliculares (UFs) é a técnica que permite a obtenção dos resultados mais naturais. A implantação de 20 a 25 UF/cm² possui baixo risco de dano aos folículos e tem resultado satisfatório com duas sessões. Densidade superior a 30-35 UF/cm² permite resultado com uma única sessão, mas aumenta os riscos de dano ao folículo e perda de crescimento dos fios. O objetivo do estudo foi relatar a experiência de 15 casos de transplante capilar com implantação de 30 ou mais UF/cm², com incisões previamente realizadas e utilizando um instrumento cirúrgico modificado para facilitar a implantação. **Método:** Foi realizado estudo retrospectivo de 15 pacientes submetidos em sequência a um total de 17 cirurgias, no período de julho de 2008 a junho de 2012, com tempo de seguimento de 1 ano. **Resultados:** Foi implantada uma quantidade média de 1433,3 UF e 3019,8 fios por cirurgia. O tempo médio de duração das cirurgias foi de 10 horas e 23 minutos. Ocorreu crescimento satisfatório dos fios com resultado visível a partir de 6 meses, com poucas complicações. Dos 15 pacientes, dois necessitaram de uma segunda sessão. **Conclusões:** A técnica empregada possibilitou manipulação delicada das UFs e permitiu implantação com alta densidade, obtendo bom resultado com uma sessão, mas requer tempo de execução acima da média, devendo ter uso restrito a áreas pequenas com necessidade de maior densidade.

Descritores: Folículo piloso/Transplante; Alopecia; Cabelo/Transplante.

Instituição: Clínica Fabio Carramaschi, São Paulo, SP, Brasil.

Artigo submetido: 31/7/2013.
Artigo aceito: 4/2/2014.

DOI: 10.5935/2177-1235.2015RBCP0201

¹ Sociedade Brasileira de Cirurgia Plástica, São Paulo, SP, Brasil.

■ ABSTRACT

Introduction: The transplant of follicular units (FUs) for hair restoration yields the most natural results. The implantation of 20-25 FU/cm² has a low risk of follicular damage and yields satisfactory results within two sessions. A density greater than 30-35 FU/cm² yields the same results within a single session but increases the risk of follicular damage and hair growth loss. We report our experience with 15 cases of hair transplantation, with an implantation density of ≥ 30 FU/cm² and with incisions made previously using a surgical instrument modified to facilitate implantation. **Method:** A retrospective study of 15 patients who consecutively underwent 17 surgeries between July 2008 and June 2012 and were followed up for 1 year. **Results:** A mean of 1433.3 FUs and 3019.8 hairs were implanted per surgery. The mean surgical duration was 10 hours and 23 minutes. Satisfactory hair growth occurred, and results were visible at 6 months onward with few complications. Of the 15 patients, two required a second session. **Conclusions:** The technique used here enabled delicate manipulation of the FUs and high-density implantation that achieved good results within one session but required an above-average execution time and should be restricted to small areas requiring greater density.

Keywords: Hair follicle; Transplantation; Alopecia; Hair transplantation.

INTRODUÇÃO

A alopecia androgenética caracteriza-se pela progressiva miniaturização do folículo piloso, com crescimento cada vez menor em espessura e comprimento a cada ciclo, com encurtamento da fase anágena, até atrofia do folículo e alopecia. A miniaturização é decorrente do efeito da diidrotestosterona nos receptores de andrógeno presentes nos folículos¹. Se a miniaturização for leve ou moderada, é possível retardar a evolução da alopecia com o tratamento clínico com finasterida e minoxidil¹. Numa fase avançada, com atrofia do folículo, é necessário o tratamento cirúrgico.

No homem, a alopecia androgenética pode acometer as regiões frontal, parietal e vértex do couro cabeludo, devido à maior concentração de receptores de andrógenos nesses locais², poupando as regiões occipital e temporal. Folículos retirados das regiões posteriores, quando implantados em regiões com alopecia, crescem normalmente, sem evoluir com alopecia. Isso foi descoberto por Orentreich, na década de 1950³, abrindo caminho para o desenvolvimento do transplante capilar. As primeiras cirurgias de transplante capilar consistiam na remoção com *punches* de enxertos da região occipital, que eram implantados na área de calvície. Desde então, a cirurgia de transplante capilar recebeu modificações

e aperfeiçoamentos, apresentando resultados cada vez melhores e naturais. Atualmente, é realizado o transplante capilar de unidades foliculares (UF), pois permite obter os resultados mais naturais, com melhor aproveitamento dos folículos da área doadora⁴⁻⁷.

As UFs constituem o padrão natural de apresentação do cabelo, pois os fios de cabelo emergem do couro cabeludo em agrupamentos de 1 a 5 fios, a maioria (80%)⁸ de 2 e 3 fios, e são compostas de glândula sebácea, músculo piloerector e de 1 a 5 (usualmente 1 a 3) folículos pilosos, circundados por bainha de tecido conjuntivo denominado *perifolliculum*⁸. A implantação de 20 a 25 UF/cm² é considerada segura pelo baixo risco de dano aos folículos, e possibilita resultado satisfatório em densidade e naturalidade em duas sessões⁶. Densidade mais alta (superior a 30-35 UF/cm²) possibilita o emprego de uma única sessão, mas aumenta os riscos de dano ao folículo e perda de crescimento dos fios^{6,9}.

OBJETIVO

O objetivo do estudo é relatar a experiência inicial de 15 casos de transplante capilar de UF, com implantação com densidade acima de 30 UF/cm² em áreas selecionadas, através de incisões previamente realizadas e utilização de um instrumento cirúrgico

modificado para facilitar a implantação dos enxertos com menor traumatismo.

MÉTODOS

Foi realizado estudo retrospectivo de 15 pacientes submetidos a um total de 17 cirurgias, no período de julho de 2008 a junho de 2012. A idade média foi de 41,9 anos, 14 eram do sexo masculino e apresentavam alopecia androgenética de graus II a VI pela classificação de Hamilton/Norwood (Tabela 1). A paciente do sexo feminino apresentava fronte elevada por uma ritidoplastia coronal prévia. Um dos pacientes apresentava hipertensão arterial sistêmica (HAS) leve, controlada. Os demais não apresentavam doenças associadas. As cirurgias foram realizadas sob anestesia local, com sedação por um anesthesiologista. O tempo de seguimento foi de 1 a 2 anos.

Técnica Cirúrgica

Com o paciente em decúbito ventral, é realizada a retirada de faixa de pele de cerca de 1 cm de largura na região occipital, extensível até as regiões temporais. Não é realizada raspagem do cabelo. Após antisepsia, é realizada infiltração na derme de solução contendo xilocaína, bupivacaína e adrenalina 1:100.000, seguida de infiltração tumescente com soro fisiológico, para afastar os folículos e os feixes neurovasculares, facilitando a dissecação. Do início ao fim, a cirurgia é realizada utilizando lupa com aumento de 3,5 x. A derme é incisada com bisturi 15, procurando desviar dos fios de cabelo, sem aprofundar no tecido subcutâneo. A seguir, com dois ganchos simples, é realizada tração suave nas bordas da incisão para afastar e separar os folículos presentes em cada margem, evitando sua transecção.

Com os folículos afastados, a dissecação continua no plano abaixo dos bulbos, preservando uma camada de tecido subcutâneo sobre a gálea, para evitar lesão de ramos sensitivos e vasculares, até concluir a retirada da faixa de pele. Não é utilizado eletrocautério, evitando lesão dos folículos. O fechamento da incisão é realizado sem tensão, com pouco ou nenhum descolamento das bordas, com sutura tricofítica, na qual remove-se uma faixa de 1 a 2 mm de derme da borda da margem cranial do couro cabeludo, e a seguir a borda da margem caudal é suturada por sobre a borda desepidermizada, com pontos contínuos de nylon 3-0. Os folículos presentes na borda desepidermizada crescerão através do tecido cicatricial, cobrindo a cicatriz com fios de cabelo. Com a utilização de microscópio estereoscópico, realiza-se a dissecação da faixa de pele extraindo fatias transversais com a largura correspondente a uma camada de UF, procedimento denominado *slivering*. A seguir, essas fatias de pele são divididas com separação das UF,

que são conservadas em recipientes contendo soro fisiológico gelado. Os fios de cabelo presentes nas UFs são mantidos com pelo menos 2 cm.

Após o fechamento da área doadora, o paciente é posicionado em decúbito dorsal, com elevação do dorso e da cabeça, e realiza-se antisepsia e infiltração da área receptora com solução anestésica. A seguir, é realizada a confecção das incisões que receberão os enxertos. Para tanto, são empregadas agulhas hipodérmicas de calibre 21G (25 x 8) para criar as incisões destinadas a receber os enxertos de 1 e 2 fios; para os de 3 e 4 fios, são utilizadas agulhas de calibre 19G (25 x 10).

Antes de incisar com a agulha, é realizada infiltração tumescente de soro fisiológico abaixo da derme, para ampliar a área da superfície exposta e aumentar a distância da gálea e de ramos vasculares presentes no subcutâneo. O objetivo é distribuir de 25 a 35 incisões por cm² na faixa mais externa, de aproximadamente 1 cm, que receberá enxertos de UF de 1 e 2 fios; de 35 a 40 incisões por cm² numa faixa de 2 cm imediatamente posterior, destinada a enxertos de 2 fios; de 30 a 35 incisões por cm² na área mais central destinada a receber UF de 3 fios, e de 15 a 25 incisões por cm² nas áreas periféricas, nos casos de alopecia mais avançada. O ângulo de inserção da agulha segue o dos fios de cabelo, mesmo atróficos, presentes no local ou próximos.

Para auxiliar a implantação das UF, modificou-se a ponta de cânulas de lipoenxertia com 1,2 mm de diâmetro externo, removendo um segmento de aproximadamente 50% da secção transversal da parede, obtendo uma ponta romba e dotada de uma abertura lateral (Figura 1). Para implantar os enxertos, com a mão esquerda o orifício escolhido é aberto e dilatado com a cânula, e com a mão direita o enxerto é inserido com uma pinça de microcirurgia entre a abertura da cânula e a borda da incisão, deslizando até o fundo desta. Ao final da cirurgia, cobre-se o couro cabeludo com uma touca cirúrgica, sem necessidade de curativos. Os pontos são retirados após 10 a 14 dias.

RESULTADOS

No início da série, eram retiradas faixas de pele de 9 a 10 x 1 cm, cujas dimensões aumentaram até 30 x 1 cm no final. A quantidade de unidades foliculares variou de 900 a 2218 unidades, totalizando de 1876 a 4827 fios (média de 1433,3 UFs e 3019,8 fios). Mais da metade das UFs (51,5%) tinham dois fios, seguido de UFs com três fios (29,6%) e um fio (18,9%). Na média, cada UF tinha 2,1 fios. O tempo médio de duração das cirurgias foi de 10 horas e 23 minutos, o tempo médio de retirada de área doadora foi de 2 horas e 25 minutos e o de implantação foi de 7 horas e 48 minutos. A velocidade

Tabela 1. Resultados.

Paciente	Sexo	Idade	Grau de calvície	Tempo de retirada da área doadora	Tempo de implantação	Duração da cirurgia	número de UF				Número de fios	Velocidade de implantação (UF/h)	Complicações	
							1 fio	2 fios	3 fios	Total				
1	RN	M	34	III	2h20min	6h	8h20min	166	492	242	900	1.876	150	
2	GM	M	40	VI	2h45min	8h25min	11h10min	172	622	365	1159	2.511	137,7	
3	CFC	M	38	IIA	1h15min	5h54min	7h09min	142	425	333	900	1.991	152,5	
4	JCG	M	32	IV	2h40min	7h50min	10h30min	99	631	350	1.080	2.411	137,9	edema
5	MMS	M	36	III	2h15min	6h45min	9h	422	546	259	1.227	2.291	181,6	
6	AAZ	M	39	III	2h37min	9h30min	12h07min	239	847	441	1.527	3.256	136,7	dor sacral
7	BGPJ	M	49	IV	3h30min	7h30min	11h	276	724	318	1.318	2.678	175,7	cicatriz alargada
8	JLBT	M	40	IIA	3h30min	9h25min	12h45min	396	600	362	1.358	2.682	144,2	
9	CV	M	56	VI	2h	7h30min	9h30min	302	804	426	1.532	3.188	204,3	
10	SJS	M	24	IIIA	2h	8h16min	10h16min	181	919	552	1.652	3.675	151,1	
11	FD	M	36	IV	3h15min	10h30min	13h45min	305	1217	696	2.218	4.827	211,2	edema
12	AJAM	M	33	II	2h	5h	7h	196	504	366	1.066	2.302	213,2	
13	RCB	M	54	V	2h30min	10h	12h30min	301	577	367	1.245	2.556	258,4	
14	CV	M	57	V	2h30min	5h	7h30min	305	701	286	1.292	4.542	215,2	
15	ASA	F	34	IIA	2h30min	9h40min	12h20min	278	1.142	660	2.080	3.594	266,7	
16	FD	M	38	IV	2h	7h	9h	581	845	441	1.867	4.391	238,3	edema
17	GRP	M	42	III(V)	2h05min	8h10min	10h15min	242	963	741	1.946	3.019,80	182,2	
Média			41,9		2h25min	7h48min	10h23min	270,8 (18,9%)	738,8 (51,5%)	423,8 (29,6%)	1.433,3 (100%)			

UF: Unidades Foliculares

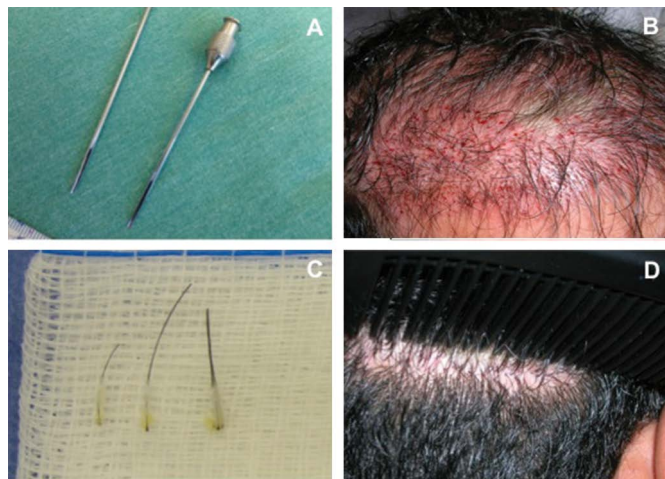

Figura 1. A: Cânulas modificadas. B: Aspecto da cirurgia. C: UF de 1, 2 e 3 fios. D: Aspecto da cicatriz com 6 meses. UF: Unidades Foliculares.

média de implantação, somando o tempo de realizar as incisões prévias e o tempo de implantação, foi de 182,3 UF's por hora (Tabela 1).

O crescimento dos fios ocorreu a partir do final do segundo e durante o terceiro mês de pós-operatório, com aumento de espessura e crescimento dos fios do quarto ao sexto mês de pós-operatório, com resultado visível já a partir de 6 meses e crescimento

completo em até 1 ano de pós-operatório. Obteve-se boa densidade e distribuição de fios, com naturalidade e integração aos cabelos vizinhos, com uma sessão de cirurgia (Figuras 2 a 6). Em dois casos, foi realizada segunda sessão.

Como complicação cirúrgica, houve três casos com edema frontal intenso, que surgiu no segundo dia de pós-operatório e regrediu totalmente com compressas frias até o sétimo dia pós-operatório; e um caso com dor em região sacral, devido ao posicionamento no leito por período prolongado, que melhorou com analgésicos e massagem local, desaparecendo por completo após a primeira semana de pós-operatório. Com adoção de colchão tipo “caixa de ovo”, esse problema não se repetiu mais. Três pacientes com cabelo oleoso tiveram dermatite seborreica leve com 1 a 2 semanas de pós-operatório, que melhorou com xampu para cabelo oleoso. Também ocorreram pequenos cistos (mílios) e foliculites nos pacientes com cabelo oleoso, que melhoraram com punção e drenagem com uma agulha. Um paciente apresentou alargamento de um lado da extremidade lateral da cicatriz da área doadora, após a segunda sessão. Os demais não apresentaram alargamento ou hipertrofia da cicatriz. Não houve casos de diminuição ou perda de sensibilidade cutânea.

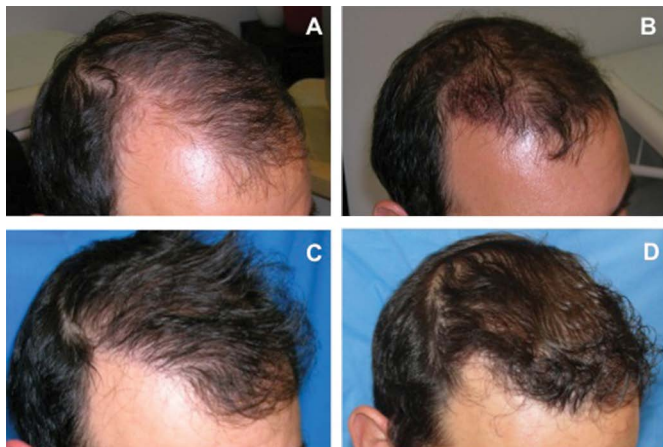

Figura 2. Paciente do sexo masculino, com 39 anos de idade, com alopecia grau III, submetido a 1 sessão de transplante capilar de 1527 UF. **A**: pré-operatório. **B**: pós-operatório de 3 dias. **C**: pós-operatório de 7 meses, **D**: pós-operatório de 1 ano. UF: Unidades Foliculares.

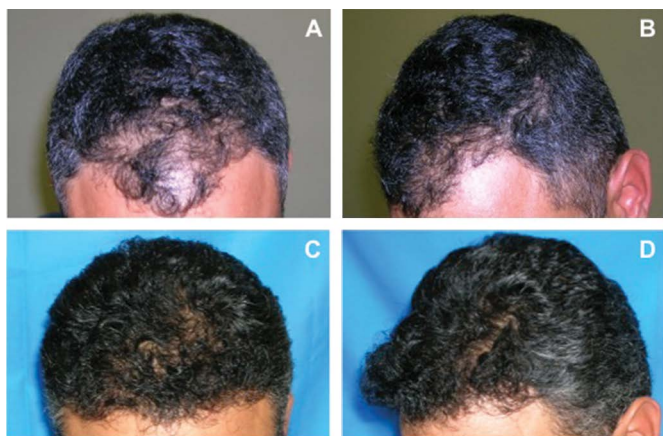

Figura 3. Paciente do sexo masculino, com 38 anos de idade, com alopecia grau IIA, submetido a 1 sessão com 900 UF. **A** e **B**: pré-operatório. **C** e **D**: pós-operatório de 1 ano. UF: Unidades Foliculares.

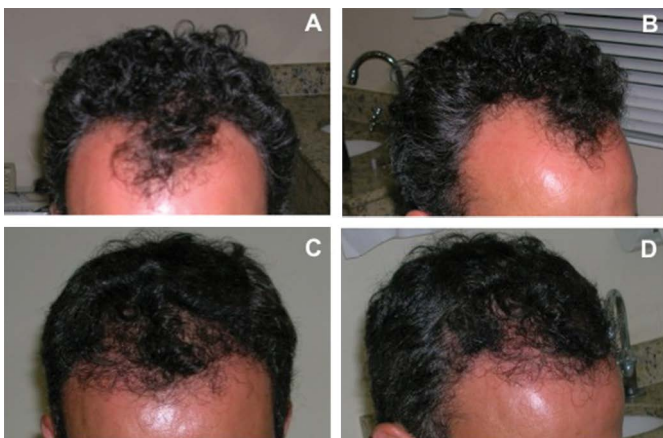

Figura 4. Paciente do sexo masculino, com 36 anos de idade, com alopecia grau III, submetido a 1 sessão com 1.227 UF. **A** e **B**: pré-operatório. **C** e **D**: pós-operatório de 1 ano. UF: Unidades Foliculares.

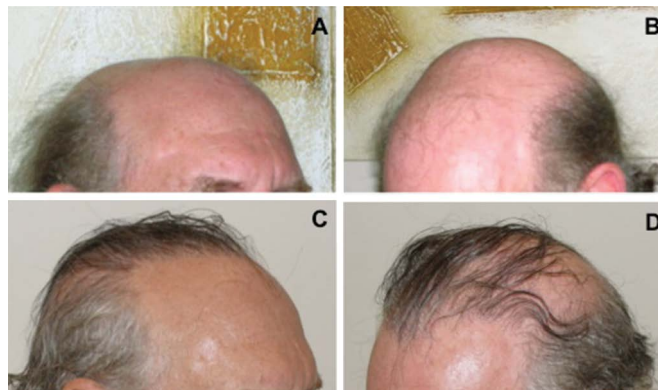


Figura 5. Paciente do sexo masculino, com 56 anos de idade, com alopecia grau VI, submetido a 2 sessões com total de 2.824 UF. **A** e **B**: pré-operatório. **C** e **D**: pós-operatório de 9 meses após a 2ª sessão. UF: Unidades Foliculares.

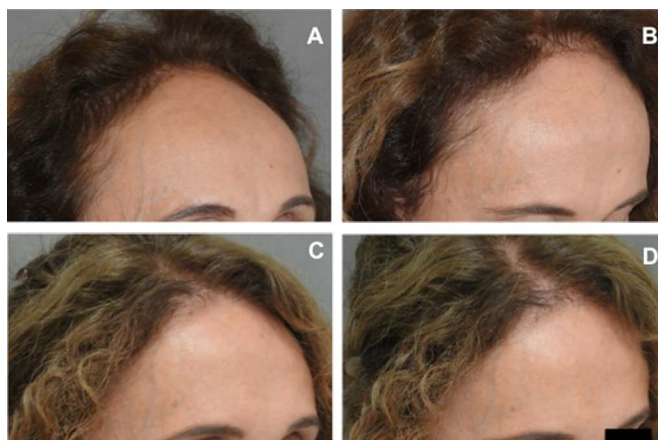


Figura 6. Paciente do sexo masculino, 54 anos, com frente alta após ritidoplastia coronal, submetida a 1 sessão com 2.080 UF. **A** e **B**: pré-operatório. **C** e **D**: pós-operatório de 1 ano. UF: Unidades Foliculares.

DISCUSSÃO

A densidade média de UF's no homem caucasiano é estimada em 100 UF/cm² ou 200 fios/cm² (130-280 fios/cm²)^{6,10}. Em não caucasianos, a densidade é menor⁶. Ocorre percepção de densidade normal mesmo que haja redução de até 50% da densidade⁹, portanto, não seria necessário repor mais do que 50% da densidade natural^{6,7}. Assim, para o transplante capilar no homem caucasiano seriam necessários cerca de 33 UF's de três fios ou 50 UF's de dois fios para chegar a uma densidade considerada normal de 100 fios/cm². Uma densidade de 20 a 25 UF/cm² é considerada segura quanto à sobrevivência dos enxertos, mesmo quando empregada em áreas amplas, e permite obter bom resultado em duas sessões⁶. Densidade maior que 30 a 35 UF/cm² é considerada alta (*dense packing*)⁹, e não é recomendada para utilização rotineira em áreas amplas⁶.

Uma cirurgia empregando uma combinação de *dense packing* em áreas selecionadas e densidade convencional de 20-25 UF/cm² no restante das áreas permite obter resultado satisfatório em naturalidade e densidade em uma sessão, diminuindo a necessidade de uma segunda sessão. Com menor número de sessões, poupam-se os folículos da área doadora, pois cada vez que se retira uma faixa de pele, ocorrerá transecção de alguns folículos, e a fibrose nas cirurgias posteriores aumentará as chances de transecção⁶; além disso, com melhor resultado de uma única sessão, menor a chance de insatisfação do paciente⁶.

No presente estudo, nas alopecias menos extensas, de grau II a III, foi empregada densidade alta em toda a área implantada. Nas alopecias mais extensas, optou-se por distribuir os enxertos, seguindo a recomendação de priorizar maior densidade na região central da frente e numa faixa de 2 a 3 cm situada posteriormente aos 1 a 1,5 cm do início da frente⁷.

O emprego de densidades acima de 20 a 25 UF/cm² exige a confecção de incisões pequenas, menores que 1,2 mm⁶, para não comprometer a vascularização da área receptora, e manipulação cuidadosa dos enxertos durante a implantação, para não causar traumatismo por transecção do folículo ou esmagamento por compressão do bulbo^{4,6,11,12}. Estes riscos são ainda maiores no *dense packing*⁹. Uma maneira descrita para executar o *dense packing* consiste em infiltrar a área receptora com solução salina, causando tumescência e expandindo a superfície para realizar maior número de incisões; quando o edema desaparece, há uma densidade aumentada de incisões/cm²; para densidades acima de 30 a 35 UF/cm², é recomendado que as incisões não sejam maiores que as realizadas por uma agulha 19G (de 1,0 mm de diâmetro)^{6,11}. A realização prévia das incisões tem outra vantagem: permite redução no sangramento durante a implantação dos enxertos, pois nesse momento as incisões já estarão coaguladas, permitindo boa visibilidade das incisões e um campo mais limpo⁶; também há menos chance de, ao implantar um enxerto, expulsar um enxerto contíguo já implantado para fora da incisão.

Quanto à implantação, a maneira recomendada de segurar o enxerto de UF é pela parte mais profunda, no tecido conjuntivo ou subcutâneo ao redor do bulbo, sem tocar o bulbo; porém, se houver pouco tecido ao redor do bulbo, recomenda-se segurar o bulbo sem apertar¹². O enxerto assim seguro pela pinça é então “puxado” pela ponta da pinça em direção ao fundo da incisão. Não se recomenda segurar a UF pela parte mais superficial, pois dessa maneira ela deverá ser “empurrada” na incisão e, por ser flexível, poderá sofrer torção e compressão contra a parede do túnel criado pela incisão¹².

Na realidade do intraoperatório, no entanto, é frequente que enxertos de UF com 2 e 3 fios não tenham tecido firme o bastante ao redor de todos os bulbos presentes, fazendo com que 1 ou 2 bulbos sofram torção durante a implantação e seja necessário segurar os enxertos diretamente sobre os bulbos, causando sua compressão. Também não é infrequente que ocorra sangramento ao atingir um vaso sanguíneo durante a incisão ou a implantação, deixando a visibilidade bastante reduzida; nessas condições, aumentam as chances de comprimir ou torcer o folículo durante as tentativas de implantá-lo. Pode ocorrer manipulação traumática de quantidade significativa de enxertos, com redução na sua sobrevida e crescimento. Isto levou o autor à busca de alternativas para tornar menos traumática a manobra de introdução dos enxertos durante a implantação.

Uma técnica descrita para facilitar a colocação de enxerto em incisões previamente realizadas consiste em reabrir a incisão com uma agulha com ponta romba, com a mão não dominante, criando um espaço para a passagem do enxerto, que é colocado com a outra mão com menos pressão e força¹¹. Estas agulhas não estavam disponíveis comercialmente no Brasil, e optou-se por utilizar cânula de lipoenxertia de 1 mm, de diâmetro externo de 1,2 mm, equivalente ao de uma agulha 18G, para reabertura das incisões. A modificação criando a abertura lateral na ponta da cânula, dando acesso ao lúmen da cânula, adicionou um espaço extra para a passagem dos enxertos, possibilitando, neste estudo, colocar os enxertos de UF de 2 e 3 fios em incisões de agulha 21G e 19G, respectivamente, com mais facilidade do que diretamente pela incisão. Também foi possível segurar os enxertos menos volumosos pela derme, distante do bulbo, e deslizar pelo interior da cânula, sem risco de torção do enxerto, minimizando o traumatismo aplicado sobre o enxerto.

Outro importante fator de sobrevida dos enxertos de UF é o tempo de permanência dos enxertos fora do corpo, desde a retirada da área doadora até a implantação na área receptora, sendo recomendado um limite de 6 horas^{12,13}, além das quais pode haver diminuição da viabilidade das UF's enxertadas. Em um estudo, a taxa de sobrevivência de enxertos foi de 92% em 6 horas, com perda de 1% a partir disso (90% em 8 horas)^{4,12}. No presente estudo, o tempo de implantação dos enxertos, de 7 horas e 48 minutos em média, encontrou-se quase 2 horas acima do limite de 6 horas. Estiveram presentes fatores que aumentam o tempo de cirurgia, como o emprego de densidade elevada, que exige maior tempo de implantação^{9,14}, e o uso de UF com fios longos, que aumenta tanto o tempo de retirada da área doadora quanto o tempo de implantação¹³. O resultado tardio das cirurgias,

comparado com o resultado imediato observado com fios longos, não sugeriu prejuízo aparente ou significativo no crescimento dos fios (Figura 2).

Dos 15 casos, um solicitou uma segunda sessão para ampliar área de cobertura dos implantes; o outro apresentou progressão da alopecia, com miniaturização dos cabelos presentes no meio dos enxertos anteriores e perda de densidade, e realizou uma segunda sessão para aumento de densidade. Os demais ficaram satisfeitos com uma sessão e, diante da opção de uma segunda sessão, preferiram adiá-la para quando houvesse piora da alopecia. As complicações ocorridas foram de grau moderado, corrigidas com cuidados locais, exceto pelo alargamento localizado de cicatriz, que pôde ser corrigido com uma cirurgia ambulatorial. A média observada de 2,1 fios por UF, com maioria de UF de 2 fios, está bastante próximo da média de 2,2 a 2,3 fios /UF relatados na literatura^{6,8}. Também se observou que houve aumento de cerca de 75% na velocidade de implantação dos casos iniciais (150 UF/h e 137,7 UF/h nas cirurgias 1 e 2) para os finais (266,7 UF/h e 238,3 UF/h nas cirurgias 16 e 17), mostrando progresso na curva de aprendizado da técnica.

O transplante capilar de UFs é definido com trabalhoso e demorado⁴, e requer treinamento específico. Um autor declarou ser necessário aproximadamente 1 ano e meio de prática supervisionada constante para treinar um assistente para implantar UFs com densidade elevada, numa clínica especializada em transplante capilar¹⁴. Com relação ao número de integrantes necessários, um autor refere que levava de 6 a 7 horas para implantar de 1500 a 2000 UFs, com uma equipe de 8 a 10 assistentes¹⁵ (sem contar o cirurgião); sendo relatado que, para cirurgias menos experientes, sessões de 8 a 10 horas não são incomuns¹². No presente estudo, a equipe cirúrgica compunha-se de cirurgião (o autor) e 4 assistentes para dissecação dos enxertos. Equipe maior e realização de mais cirurgias contribuiriam para redução no tempo de cirurgia.

CONCLUSÕES

O transplante capilar de UFs empregando a técnica descrita no estudo possibilitou mais delicadeza na manipulação das UFs, permitindo implantação com alta densidade, com redução na probabilidade de torção ou compressão do folículo, com resultado satisfatório em até 1 ano, mas apresentou duração de cirurgia considerada elevada, por ultrapassar o limite

recomendado de 6 horas para dissecação e implantação das UFs. Pode ser indicada para áreas restritas ou pequenas com necessidade de maior densidade de UFs, recomendando-se outra técnica para áreas mais amplas.

REFERÊNCIAS

- Haber RS. Pathogenesis and medical therapy of male and female pattern hair loss. In: Haber RS, Stough DB, eds. Hair Transplantation. Philadelphia: Elsevier Saunders; 2006. p.1-7.
- Hibberts NA, Howell AE, Randall VA. Balding hair follicle dermal papilla cells contain higher levels of androgen receptors than those from non-balding scalp. *J Endocrinol.* 1998;156(1):59-65. PMID: 9496234 DOI: <http://dx.doi.org/10.1677/joe.0.1560059>
- Unger W. The history of hair transplantation. *Dermatol Surg.* 2000;26(3):181-9. DOI: <http://dx.doi.org/10.1046/j.1524-4725.2000.00503.x>
- Limmer BL. The history of the follicular unit micrografting technique: a personal view. In: Unger WP, Shapiro R, eds. Hair Transplantation. 4th ed. New York: Marcel Dekker; 2004. p.383-88.
- Bernstein RM, Rassman WR. The rationale for follicular unit transplantation. In: Unger WP, Shapiro R, eds. Hair Transplantation. 4th ed. New York: Marcel Dekker; 2004. p.388-407.
- Bernstein RM, Rassman WR. Follicular unit transplantation: 2005. *Dermatol Clin.* 2005;23(3):393-414. DOI: <http://dx.doi.org/10.1016/j.det.2005.04.002>
- Shapiro R. Follicular units transplantation alone or follicular units with multi-FU grafts: why, when and how? In: Unger WP, Shapiro R, eds. Hair Transplantation. 4th ed. New York: Marcel Dekker; 2004. p.415-68.
- Jimenez F, Poblet E. Gross and microscopic anatomy of the follicular unit. In: Haber RS, Stough DB, eds. Hair Transplantation. Amsterdam: Elsevier Saunders; 2006. p.35-42.
- Dense packing techniques. Seager D. In: Haber RS, Stough DB, eds. Hair Transplantation. Philadelphia: Elsevier Saunders; 2006. p.127-31.
- Marritt E. The death of the density debate. *Dermatol Surg.* 1999;25(8):654-60. DOI: <http://dx.doi.org/10.1046/j.1524-4725.1999.99067.x>
- Cooley J. Achieving optimal growth. In: Haber RS, Stough DB, eds. Hair Transplantation. Philadelphia: Elsevier Saunders; 2006. p.111-6.
- Shapiro R. Graft insertion and placement. In: Unger WP, Shapiro R, eds. Hair Transplantation. 4th ed. New York: Marcel Dekker; 2004. p.533-9.
- Crisóstomo MR, Lopes AAO, Crisóstomo MGR, Cavalcanti DC, Benevides AN. Comparação entre a técnica clássica de transplante de unidades foliculares e o transplante de fios longos (preview long hair). *Rev Bras Cir Plást.* 2010;25(1):117-26.
- Seager DJ. Pitfalls of follicular unit hair transplantation and how to avoid them. In: Unger WP, Shapiro R, eds. Hair Transplantation. 4th ed. New York: Marcel Dekker; 2004. p.408-18.
- Unger W. Why "mixed" grafting follicular units and multi-follicular unit grafts. In: Unger WP, Shapiro R, eds. Hair Transplantation. 4th ed. New York: Marcel Dekker; 2004. p.475-418-503.

*Autor correspondente:

Lúcio Issamu Nakayama

Rua Dr. Eduardo de Souza Aranha, 387, Jd. Paulista, São Paulo, SP, Brasil

CEP 04543-121

E-mail: lucionakayama@uol.com.br