



Xantelasma palpebral: tratamento cirúrgico como primeira escolha

Eyelid Xanthelasma: surgical treatment as the first choice

MARILHO TADEU
DORNELAS^{1,2*}
NATHÁLIA VILLARINS
PEDROSA¹
GABRIEL VICTOR
DORNELAS³
ALFREDO CHAUBAH⁴
ANDREY DA SILVA
FERNANDES²
EMMANUEL DE LIMA
CARVALHO²
LARISSA VITORIA
DORNELAS⁵
THAÍSSA RAMIM REIS
BELGO²

RESUMO

Introdução: O xantelasma palpebral é a forma mais comum de xantoma cutâneo, caracterizado por placas amareladas localizadas na pele das pálpebras. Apesar de ser uma condição benigna e não cursar com limitação funcional, é uma importante queixa estética que tem impacto na vida social e emocional do portador. Existem opções terapêuticas clínicas, mas a abordagem mais difundida é a cirúrgica com excisão das lesões, procedimento simples, com poucas complicações e menores taxas de recidivas locais. O objetivo deste estudo é descrever o tratamento cirúrgico do xantelasma palpebral, avaliar a satisfação dos pacientes no pós-operatório e as taxas de recidivas pós-cirúrgicas. **Métodos:** Trata-se de um estudo retrospectivo realizado com uma amostra de 25 pacientes submetidos a tratamento cirúrgico de xantelasma palpebral. O acompanhamento pós-operatório foi realizado em intervalos de 7 dias, 30 dias, 90 dias e 12 meses com entrevista, exame físico e aplicação de questionário que contemplaram identificação de recidivas locais, complicações pós-operatórias e satisfação com o resultado estético. **Resultados:** Quatro pacientes evoluíram com recidiva local e apenas dois pacientes manifestaram insatisfação com o resultado estético após o desfecho final. Em nenhum paciente submetido a ressecção cirúrgica das lesões associadas à autoenxertia foi observada recorrência ou insatisfação com o resultado estético. **Conclusões:** O tratamento cirúrgico como primeira opção na abordagem terapêutica dos xantelasma palpebrais deve ser considerado, visto o impacto estético e psicológico de tal afecção. É uma técnica simples, de fácil aplicação e reprodutibilidade, eficaz, segura, com relevantes taxas de satisfação e baixa ocorrência de recidivas.

Descritores: Blefaroplastia; Procedimentos cirúrgicos reconstrutivos; Hipercolesterolemia; Xantomatose.

ABSTRACT

Introduction: Eyelid xanthelasma is the most common form of cutaneous xanthoma, characterized by yellowish patches on the eyelid's skin. Despite being a benign condition and not presenting with functional limitations, it is an important aesthetic complaint that impacts the patient's social and emotional life. There are clinical therapeutic options, but the most widespread approach is the surgical approach with excision of the lesions, a simple procedure with few complications and lower local recurrence rates. This study aims to describe the surgical treatment of palpebral xanthelasma, to assess postoperative patient satisfaction and post-surgical recurrence rates. **Methods:** This is a retrospective study with a sample of 25 patients undergoing surgical treatment of eyelid xanthelasma. Postoperative follow-up was performed at intervals of 7 days, 30 days, 90 days and 12 months with an interview, physical examination and

Instituição: Hospital Universitário,
Universidade Federal de Juiz de
Fora; Clínica Plastic Center, Juiz de
Fora, MG, Brasil.

Artigo submetido: 21/6/2021.
Artigo aceito: 7/4/2022.

Conflitos de interesse: não há.

DOI: 10.5935/2177-1235.2022RBCP601-pt

¹ Universidade Federal de Juiz de Fora, Hospital Universitário, Juiz de Fora, MG, Brasil.

² Universidade Federal de Juiz de Fora, Faculdade de Medicina, Juiz de Fora, MG, Brasil.

³ Santa Casa de Misericórdia de Juiz de Fora, Departamento de Cirurgia Geral, Juiz de Fora, MG, Brasil.

⁴ Universidade Federal de Juiz de Fora, Instituto de Ciências Exatas, Departamento de Estatística, Juiz de Fora, MG, Brasil.

⁵ Faculdade de Ciências Médicas e da Saúde de Juiz de Fora, Faculdade de Medicina, Juiz de Fora, MG, Brasil.

application of a questionnaire that included the identification of local recurrences, postoperative complications and satisfaction with the aesthetic result. **Results:** Four patients evolved with local recurrence, and only two expressed dissatisfaction with the aesthetic result after the outcome. No patient who underwent surgical resection of lesions associated with autograft recurrence or dissatisfaction with the aesthetic result was observed. **Conclusions:** Surgical treatment as the first option in the therapeutic approach of eyelid xanthelasmas should be considered, given the aesthetic and psychological impact of such a condition. It is a simple technique, easy to apply and reproducible, effective, and safe, with relevant satisfaction rates and low recurrences.

Keywords: Blepharoplasty; Reconstructive surgical procedures; Hypercholesterolemia; Xanthomatosis.

INTRODUÇÃO

O xantelasma palpebral é um tipo de xantoma cutâneo, caracterizado por placas amareladas localizadas na pele das pálpebras. Apesar de ser uma condição considerada benigna e não cursar com limitação funcional, trata-se de importante queixa estética, com impacto significativo na vida social e emocional do portador¹.

Os xantomatos são formados por tecido conjuntivo fibroproliferativo com deposições intracelulares de colesterol em histiócitos presentes nas camadas superficial e média da derme, que passam a ser chamados de *foam cells* (células espumosas) devido à aparência microscópica de seu citoplasma (Figuras 1 e 2). O depósito de colesterol se dá sobretudo em regiões perivasculares². Associam-se a hiperlipidemias primárias, e também às secundárias a hipotireoidismo, diabetes mellitus, drogas e dieta rica em gordura e álcool³.

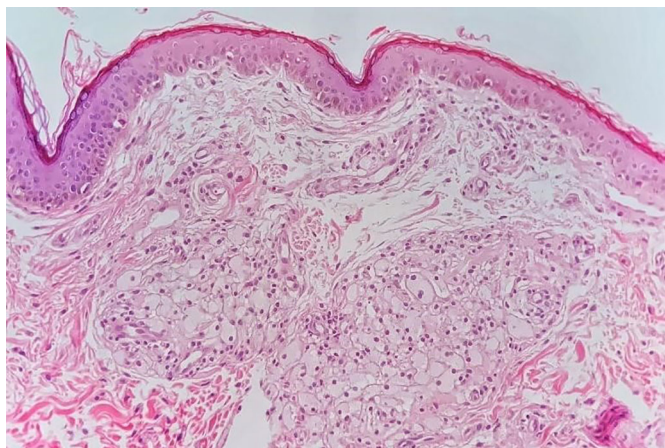


Figura 1. Hematoxilina e eosina (200x): pele com epiderme delgada e coleção de histiócitos xantomatosos em derme reticular superficial.

É a forma mais comum de xantoma cutâneo, acomete cerca de 1,4% da população, predomina em mulheres e tem pico de incidência na faixa etária entre 30 e 50 anos¹. Clinicamente, apresenta-se

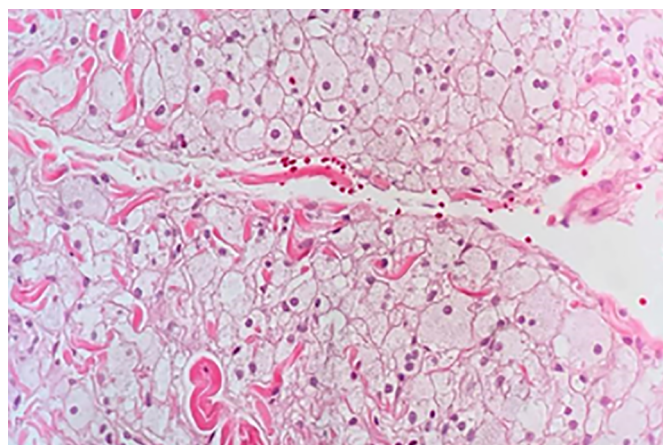


Figura 2. Hematoxilina e eosina (400x): histiócitos com citoplasma amplo e espumoso, rico em lipídios, entremeados por fibras colágenas. (Imagens cedidas pelo laboratório de anatomia patológica do HU-UFJF - Patologista responsável: Flávia Fonseca de Carvalho Barra).

como placas amareladas cuja consistência pode ser macia, semissólida ou endurecida. Usualmente, estão simetricamente distribuídas na região medial das pálpebras superiores, mas também podem ocorrer em pálpebras inferiores.

De acordo com Lee et al.², portadores de xantelasma podem ser graduados conforme a localização e extensão das lesões. Grau I são os portadores de lesões apenas nas pálpebras superiores. Grau II são os portadores de lesões que se estendem até a área medial das pálpebras. Grau III são portadores de lesões mediais em pálpebras superiores e inferiores. Grau IV são portadores de comprometimento difuso medial e lateral de pálpebras superiores e inferiores.

O diagnóstico é essencialmente clínico, embasado na história e nas características das lesões. Em quadros clínicos duvidosos, está indicada a biópsia de pele das lesões para estudo histopatológico⁴. O xantelasma pode apresentar efeito negativo sobre a qualidade de vida dos pacientes, principalmente no que diz respeito à estética, que por vezes motiva o portador a buscar a remoção das lesões.

O tratamento mais difundido é o cirúrgico, sendo indicado em casos de hiperlipidemias familiares,

envolvimento das quatro pálpebras e recidivas. A principal abordagem é a cirurgia excisional simples, mas também pode estar associada a blefaroplastia, epicanthoplastia medial, retalhos locais e enxerto de pele total⁵⁻⁷.

Outras modalidades de tratamento são terapia a laser, cauterização química com ácido tricloroacético, tratamento com radiofrequência e crioterapia. É importante a avaliação do perfil lipídico dos pacientes, uma vez que é comum a presença de alterações nos níveis de lipoproteínas, que devem ser abordadas⁸.

Apesar de diversas opções terapêuticas terem sido propostas para fins curativos, nenhum método garante resultados satisfatórios em todos os casos, além de existirem altas taxas de recorrência. Segundo Mendelson & Masson⁹, há 40% de chance de recidiva após excisão cirúrgica primária, 60% após a segunda abordagem terapêutica, e até 80% quando há comprometimento das quatro pálpebras. As principais desvantagens relacionadas à cirurgia são: necessidade de anestesia local ou sistêmica para o procedimento, presença de cicatriz, infecção pós-operatória e, mais raramente, ectrópio e despigmentação local. Especialmente em relação a técnicas de autoenxertia, são descritas complicações como retrações, infecção, discromia, hematomas e o risco de necrose do tecido enxertado¹.

A busca pela autopercepção harmônica e aceitação estética despontou em 2021 como fator ainda mais crucial, quando contextualizamos a pandemia provocada pelo SARS-CoV-2. O confinamento em massa provocou migração de paradigmas laborais com particular destaque para as regiões frontal e palpebral devido ao uso ascendente da imagem através de plataformas virtuais, associado à imposição da utilização de máscaras no ambiente de trabalho. Esses fatores provocaram mudanças na percepção estética dos pacientes que se atentaram mais à região periorbitária. A admiração pela imagem corporal é peça chave na construção de bem-estar e é inerente à manutenção da saúde mental, esta última afetada em meio ao caos da pandemia¹⁰. Nota-se, portanto, que o contexto atual determina importante acréscimo na base de fomentos que motivaram a elaboração deste estudo.

Apesar da literatura abranger as possibilidades terapêuticas não cirúrgicas, existe um déficit de estudos que relacionem os procedimentos a baixas taxas de recidiva local. Assim, torna-se necessário avaliar os resultados do tratamento cirúrgico, estratégia frequentemente utilizada em serviços de Cirurgia Plástica no Brasil.

OBJETIVO

O presente trabalho tem como objetivo geral analisar as taxas de recidiva local do tratamento

cirúrgico de lesões palpebrais decorrentes do acúmulo de cristais de colesterol. Os objetivos específicos incluem: avaliação da qualidade do tratamento cirúrgico dos xantelasma palpebrais por meio da satisfação dos pacientes com o resultado pós-operatório.

MÉTODOS

O presente estudo foi submetido ao Comitê de Ética em Pesquisa (CEP) do Hospital Universitário da Universidade Federal de Juiz de Fora (HU-UFJF), em Juiz de Fora-MG, sob o CAAE número 24710119.3.0000.5133. Após aprovação, foi iniciada busca ativa de pacientes portadores de xantelasma palpebral submetidos ao tratamento cirúrgico pelo serviço de Cirurgia Plástica do HU-UFJF e Clínica Plastic Center, no período de 2016 a 2019.

Trata-se, portanto, de um estudo retrospectivo em que foi realizada avaliação dos resultados do tratamento cirúrgico dos xantelasma palpebrais. Essa análise foi feita por meio de entrevista e exame físico, com aplicação de questionário, elaborado pelos autores, que contemplou o perfil do paciente, identificação de recidivas locais, complicações pós-operatórias e satisfação com o resultado estético no pós-operatório.

Foram utilizados como critérios de inclusão pacientes com xantelasma palpebrais submetidos a ressecção cirúrgica das lesões e que não realizaram nenhum tratamento complementar após a cirurgia. Foram considerados critérios de exclusão pacientes que não realizaram tratamento cirúrgico, pacientes que relataram portar dislipidemias hereditárias e pacientes que realizaram algum tratamento complementar após extirpação de lesões.

O procedimento cirúrgico de excisão das lesões xantomatosas se deu com o paciente em decúbito dorsal horizontal e cabeceira levemente elevada (30°), sob sedação e anestesia local. Foi realizada antisepsia com clorexidina aquosa e colocação de campos cirúrgicos estéreis, bem como o dermatografismo com azul de metileno. Foi então realizada anestesia local, seguida de incisão cirúrgica, com ressecção de lesões xantomatosas e excedentes cutâneos em pálpebras superiores e de excedentes de bolsas gordurosas periorbitárias na pálpebra inferior.

Algumas lesões se apresentaram demasiadamente extensas para execução de rafia simples e aproximação das bordas. Nesses casos foi realizada autoenxertia de pele total retirada da pálpebra superior, quando livre de xantelasma, ou da região retroauricular com sutura direta da área doadora. Após a hemostasia, a síntese foi realizada com fio de Nylon 5-0 ou 6-0 em plano único.

Após coleta de dados, foi possível a realização de procedimentos para análise dos resultados obtidos e posterior confecção de dados estatísticos.

Os dados foram analisados utilizando técnicas de estatística descritiva. As medidas de resumo utilizadas foram média e desvio-padrão e frequências relativa e absoluta. Para descrição da associação entre as variáveis categóricas, utilizaram-se tabelas de contingência de dupla entrada. Os cálculos foram realizados com auxílio do programa estatístico livre Jamovi versão 2.0.

RESULTADOS

Para a obtenção da amostra desejada, foram abordados 25 indivíduos, dos gêneros masculino e feminino, submetidos a tratamento cirúrgico de *Xanthelasma palpebrarum* no Hospital Universitário - UFJF e Clínica Plastic Center. Na composição do estudo, houve predominância do sexo feminino, com 22 indivíduos, representando 88% da amostra e três indivíduos do sexo masculino (12% da amostra), em consonância com os dados epidemiológicos disponíveis na literatura. Ainda em caráter descritivo, a idade dos pacientes variou de 37 a 69 anos, com média de 52,6 anos. Também foram analisados dados de agrupamento dos pacientes quanto ao tipo de procedimento realizado – excisão em pálpebra superior ou pálpebra inferior ou em ambas as pálpebras – seguido pela avaliação de recidiva e satisfação de cada grupo.

Em relação ao tempo de acompanhamento, no presente estudo, os pacientes retornaram em 7 dias para a retirada dos pontos, depois com 30 dias para avaliação principalmente da cicatriz e da simetria palpebral e aos 90 dias são realizadas fotos do pós-operatório. Em casos eventuais, em 12 meses o paciente é reavaliado ainda como retorno de pós-operatório.

Inicialmente, na análise das categorias de excisão dos xantomos, 14 participantes foram submetidos exclusivamente a excisão em pálpebra superior (56%); cinco participantes submetidos exclusivamente a excisão em pálpebra inferior (20%); e seis pacientes submetidos a excisão em ambas as pálpebras – correspondente aos graus III e IV de Lee et al.², resultando em 24% da amostra. A relação entre o grau de acometimento palpebral e o gênero dos pacientes está descrita na Tabela 1.

Em duas pacientes do sexo feminino, em que a extensão das lesões excedeu a capacidade de reaproximação das bordas operatórias com rafia simples, foi realizada a autoenxertia de pele. Estas possuíam acometimento de ambas as pálpebras, mas os enxertos foram realizados em pálpebras inferiores, onde ocorreu maior escassez de pele. Em ambas as pacientes, fez-se uso de tecido excedente de pálpebra superior como área doadora (Figuras 3 e 4).

Tabela 1. Relação entre grau de acometimento palpebral e gênero dos pacientes.

		Grau de acometimento palpebral			
		Ambas as pálpebras		Total	
		Não	Sim		
Sexo	F	n	17	5	22
		%	77,3%	22,7%	100,0%
	M	n	2	1	3
		%	66,7%	33,3%	100,0%
Total	n	19	6	25	
	%	76,0%	24,0%	100,0%	

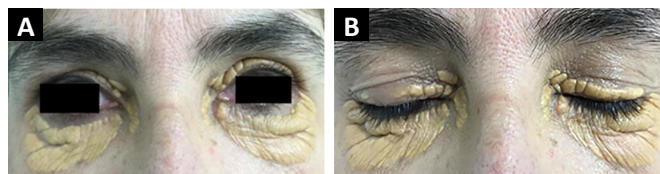


Figura 3. A: Paciente do sexo feminino com extensas lesões xantomatosas acometendo pálpebras inferiores e superiores. B: Paciente do sexo feminino com extensas lesões xantomatosas acometendo pálpebras inferiores e superiores.

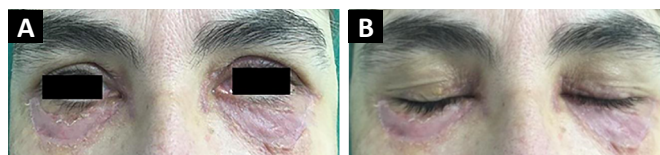


Figura 4. A: Paciente no sétimo dia pós-operatório, com bom aspecto da enxertia infrapalpebral. Área doadora de pele das pálpebras superiores isenta de xantelasma. B: Paciente no sétimo dia pós-operatório, com bom aspecto da enxertia infrapalpebral. Área doadora de pele das pálpebras superiores isenta de xantelasma.

Na análise de recidivas após intervenções cirúrgicas, quatro pacientes (16%), todas do sexo feminino, apresentaram reincidência das lesões. Dentre estes, duas pacientes foram submetidas a excisão de xantomos cutâneos em ambas as pálpebras. As pacientes submetidas a autoenxertos cutâneos não apresentaram recidivas, a despeito da descrição na literatura da maior frequência de recorrência neste grupo em relação aos demais.

Por fim, na análise da satisfação dos participantes com o resultado estético, foram encontradas apenas duas manifestações de insatisfação após o desfecho final, representando 8% da amostra total. Nestes pacientes, ambos do sexo feminino, notamos a ocorrência de recidiva após excisão dos xantomos palpebrais. Ainda se tratando dos indivíduos insatisfeitos com o resultado, uma paciente foi submetida a abordagem em pálpebras superior e inferior e uma submetida a excisão somente na pálpebra inferior.

Entretanto, é importante salientar que os demais pacientes que apresentaram recidivas (dois

participantes) não relataram insatisfação com o resultado estético final. Ao abordar as pacientes submetidas a enxertia, não foram evidenciadas recorrência ou insatisfação com o resultado estético. Os dados relacionados às recidivas dos xantomas e satisfação das pacientes com o resultado estético final estão expostos, respectivamente, nas Tabelas 2 e 3.

Tabela 2. Taxas de recidiva.

		Recidiva	
		Frequência	Porcentual
Válido	Não	21	84,0
	Sim	4	16,0
	Total	25	100,0

Tabela 3. Taxa de satisfação da amostra com resultado estético.

		Satisfação com resultado estético	
		Frequência (n)	Porcentual (%)
Válido	Não	2	8,0
	Sim	23	92,0
	Total	25	100,0

DISCUSSÃO

Considerando os dados obtidos no presente estudo, pode-se afirmar que o xantelasma palpebral ocorre com maior frequência em mulheres e indivíduos de meia idade, achados que corroboram com as informações descritivas encontradas na literatura. De acordo com Zak et al.¹¹, apesar da carência de dados epidemiológicos recentes, a prevalência no sexo feminino foi cerca de duas vezes maior, ocorrendo principalmente em indivíduos de 50 anos. Tal fato se justifica pela ocorrência de dislipidemia idade-dependente em 20-70% dos pacientes que apresentam xantelasma, devidamente abordado no trabalho de Bergman¹².

Os mecanismos envolvidos no desenvolvimento de lesões xantomatosas parecem ser análogos aos que participam dos estágios iniciais das placas ateroscleróticas¹, com formação de um meio inflamatório com aumento de células T, macrófagos e mediadores como COX, iNOX e MPO¹³.

Desta forma, ao se deparar com uma queixa estética na rotina da cirurgia plástica, é imprescindível que o cirurgião se atente à possibilidade de coexistência de dislipidemias congênitas ou adquiridas, tais como hipertrigliceridemia e hipercolesterolemia.

Além de aumentar significativamente o risco cardiovascular, a perpetuação de distúrbios

metabólicos está relacionada a casos de recorrência e resultados estéticos insatisfatórios. Assim, faz-se necessária a abordagem multiprofissional, mesmo que a queixa inicial seja unicamente estética. Ademais, já foi demonstrada a presença de citocinas pró-inflamatórias e células inflamatórias crônicas no tecido do xantelasma, o que sugere um possível potencial de terapias moduladoras da inflamação no manejo das lesões da pele¹³.

O xantelasma é uma disfunção benigna e existem raros relatos de comprometimento funcional, devido, principalmente, ao aumento da placa com obstrução do campo visual. Apesar disso, o seu impacto cosmético é irrefutável, principalmente pela importância estética da região periorbital que tradicionalmente representa uma queixa levantada pelos pacientes. Para tanto, na literatura existem diversos métodos que objetivam a melhora estética como o tratamento clínico exclusivo, ácido tricloroacético, ablação com laser e ressecção cirúrgica.

Porém, tem-se desvantagens notórias resultantes de abordagens não cirúrgicas que são desaconselhadas em casos de lesões extensas, profundas, multifocais ou já recidivadas. Raulin et al.¹⁴, em seu estudo com tratamento a laser com dióxido de carbono, encontraram 13% de recidiva. Esta modalidade de tratamento apresentou complicações significativas como alterações pigmentares e retrações da pele em lesões extensas, desencorajando sua execução em alguns serviços. Já em relação à terapêutica clínica, registra-se uso de Alirocumab, um anticorpo monoclonal, com relato de regressão total em um paciente¹⁵. Assim como a ablação com laser, estas abordagens são de baixa disponibilidade e alto custo, de forma que desencorajam sua ampla realização.

No que se refere à abordagem cirúrgica, tema central deste estudo, alguns métodos são descritos como intervenções definitivas de xantelasma palpebral. le Roux¹⁶ descreve uma técnica de blefaroplastia modificada, na qual a incisão estende-se superiormente até envolver a área cantomedial da pálpebra superior, onde os xantomas são tipicamente encontrados. Hosokawa et al.¹⁷ descreveram sua técnica de uso de retalhos musculocutâneos para fornecer cobertura após excisão de grandes lesões, preservando a pele da pálpebra superior para reexcisão em caso de recorrência.

Parkes & Waller¹⁸ descrevem a blefaroplastia simples como principal abordagem para o problema, mas defende a excisão seriada, a cada dois meses, em caso de múltiplas lesões. Já Friedhofer et al.¹⁹ relatam que no caso de xantelasma pequeno, impossível de ser incluído na ressecção cutânea de uma blefaroplastia, pelo simples fato de ter sido descolado com a pele,

ele desaparece por completo. Isto ocorre em lesões pequenas, enquanto nas maiores evolui com uma mancha hipocrômica sem a lesão.

O estudo de Mendelson & Masson⁹ descreveu a experiência da Mayo Clinic com 92 pacientes, apresentando uma taxa de recorrência de 40% após a excisão primária simples e uma taxa de recorrência de 60% após a excisão secundária. A maior incidência de recorrência foi no primeiro ano (26%). Nosso estudo retrospectivo identificou uma taxa de recidiva de 16%, em uma amostra com 25 indivíduos, o que representa taxa consideravelmente menor em comparação ao estudo de Mendelson. Mendelson & Masson ainda desencorajam a abordagem cirúrgica em três situações específicas: casos com hiperlipoproteinemia familiar, envolvimento de todas as pálpebras e mais de uma recorrência registrada⁹. Este estudo corrobora, em partes, com as proposições de Mendelson, visto que metade da amostra que relatou recidiva foi abordada cirurgicamente em ambas as pálpebras.

No estudo de Kose⁶, 16 pacientes foram acompanhados por até cinco anos, e a totalidade apresentou comprometimento bilateral das pálpebras, com lesões extensas. Foram submetidos a enxertia, cuja área doadora constituiu pálpebra superior após blefaroplastia. Todos os pacientes deste estudo se mostraram satisfeitos com os resultados estéticos e apenas dois apresentaram hiperpigmentação. Estabelece-se relação entre o sucesso terapêutico obtido com enxertia no estudo de Kose e as pacientes submetidas a enxertia no presente estudo: obtivemos ausência de recidivas, de hiperpigmentação ou de retrações, além de desfechos esteticamente satisfatórios de acordo com as pacientes.

Vale ressaltar que em nosso estudo os pacientes foram acompanhados por 12 meses de pós-operatório, sendo um intervalo inferior ao de Kose para identificação de possíveis desfechos insatisfatórios, contudo, considera-se o período de um ano tempo adequado para avaliação de alterações de pigmentação e retração. Em relação à identificação de recidivas seria vantajoso um acompanhamento por tempo superior, mas no presente estudo optamos por 12 meses por dificuldades de retorno do paciente após esse período.

A autoenxertia após excisão de xantelasma extensos e profundos já é descrita por alguns autores como método de escolha terapêutico, já que sua acurada execução tem obtido satisfatórios resultados estéticos⁶.

Outros estudos semelhantes mais recentes evidenciaram taxas menores de recorrência, o que se aproxima das hipóteses levantadas neste trabalho. O estudo retrospectivo de Lee et al.², ao analisar 95 pacientes submetidos a excisão cirúrgica de xantelasma - com excisão simples, associada

à blefaroplastia e retalho miocutâneo compoendo a mesma amostra - encontrou apenas 3,1%, sem relatos de complicações pós-operatórias ou contraturas cicatriciais.

Em um trabalho nacional, Bagatin et al.²⁰ acompanharam 40 pacientes em um período de dois anos, após os mesmos terem sido submetidos a exérese cirúrgica de lesões, sendo 10 deles em associação com tratamento químico tópico. Neste estudo, 5% dos pacientes apresentaram recidiva após um ano de acompanhamento e apenas 12% da amostra apresentou complicações como hipocromia cicatricial.

Por fim, quanto à satisfação com o resultado após abordagem cirúrgica, este estudo alcançou 92% de satisfação final, o que permite inferir que o desfecho estético foi predominantemente aceito após a excisão simples de xantelasma. Curiosamente, dois pacientes que relataram recidivas – metade das recidivas do estudo - também afirmaram contentamento com a aparência pós-cirúrgica, o que reforça a hipótese de que, mesmo diante do retorno parcial ou total das lesões, a excisão cirúrgica cumpriu o objetivo de proporcionar melhora estética.

Obradovic²¹ já aponta a excisão cirúrgica como primeira linha de tratamento após tentativa clínica, debruçando-se sobre a premissa da frequência elevada de retrações cicatriciais e hiperpigmentação após tratamento não cirúrgico com laser ou ácido tópico, ao passo que, quando bem realizado e se respeitando as linhas de tensão palpebrais, poucos resultados insatisfatórios foram relatados pela técnica cirúrgica.

Tendo em vista que a excisão simples de lesões constitui procedimento de baixo risco cirúrgico, baixa taxa de complicações – se realizado em condições adequadas de assepsia e bom preparo técnico da equipe – e rápida recuperação pós-operatória, pode ser recomendado para indivíduos de diferentes idades e portadores de comorbidades que não contraindicam sua execução cirúrgica. Ademais, no presente estudo, relevantes taxas de satisfação com o resultado e baixa ocorrência de recidivas foram descritas, cumprindo um dos objetivos da cirurgia plástica, ao devolver a autoestima e bem-estar aos indivíduos tratados.

CONCLUSÃO

Não se pode negar o significativo impacto estético que os xantelasma palpebrais acarretam, seja por sua localização ou pelo aspecto inestético das placas. Diversos procedimentos tópicos não invasivos estão descritos, mas a alta taxa de recorrência e desfechos insatisfatórios têm desencorajado tais técnicas. Conclui-se, assim, que é irrefutável o importante papel da cirurgia estética na abordagem de xantelasma

palpebral, visto que a técnica é simples e de fácil aplicação e reprodutibilidade, inclusive em serviços públicos e de ensino, com resultados que demonstram baixas taxas de recorrência e elevada satisfação na maioria dos pacientes.

COLABORAÇÕES

- MTD** Análise e/ou interpretação dos dados, Análise estatística, Aprovação final do manuscrito, Coleta de Dados, Conceitualização, Concepção e desenho do estudo, Gerenciamento do Projeto, Investigação, Metodologia, Realização das operações e/ou experimentos, Redação - Preparação do original, Redação - Revisão e Edição, Software, Supervisão, Validação, Visualização.
- NVP** Análise e/ou interpretação dos dados, Gerenciamento do Projeto, Realização das operações e/ou experimentos, Redação - Preparação do original, Redação - Revisão e Edição, Supervisão.
- GVD** Gerenciamento do Projeto, Realização das operações e/ou experimentos, Redação - Preparação do original, Redação - Revisão e Edição, Supervisão.
- AC** Análise e/ou interpretação dos dados, Análise estatística, Aprovação final do manuscrito, Coleta de Dados, Supervisão, Validação.
- ASF** Análise e/ou interpretação dos dados, Redação - Preparação do original, Redação - Revisão e Edição.
- ELC** Coleta de Dados, Redação - Preparação do original, Redação - Revisão e Edição.
- LVD** Concepção e desenho do estudo, Metodologia, Redação - Preparação do original, Redação - Revisão e Edição.
- TRRB** Coleta de Dados, Redação - Preparação do original, Redação - Revisão e Edição.

REFERÊNCIAS

- Nair PA, Singhal R. Xanthelasma palpebrarum - a brief review. *Clin Cosmet Investig Dermatol.* 2017;11:1-5.
- Lee HY, Jin US, Minn KW, Park YO. Outcomes of surgical management of xanthelasma palpebrarum. *Arch Plast Surg.* 2013;40(4):380-6.
- Rohrich RJ, Janis JE, Pownell PH. Xanthelasma palpebrarum: a review and current management principles. *Plast Reconstr Surg.* 2002;110(5):1310-4.
- Laftah Z, Al-Niaini F. Xanthelasma: An Update on Treatment Modalities. *J Cutan Aesthet Surg.* 2018;11(1):1-6.
- Yang Y, Sun J, Xiong L, Li Q. Treatment of xanthelasma palpebrarum by upper eyelid skin flap incorporating blepharoplasty. *Aesthetic Plast Surg.* 2013;37(5):882-6.
- Kose R. Treatment of large xanthelasma palpebrarum with full-thickness skin grafts obtained by blepharoplasty. *J Cutan Med Surg.* 2013;17(3):197-200.
- Pereira FJ, Cruz AAV, Guimarães Neto HP, Ludvig CC. Blefaroplastia associada a enxertia de pele autóloga para xantelasmas extensos: relato de caso. *Arq Bras Oftalmol.* 2008;71(4):592-4.
- Kavoussi H, Ebrahimi A, Rezaei M, Ramezani M, Najafi B, Kavoussi R. Serum lipid profile and clinical characteristics of patients with xanthelasma palpebrarum. *An Bras Dermatol.* 2016;91(4):468-71.
- Mendelson BC, Masson JK. Xanthelasma: follow-up on results after surgical excision. *Plast Reconstr Surg.* 1976;58(5):535-8.
- Kandhari R, Kohli M, Trasi S, Vedamurthy M, Chhabra C, Shetty K, et al. The changing paradigm of an aesthetic practice during the COVID-19 pandemic: An expert consensus. *Dermatol Ther.* 2021;34(1):e14382.
- Zak A, Zeman M, Slaby A, Vecka M. Xanthomas: clinical and pathophysiological relations. *Biomed Pap Med Fac Univ Palacky Olomouc Czech Repub.* 2014;158(2):181-8. DOI: 10.5507/bp.2014.016
- Bergman R. Xanthelasma palpebrarum and risk of atherosclerosis. *Int J Dermatol.* 1998;37(5):343-5.
- Govorkova MS, Milman T, Ying GS, Pan W, Silkiss RZ. Inflammatory Mediators in Xanthelasma Palpebrarum: Histopathologic and Immunohistochemical Study. *Ophthalmic Plast Reconstr Surg.* 2018;34(3):225-30.
- Raulin C, Schoenermark MP, Werner S, Greve B. Xanthelasma palpebrarum: treatment with the ultrapulsed CO2 laser. *Lasers Surg Med.* 1999;24(2):122-7.
- Civeira F, Perez-Calahorra S, Mateo-Gallego R. Rapid resolution of xanthelasmas after treatment with alirocumab. *J Clin Lipidol.* 2016;10(5):1259-61.
- le Roux P. Modified blepharoplasty incisions: their use in xanthelasma. *Br J Plast Surg.* 1977;30(1):81-3.
- Hosokawa K, Susuki T, Kikui TA, Tahara S. Treatment of large xanthomas by the use of blepharoplasty island musculocutaneous flaps. *Ann Plast Surg.* 1987;18(3):238-40.
- Parkes ML, Waller TS. Xanthelasma palpebrarum. *Laryngoscope.* 1984;94(9):1238-40.
- Friedhofer H, Ferreira MC, Tuma Junior P, Bonamichi GT. Tratamento cirúrgico dos xantelasmas associado à blefaroplastia. *Rev Soc Bras Cir Plást.* 1989;4(2):77-80.
- Bagatin E, Enokihara MY, Souza PKD, Macedo FS. Xanthelasma: experiência no tratamento de 40 pacientes. *An Bras Dermatol.* 2000;75(6):705-13.
- Obradovic B. Surgical Treatment as a First Option of the Lower Eyelid Xanthelasma. *J Craniofac Surg.* 2017;28(7):e678-9.

*Autor correspondente: **Marilho Tadeu Dornelas**
Rua Dom Viçoso, 20, Alto dos Passos, Juiz de Fora, MG, Brasil.
CEP: 36026-390
E-mail: marilho.dornelas@ufjf.br