

Análise das trocas de implantes mamários nos últimos cinco anos na Clínica Ivo Pitanguy

Analysis of implant exchange on the last five years at Ivo Pitanguy Clinic

IVO PITANGUY¹

NATALE F. GONTIJO DE

AMORIM²

ANDRÉ VENTURA FERREIRA³

RALF BERGER³

RESUMO

Introdução: A cirurgia de aumento mamário foi a cirurgia plástica mais realizada no Brasil, em 2008. Com a evolução da técnica e da qualidade dos implantes de silicone, a taxa de complicações tem diminuído progressivamente, tornando a cirurgia mais segura. **Objetivo:** Demonstrar o perfil das pacientes submetidas à troca de implante mamário, nos últimos cinco anos, na Clínica Ivo Pitanguy, analisando as características dos implantes de silicone e as causas que motivaram a troca. **Método:** Foram analisadas, retrospectivamente, todas as pacientes submetidas a procedimentos cirúrgicos de troca, retirada ou reinclusão de implantes mamários, nos últimos cinco anos, num total de 59 pacientes em 68 procedimentos e 129 mamas operadas. **Resultados:** O intervalo de tempo entre a colocação e a retirada dos implantes variou de 1 mês a 34 anos; 44 pacientes eram provenientes do nosso serviço e 24 de outros. Quarenta e três implantes eram, antes da troca, de poliuretano, 13 texturizados e seis lisos. O grande motivo de troca foi estético, com 50 casos, seguido por contratura capsular em 13 casos, e cinco casos de infecção, ruptura ou nódulo mamário. **Conclusão:** O principal motivo de troca de implantes foi estético, diferentemente da literatura. Os índices de contratura capsular e de infecção da loja do implante do presente estudo foram comparáveis aos apresentados em vários outros estudos.

Descritores: Implante mamário. Reoperação. Próteses e implantes.

ABSTRACT

Background: The breast augmentation surgery was the most performed in Brazil in 2008. With the evolution of the technique and the quality of the implants, complications have diminished, leading to a more secure procedure. **Objective:** To assess the profile of patients submitted to implant exchange in the last five years at Ivo Pitanguy Clinic, analyzing the causes that led to implant removal. **Methods:** We have analyzed all patients submitted to exchange, removal or replacement of mammary implants in the last five years, at a total of 59 patients, 68 procedures and 129 breasts operated. **Results:** The time interval from the inclusion to the removal of the implants ranged from one month to 34 years; 44 patients have first operated at our service and 24 at other services. Forty three implants were, before the exchange, made of polyurethane, 13 texturized and six smooth. The major cause of the exchange was esthetic, with 50 cases, followed by capsular contracture, 13 cases and five cases of infection, rupture or breast nodule. **Conclusion:** The major reason of implants exchange was esthetic, differing from the literature. The capsular contracture and infection rates, at this study, were comparable to several others.

Keywords: Breast implantation. Reoperation. Prosthesis and implant.

Trabalho realizado no Instituto Ivo Pitanguy, Rio de Janeiro, RJ, Brasil.

Artigo submetido pelo SGP (Sistema de Gestão de Publicações) da RBCP.

Artigo recebido: 20/4/2010

Artigo aceito: 3/12/2010

1. Patrono da Sociedade Brasileira de Cirurgia Plástica (SBCP), Membro da Academia Nacional de Medicina e Academia Brasileira de Letras. T.C.B.C., I.S.A.P.S., F.A.C.S., F.I.C.S; Professor Titular do Curso de Pós-Graduação em Cirurgia Plástica da Pontifícia Universidade Católica do Rio de Janeiro e do Instituto Carlos Chagas, Rio de Janeiro, RJ, Brasil.
2. Membro Titular da SBCP; Professora Adjunta do Curso de Pós-Graduação em Cirurgia Plástica da Pontifícia Universidade Católica do Rio de Janeiro e do Instituto Carlos Chagas. Cirurgiã Plástica da Equipe do Prof. Ivo Pitanguy - Clínica Ivo Pitanguy, Rio de Janeiro, RJ, Brasil.
3. Cirurgião Geral; Pós-graduando do Instituto Ivo Pitanguy, Rio de Janeiro, RJ, Brasil.

INTRODUÇÃO

O perfil mamário é um dos principais aspectos relacionados ao bem-estar psicosexual feminino, sendo símbolo importante da feminilidade, da sexualidade e da maternidade^{1,2}.

A cirurgia de mamoplastia de aumento com inclusão de implantes é um dos procedimentos cirúrgicos mais realizados anualmente, no Brasil e no mundo^{3,4}. Possui como principais indicações os casos de assimetria mamária, hipomastia, alterações congênitas da parede torácica e situações nas quais a paciente apenas deseja aumentar o volume de suas mamas, como uma maneira de restituir a autoimagem perdida. Estas indicações não possuem, na grande maioria dos casos, um aspecto físico evidente, entretanto retratam uma alteração psicológica importante por parte da paciente⁵. McGrath e Burkhardt⁶, em 1984, relataram como principal indicação para a cirurgia a alteração psicológica, que leva a um sentimento de inadequação com as próprias mamas.

A história da cirurgia para aumento das mamas remonta ao século XIX, quando Gersuny, em 1889, realizava a injeção de parafina no parênquima mamário⁷. Desde então, os materiais para realização deste procedimento mudaram muito, sendo que podemos citar as próteses de marfim, os enxertos dermogordurosos, as esponjas de diferentes composições, o silicone líquido ou em gel ou os recipientes de silicone que podem ser inflados com diferentes líquidos^{7,8}.

Em 1962, Cronin e Gerow introduziram o primeiro implante de silicone gel para aumento das mamas, modificando radicalmente este procedimento cirúrgico e auxiliando na sua popularização⁷. Desde então, vários implantes foram desenvolvidos por diferentes fabricantes, totalizando cerca de 8000 tipos diferentes⁸, e houve significativa melhora na sua qualidade e nos materiais utilizados para os fabricar. Isto explica o crescimento cada vez maior na procura e realização desta modalidade cirúrgica. Estes avanços da indústria também proporcionam maior segurança aos cirurgiões e, principalmente, aos pacientes, tornando esta uma cirurgia muito comum.

No nosso meio, nos últimos anos, pudemos notar uma mudança no padrão estético das mamas, havendo uma inversão no número de cirurgias realizadas para aumentar

as mamas, em comparação àquelas realizadas para diminuí-las, como já foi observado por Pitanguy⁹. Acredita-se que a mídia e a influência cultural norte-americana possuem papel fundamental nesta mudança de padrões, o que faz com que um número cada vez maior de mulheres procure o procedimento como uma maneira de aceitação no seu meio e restauração da sua autoimagem corporal. Entretanto, como todo procedimento cirúrgico, não é isento de riscos e pode apresentar complicações cirúrgicas, clínicas ou psicológicas, que em última análise podem até levar as pacientes a uma nova cirurgia para troca ou remoção dos implantes.

O objetivo deste trabalho é demonstrar o perfil das pacientes que se submeteram a troca de implante mamário nos últimos cinco anos (2004 a 2009), na Clínica Ivo Pitanguy, analisando as características dos implantes de silicone e as causas que motivaram a troca.

MÉTODO

No presente estudo, foram analisados, retrospectivamente, os prontuários de todas as pacientes submetidas a procedimentos cirúrgicos para troca, retirada ou reinclusão de implantes mamários, nos últimos cinco anos (2004 a 2009), na Clínica Ivo Pitanguy, no Rio de Janeiro, Brasil.

Critérios de inclusão:

- Pacientes operadas por médicos do serviço;
- Pacientes submetidas a mamoplastia de aumento ou mastopexia com inclusão de implantes de mama e que tenham sido operadas uma ou mais vezes no serviço.

Critérios de exclusão:

- Pacientes operadas inicialmente para reconstrução mamária ou outras cirurgias reconstrutoras;
- Pacientes com dados incompletos.

Foram analisados os prontuários de 86 pacientes operadas para troca, retirada ou reinclusão de implantes, no período de julho de 2004 a julho de 2009, na Clínica Ivo Pitanguy, Rio de Janeiro, Brasil, totalizando 120 procedimentos.

Após aplicados os critérios de inclusão e exclusão, restaram 59 pacientes, com um total de 68 procedimentos cirúrgicos realizados e 129 mamas operadas.

Tabela 1 – Revestimento/preenchimento implantes.

	Contratura Capsular	Insatisfação	Infecção	Ruptura	Nódulo Mamário
Poliuretano	46%	66%	100%	50%	100%
Texturizado	30%	18%	0	0	0
Lisa	24%	16%	0	50%	0
Salinos	0	2	0	1	0
Total de casos	13	50	2	2	1

Tabela 2 – Tamanho dos implantes após a troca.

	Contratura Capsular	Insatisfação	Infecção	Ruptura	Nódulo Mamário
Maiores	62%	74%	100%	100%	100%
Menores	31%	16%	0	0	0
Iguais	7%	8%	0	0	0
Assimétricos	31%	12%	0	50%	0
Não foi colocado novo implante	0	2%	0	0	0

Tabela 3 – Loja dos implantes após a troca.

	Contratura Capsular	Insatisfação	Infecção	Ruptura	Nódulo Mamário
Subglandular	93%	86%	100%	100%	100%
Submuscular	8%	10%	0	0	0
Subfascial	0	4%	0	0	0
Mudança de loja	8%	0	0	0	0
Total de casos	13	50	2	2	1

Tabela 4 – Via de acesso.

	Contratura Capsular	Insatisfação	Infecção	Ruptura	Nódulo Mamário
Periareolar Inferior	15%	26%	50%	50%	0
Transareolomamilar	31%	20%	0	50%	100%
Inframamária	31%	28%	50%	0	0
Vertical Prévia	15%	20%	0	0	0
Vertical com Compensação Horizontal	8%	6%	0	0	0
Total de casos	13	50	2	2	1

Tabela 5 – Local de colocação do implante.

	Contratura Capsular	Insatisfação	Infecção	Ruptura	Nódulo Mamário
Clínica IP	8	32	1	2	1
Outro Serviço	5	18	1	0	0

Tabela 6 – Intervalo de tempo entre as cirurgias e faixa etária.

	Contratura Capsular	Insatisfação	Infecção	Ruptura	Nódulo Mamário
Intervalo entre as Cirurgias	5 Meses a 24 Anos e 10 Meses	2 Meses a 23 Anos	1 a 3 Meses	2 Meses e 4 meses a 34 Anos	7 Anos
Faixa etária	28 a 67 Anos Média: 49,23 a.	19 a 73 Anos Média: 41,76 a.	16 a 26 Anos Média: 21 a.	49 a 66 Anos Média: 57 a.	56 Anos Média: 56 a.

RESULTADOS

As principais queixas que levaram as pacientes a procurarem o Serviço foram: ocorrência de contratura capsular, graus III ou IV, segundo classificação proposta por Baker e colaboradores¹⁰, insatisfação das pacientes com relação ao tamanho das mamas, forma das mamas ou simetria, ocorrência de infecção nas lojas dos implantes, ruptura ou presença de nódulo em uma ou ambas as mamas.

Desta forma, as pacientes foram divididas em cinco grupos, de acordo com as queixas principais, a saber:

- Grupo I: 50 procedimentos cirúrgicos realizados devido à ocorrência de insatisfação das pacientes com relação ao tamanho das mamas, forma ou simetria;
- Grupo II: 13 procedimentos cirúrgicos realizados devido à ocorrência de contratura capsular graus III ou IV;
- Grupo III: 2 procedimentos cirúrgicos realizados devido à ocorrência de infecção na loja dos implantes;
- Grupo IV: 2 procedimentos cirúrgicos realizados devido à ocorrência de ruptura de um ou mais implantes;
- Grupo V: 1 procedimento cirúrgico realizado devido à presença de nódulo mamário.

As Tabelas 1 a 6 apresentam os resultados obtidos em cada grupo.

DISCUSSÃO

Considerando dados estatísticos da Sociedade Brasileira de Cirurgia Plástica, em 2008, a cirurgia de aumento

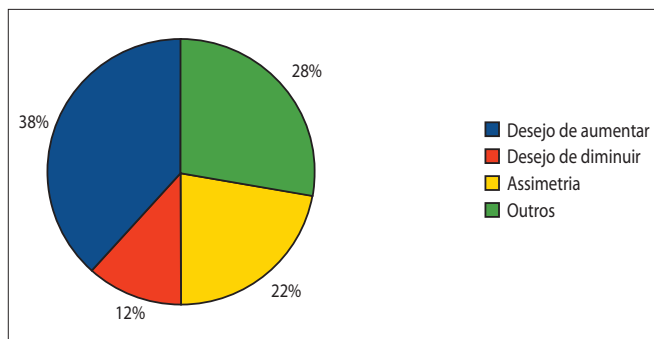


Figura 1 – Motivos de insatisfação estética no Grupo I.

mamário foi a cirurgia plástica mais realizada no Brasil³.

Com a evolução da técnica e da qualidade dos implantes de silicone, a taxa de complicações tem diminuído progressivamente, tornando a cirurgia mais segura. Os riscos relacionados à colocação de implantes de mama se devem principalmente ao fato do procedimento se fundamentar na colocação de um material sintético dentro do organismo, em íntimo contato com estruturas orgânicas.

Apesar da queda nos índices de procedimentos de troca dos implantes, estes ainda ocorrem com uma frequência que não é desprezível, sendo relatados em torno de 27 a 29,1% de reoperações¹¹.

As principais causas descritas que levam as pacientes à troca de implantes são a ocorrência de contratura capsular sintomática, índice que vem caindo com a evolução dos implantes, seguida da insatisfação das pacientes com a aparência estética das mamas^{7,11,12}.

A ocorrência de infecção na loja dos implantes, evento dramático e que necessita de uma troca imediata, ocorrência de ruptura dos implantes, evento que também vem caindo devido à evolução nos revestimentos dos implantes, e a presença de alguma condição clínica, como o diagnóstico de nódulos mamários ou, até, de neoplasias mamárias, são motivos infrequentes que levam à necessidade da troca dos implantes¹².

No passado, cogitou-se a possibilidade dos implantes de mama estarem relacionados a doenças reumatológicas, fato que não foi corroborado por nenhuma publicação posterior¹²⁻¹⁴, sendo que apenas uma publicação demonstrou associação entre a presença de silicone extracapsular e a ocorrência de fibromialgia¹⁵.

No presente estudo, observamos que a maioria absoluta dos procedimentos de troca dos implantes de mama (73,5% dos casos), ocorreu por motivo estético. Na literatura, encontramos taxas de 6,7% a 14,7%^{11,16,17}. Cunningham¹¹, em seu estudo de 2005, afirma como digno de nota as altas taxas de trocas de implantes relacionadas aos motivos estéticos. O mesmo autor afirma, ainda, que o principal motivo estético relacionado à troca dos implantes foi o desejo de alterar o volume das mamas, e não alterar o tipo, modelo ou forma do implante colocado, fato este que também foi observado em nosso estudo, sendo encontrado em 50% dos casos (Figura 1)¹¹. Outra publicação atesta ser importante limitar ao máximo a realização de cirurgias de trocas de implantes por motivos estéticos, devido ao alto risco de incorrer em novas complicações não estéticas que não haviam acontecido na cirurgia anterior¹⁶. Outros autores afirmam que a cirurgia de mamoplastia de aumento é realizada em decorrência

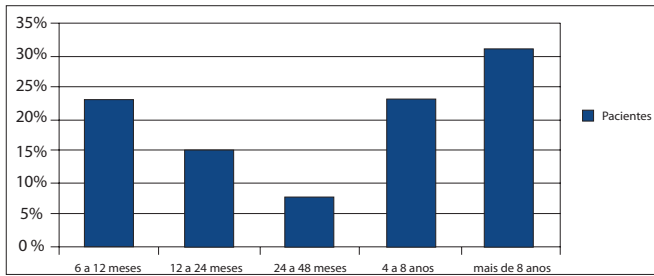


Figura 2 – Intervalo de tempo entre as cirurgias no Grupo II.

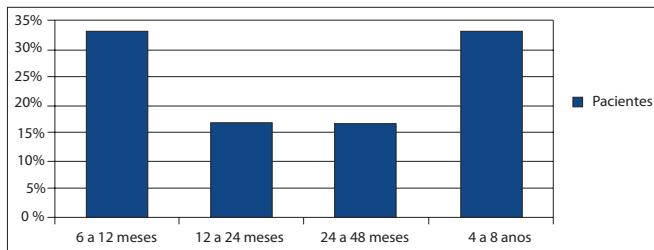


Figura 3 – Intervalo de tempo entre as cirurgias no Grupo II, dentre as pacientes que apresentavam implantes de poliuretano.

de um motivo eminentemente psicológico, fato este corroborado pela melhora psicológica importante da maioria das pacientes após a cirurgia, conforme demonstrado nestes estudos⁶. Outros artigos reportam, ainda, que o resultado cirúrgico, se positivo ou negativo, depende fundamentalmente da avaliação da própria paciente e não na impressão que o cirurgião tem¹⁸.

Em recente estudo, um método é proposto na tentativa de aprimorar a decisão quanto ao tamanho do implante a ser colocado, de forma a limitar ao máximo novos procedimentos cirúrgicos realizados por motivos estéticos¹⁹. Neste estudo, os autores estimulam a utilização de medidas e de parâmetros anatômicos para escolher o melhor implante, juntamente com a paciente, e sempre mantendo uma premissa de utilizar implantes que proporcionem o máximo de volume possível, sem ultrapassar o diâmetro máximo da base parenquimatosa da mama da paciente.

A literatura mostra, ainda, que 88% das mulheres possuem algum parâmetro de assimetria nas mamas, e, nestas pacientes, 72,1% possuem mais de um parâmetro de assimetria²⁰. Isto deve sempre ser reforçado à paciente, de forma a tentar minimizar a ocorrência de queixas relacionadas a assimetrias no pós-operatório. Em nosso estudo, 22% dos casos de reoperações no primeiro grupo ocorreram devido à queixa de assimetria mamária, demonstrando que, apesar da avaliação positiva das pacientes, a assimetria mamária após a inclusão de implantes é uma queixa significativa e de interpretação individual (Figura 1).

Em 12% dos casos, no grupo I do presente estudo, optou-se pela colocação de implantes assimétricos e, em apenas 1 (2%) caso, a paciente optou pela não colocação de novo implante no procedimento de troca. Ainda neste grupo

de pacientes, 64% dos casos reoperados eram de pacientes que haviam se submetido ao procedimento cirúrgico prévio no serviço, enquanto que o restante das pacientes havia se submetido ao procedimento prévio em outros serviços não relacionados aos autores do estudo.

Ainda, no presente estudo, detectamos baixo índice de contratura capsular, principalmente se comparado ao da literatura. Somente 19,1% dos casos de reoperações ocorreram por este motivo, enquanto que a literatura nos mostra índices que variam de 11 a 81%^{11,19,21}. No mesmo estudo, em 46,1% das pacientes submetidas a troca dos implantes, o revestimento do implante anterior era de poliuretano, em 30,7% dos casos, era texturizado, e em 23,2%, liso.

O revestimento de poliuretano foi introduzido pela primeira vez, em 1970, por Ashley²², como uma opção de revestimento nos implantes de silicone devido à sua ação protetora. Acredita-se que o poliuretano possua propriedade bioativa, aumentando a interação entre o material e o organismo e possibilitando uma atividade inflamatória ao redor do implante mais duradoura, com melhor vascularização da cápsula formada e com vetores de contração aleatórios, proporcionando menores efeitos de contratura capsular²³, conforme já relatado por Pitanguy et al.^{1,2}. Enquanto esta camada protetora permanecer revestindo o implante, a formação da cápsula pode ser até duas vezes mais lenta do que nos casos de implantes com revestimento texturizado ou lisos²⁴. Vários outros estudos corroboraram a eficácia deste tipo de revestimento em diminuir a ocorrência de contraturas e retrações capsulares^{1,2}. Como, por outro lado, tratam-se de implantes largamente utilizados em nosso meio, podemos atribuir este número maior de implantes de poliuretano no grupo II ao maior número global de pacientes com este tipo de implante em nosso serviço. O mesmo raciocínio pode ser aplicado ao número maior de casos de reoperações em pacientes com implantes com revestimento texturizado quando comparados aos de revestimento liso, visto que estes são muito pouco utilizados em nosso meio, só sendo encontrados em pacientes estrangeiras ou que foram submetidas ao procedimento prévio muitos anos antes.

O intervalo de tempo médio entre os procedimentos nos pacientes do Grupo II foi de 89,3 meses ou, aproximadamente, 7 anos e meio (Figura 2). Quando analisados somente os casos do Grupo II que apresentavam implantes de poliuretano, encontramos um intervalo médio entre as cirurgias de 38,5 meses ou, aproximadamente, 3,2 anos (Figura 3). Segundo a literatura, nos casos em que houve necessidade de reoperações, as pacientes com implantes com revestimento de poliuretano apresentavam um intervalo entre as operações máximo de 5 anos¹⁷. Em estudo posterior, no qual foi feita uma revisão bibliográfica sistemática, demonstrou-se relação estatisticamente significativa entre o uso de implantes texturizados e menor risco de desenvolvimento de contratura capsular, quando comparado ao uso de implantes lisos em 1, 3 e 7 anos de seguimento²⁴, no entanto, não foram analisados comparativamente neste estudo os implantes

com revestimento de poliuretano. Em nosso estudo, no Grupo II, as pacientes que possuíam implantes texturizados apresentaram um intervalo de tempo médio entre os procedimentos de 114,5 meses ou, aproximadamente, 9 anos e meio. É importante frisar, entretanto, que o número total de pacientes neste grupo foi muito pequeno e com um grande percentual de pacientes que possuíam implantes de poliuretano devido ao fato de este ser o tipo de implante mais utilizado em nosso serviço, o que acarreta em um viés interpretativo relevante, apesar da diferença significativa encontrada.

Na tentativa de prevenir a ocorrência de contratura capsular, em nosso serviço, adotamos a seguinte rotina nos procedimentos cirúrgicos de inclusão de implantes: manuseio do implante somente pelo cirurgião; troca de luvas cirúrgicas pelo cirurgião no momento da colocação do implante; lavagem das luvas com solução salina após a troca; lavagem da loja com solução salina acrescida de antibiótico (cefalosporina de primeira geração); limpeza da pele com solução de clorexidine alcoólico no momento da inclusão dos implantes; drenagem da loja dos implantes quando ocorre sangramento excessivo ou acima do normal durante o descolamento da loja.

A via de acesso utilizada com maior frequência para troca em nosso serviço é a periareolar inferior. Esta via permite um acesso fácil a todos os quadrantes da mama, entretanto é preferida em pacientes com complexo aréolo-papilar com diâmetro largo, que não limitam o tamanho do implante proposto. No presente estudo, as vias de acesso mais comumente associadas aos pacientes do grupo II, operados devido à ocorrência de contratura capsular, foram: sulco mamário em 30,8% dos casos e transareolomamilar em 30,8% dos casos. A loja mais utilizada em nosso serviço é a retroglandular.

A ocorrência de infecção na loja do implante é sempre um evento dramático. Exige uma conduta rápida e, muitas vezes, radical. Na literatura, encontramos taxas de ocorrência de infecção em torno de 1,7 a 2,8% dos casos quando analisados somente casos de reoperações^{12,25,26}. A conduta mais aceita nos casos em que existem evidências francas de processo infeccioso em curso é a retirada do implante, sem reinclusão, o mais precocemente possível, seguida da lavagem da loja do implante e do fechamento da ferida^{12,17,25,26}. Espera-se o processo inflamatório e infeccioso ceder completamente com a associação do tratamento clínico e, então, procede-se à reinclusão do implante¹². Em casos selecionados, as pacientes podem ser submetidas à retirada dos implantes, seguida da lavagem exaustiva da loja com solução salina e com antibióticos e troca dos implantes por implantes novos, associados à antibioticoterapia endovenosa^{25,26}. Nos dois casos do presente estudo, de pacientes provenientes de outros serviços, a opção foi pela retirada dos implantes, seguida da lavagem da loja com solução com antibiótico (cefalosporina de primeira geração) e inclusão de um novo implante no mesmo ato, associado à antibioticoterapia sistêmica, apresentando em ambos os casos um bom resultado final, com resolução do processo infeccioso.

Os dois últimos grupos do presente estudo englobam casos em que foi necessária a realização da troca dos implantes devido à ocorrência de ruptura, no caso do grupo IV, e diagnóstico de nódulo mamário sugestivo de malignidade, no

caso do grupo V. A ruptura dos implantes é uma ocorrência infrequente, porém relacionada ao tempo de permanência do implante no organismo. Em alguns casos, esta complicação é diagnosticada clinicamente, por meio da palpação associada à queixa da paciente, porém em outros casos é passível de identificação apenas no intra-operatório, sem acarretar em nenhuma manifestação clínica. Em ambos os casos, demonstrados neste estudo, existiam queixas clínicas características, acarretando em assimetrias evidentes.

Quanto ao diagnóstico de nódulos mamários e neoplasias mamárias em pacientes com implantes de mama, encontramos na literatura alguns estudos demonstrando a ausência de relação causal entre estes dois fatores. Por outro lado, encontramos relatos que mostram que, em pacientes com implantes de mama, geralmente o diagnóstico de neoplasias mamárias é feito mais precocemente do que em grupos de pacientes sem implantes de mama, acarretando em melhores prognósticos. No caso apresentado no estudo em questão, o nódulo mamário era benigno, entretanto foi diagnosticado em exame de rotina realizado com um cuidado maior de exposição do parênquima mamário justamente devido à presença de um implante radiopaco, interferindo na interpretação e na avaliação dos tecidos adjacentes.

Alguns estudos relacionaram o poliuretano com o desenvolvimento de neoplasias malignas em animais, motivo pelo qual este tipo de revestimento de implantes foi banido do mercado norte-americano no começo da década de 90¹². Entretanto, nenhum estudo clínico conseguiu comprovar esta relação causal^{1,2,12}. Apesar de no estudo em questão a única paciente que foi submetida à troca do implante devido ao diagnóstico de um nódulo mamário apresentar implantes com revestimento de poliuretano, o diagnóstico do nódulo foi benigno e, devido à pequena casuística, não existe relevância estatística.

Houve, nos últimos anos, uma considerável alteração no padrão estético feminino com relação ao desejo de mamas cada vez maiores, tornando o padrão estético brasileiro e mundial muito próximo do que é comum na América do Norte, conforme já relatado por Pitanguy em publicação de 19819. Mesmo em pacientes que já foram submetidas a procedimentos cirúrgicos para inclusão de implantes, continuamos a notar uma insatisfação com o volume colocado e um desejo de aumentar ainda mais. Devemos ter em mente que, por melhor que sejam os métodos existentes para escolher um implante de mama, nenhum é infalível e que, por mais experiente que seja o cirurgião, a avaliação estética das mamas é subjetiva e nem sempre a avaliação do cirurgião, ainda que gerando um resultado bom, será a percepção que a paciente, influenciada por fatores intrínsecos e extrínsecos (papel da mídia), terá de suas mamas. Apesar dos altos índices de cirurgias de troca de implantes pelo motivo estético, encontramos um baixo nível de ocorrência de contratura capsular significativa e sintomática, principalmente quando comparados aos dados da literatura, bem como baixos índices de infecção da loja dos implantes e ruptura dos implantes.

CONCLUSÃO

Podemos concluir com o presente estudo que os índices de necessidade de realização de procedimentos de troca, retirada ou reinclusão dos implantes de mama na Clínica Ivo Pitanguy, tem como principal queixa a insatisfação estética das pacientes operadas quanto ao desejo de aumentar o volume das mamas. Podemos ainda concluir que os índices de contratura capsular do presente estudo foram comparáveis aos apresentados em outros estudos, assim como os índices de infecção da loja do implante e ruptura.

REFERÊNCIAS

- Pitanguy I, Salgado F, Radwanski HN, Stersa RM. Estágio atual dos implantes mamários. *Rev Bras Cir.* 1991;81(6):291-9.
- Pitanguy I, Bretano J, Ramalho MC, Porto MJ. Implante de silicone gel com revestimento de poliuretano. *Rev Bras Cir.* 1990;80(2):119-30.
- <http://www.cirurgiaplastica.org.br/publico/pesquisa2009.ppt>. Acessado em 14/3/2010.
- http://en.wikipedia.org/wiki/Breast_implant. Acessado em 18/3/2010.
- Baker JL Jr., Kolin IS, Bartlett ES. Psychosexual dynamics of patients undergoing mammary augmentation. *Plast Reconstr Surg.* 1974;53(6):652-9.
- McGrath MH, Burkhardt BR. The safety and efficacy of breast implants for augmentation mammoplasty. *Plast Reconstr Surg.* 1984;74(4):550-60.
- Pitanguy I, Barbato C, Dégand M, Lopez CET. Mamoplastia de aumento: considerações sobre a retração capsular. *Rev Bras Cir.* 1979;69(7/8): 237-50.
- Rohrich RJ. Advances in breast augmentation. *Plast Reconstr Surg.* 2006;dec(suppl):1S-2S.
- Pitanguy I. Augmentation mammoplasty. In: Pitanguy I, ed. *Aesthetic plastic surgery of head and body*. Berlin Heidelberg: Springer-Verlag;1981. p.37-50.
- Spear SL, Baker JL Jr. Classification of capsular contracture after prosthetic breast reconstruction. *Plast Reconstr Surg.* 1995;96(5):1119-24.
- Cunningham B. The mentor core study on silicone memorygel breast implants. *Plast Reconstr Surg.* 2007;120(7 suppl 1):19S-32S.
- Slavin SA, Greene AK. Augmentation mammoplasty and its complications. In: Thorne CH, ed. *Grabb & Smiths plastic surgery*. Philadelphia:Lippincott Williams & Wilkins;2007. p.575-84.
- Weinzwieg J, Schnur PL, McConnell JP, Harris JB, Petty PM, Moyer TP, et al. Silicon analysis of breast and capsular tissue from patients with saline or silicone gel breast implants: II. Correlation with connective-tissue disease. *Plast Reconstr Surg.* 1998;101(7):1836-41.
- Muzaffar AR, Rohrich RJ. The silicone gel-filled breast implant controversy: an update. *Plast Reconstr Surg.* 2002;109(2):742-7.
- Brown SL, Pennello G, Berg WA, Soo MS, Middleton MS. Silicone gel breast implant rupture, extracapsular silicone, and health status in a population of women. *J Rheumatol.* 2001;28(5):996-1003.
- Tebbetts JB. "Out points" criteria for breast implant removal without replacement and criteria to minimize reoperations following breast augmentation. *Plast Reconstr Surg.* 2004;114(5):1258-62.
- Cohen BE, Biggs TM, Cronin ED, Collins DR Jr. Assessment and longevity of the silicone gel breast implant. *Plast Reconstr Surg.* 1997;99(6):1597-601.
- Edgerton MT, Meyer E, Jacobson WE. Augmentation mammoplasty: II. Further surgical and psychiatric evaluation. *Plast Reconstr Surg Transplant Bull.* 1961;27:279-302.
- Tebbetts JB, Adams WP. Five critical decisions in breast augmentation using five measurements in 5 minutes: the high five decision support process. *Plast Reconstr Surg.* 2006;118(7 suppl):35S-45S.
- Rohrich RJ, Hartley W, Brown S. Incidence of breast and chest wall asymmetry in breast augmentation: a retrospective analysis of 100 patients. *Plast Reconstr Surg.* 2006;118(7 Suppl):7S-17S.
- Collis N, Coleman D, Foo IT, Sharpe DT. Ten-year review of a prospective randomized controlled trial of textured versus smooth subglandular silicone gel breast implants. *Plast Reconstr Surg.* 2000;106(4):786-91.
- Ashley FL. A new type of breast prosthesis. Preliminary report. *Plast Reconstr Surg.* 1970;45(5):421-4.
- Baker JL Jr, Chandler ML, LeVier RR. Occurrence and activity of myofibroblasts in human capsular tissue surrounding mammary implants. *Plast Reconstr Surg.* 1981;68(6):905-12.
- Wong CH, Samuel M, Tan BK, Song C. Capsular contracture in subglandular breast augmentation with textured versus smooth breast implants: a systematic review. *Plast Reconstr Surg.* 2006;118(5):1224-36.
- Spear SL, Howard MA, Boehmler JH, Ducic I, Low M, Abbruzzese MR. The infected or exposed breast implant: management and treatment strategies. *Plast Reconstr Surg.* 2004;113(6):1634-44.
- De Lorenzi C. Successful treatment of acute periprosthetic breast infection with curettage, pulse lavage, and immediate device exchange. *Aesthetic Plast Surg.* 2005;29(5):400-3.

Correspondência para:

Ralf Berger
Rua São Clemente, 262, apto 306, bl 1 – Botafogo – Rio de Janeiro, RJ, Brasil – CEP: 22260-000
E-mail: ralfberger_@hotmail.com