



Uso de ácido tricloroacético para fechamento de lesão por alargadores em lóbulos de orelhas

Use of trichloroacetic acid for closure of lesion by extensors in lobules of ears

JULIANA GULELMO STAUT ^{1*}

DIEGO OVALLE TORRES ¹

JULIANO PEREIRA ¹

ANDRÉ COEWLHO NEPOMUCENO ¹

CARINA PADUA ¹

FERNANDO GIOVANETTI MORANO ¹

RODRIGO PINTO GIMENEZ ¹

■ RESUMO

Introdução: O uso de alargadores de lóbulos de orelhas provoca um defeito circular cujo fechamento se torna um desafio para o cirurgião plástico. Existem múltiplas técnicas com mobilização de retalhos locais na tentativa de promover o fechamento e devolver o formato natural do lóbulo. Nossa proposta é apresentar o ácido tricloroacético (ATA) como alternativa para a correção dessas lesões. **Métodos:** Foram selecionados um total de 5 pacientes com lesões por alargadores nos lóbulos das orelhas e utilizado ATA 90% para o fechamento dos defeitos. **Resultados:** Após a aplicação do produto, observou-se uma hiperemia ao redor da área onde foi aplicado o ácido nos primeiros dias, a área de frosting foi substituída por uma crosta, que foi se soltando com o passar dos dias, concomitante a redução do diâmetro da lesão com fechamento progressivo do defeito. **Conclusão:** Apesar de mais estudos serem necessários, a utilização de ATA 90% se mostrou uma opção simples e eficaz para o fechamento de lóbulos de orelhas alargados.

Descritores: Deformidades adquiridas da orelha; Ácido tricloroacético; Abrasão química; Orelha externa; Orelha.

■ ABSTRACT

Introduction: The use of ear lobe extenders causes a circular defect whose closure becomes a challenge for the plastic surgeon. There are multiple techniques with mobilization of local flaps in an attempt to close and return to the natural shape of the lobe. We propose to present trichloroacetic acid (TCA) as an alternative for the correction of these lesions.

Methods: A total of five patients with lesions by ear skin eyelets were selected, and 90% TCA was used to close the defects.

Results: After applying the product, in the first days, there was a hyperemia around the area where the acid was applied. The frosting area was replaced by a crust, which loosened over the days, concomitantly reducing the diameter of the lesion with progressive closure of the defect. **Conclusion:** Although more studies are needed, the use of 90% TCA proved to be a simple and practical option for the closure of enlarged ear lobes.

Keywords: Acquired ear deformities; Trichloroacetic acid; Chemical abrasion; External ear; Ear.

Instituição: Hospital Irmãos Penteados,
Serviço de Cirurgia Plástica Professor Dr.
Ricardo Baroudi, Campinas, SP, Brasil.

Artigo submetido: 8/11/2019.

Artigo aceito: 22/2/2020.

Conflitos de interesse: não há.

DOI: 10.5935/2177-1235.2020RBCP0034

¹ Hospital Irmãos Penteados, Serviço de Cirurgia Plástica Professor Dr. Ricardo Baroudi, Campinas, SP, Brasil.

INTRODUÇÃO

O uso de alargadores de lóbulos de orelhas é um hábito bastante comum, principalmente entre os adolescentes. Tais dispositivos provocam uma deformidade no lóbulo da orelha, com alargamento e de orifícios circulares. Diversas técnicas já foram descritas e são atualmente utilizadas para fechamento de tais defeitos. Em sua maioria, utilizam-se diferentes técnicas de retalhos locais como ferramenta para reparo do lóbulo^{1,2,3}.

Nossa proposta é apresentar uma nova opção de correção, mais simples, rápida e barata, usando o ácido tricloroacético para o fechamento dessas lesões.

O ácido tricloroacético (ATA) em grandes concentrações, induz necrose de todas as camadas da epiderme, atingindo até a derme papilar, seguida pela reconstituição da epiderme e da matriz da derme papilar, através de processos de cicatrização de feridas^{4,5}.

O ATA tem efeitos citotóxicos, como a supressão da proliferação de queratinócitos e fibroblastos e a síntese de proteínas pelos fibroblastos, mas seu mecanismo biológico ainda não está totalmente esclarecido⁶.

A pele tratada com ATA estimula as plaquetas, monócitos e queratinócitos a produzir transitoriamente diferentes fatores de crescimento, incluindo o PDGF-B. O fator de crescimento derivado de plaquetas estimula fibroblastos teciduais ao redor da ferida para proliferar, expressar os receptores de integrinas apropriados e migrar para o espaço da ferida e, assim, presumivelmente, aumentar o fechamento da ferida estimulando a reepitelização⁷.

Os queratinócitos tratados com ATA expressaram IL-1 (pró-inflamatórias) e IL-10 (anti-inflamatórias) dependendo das concentrações de ATA, as quais foram reguladas após o tratamento o que sugere que a reação inflamatória após o tratamento com ATA é bem equilibrada, resultando em um resultado cosmeticamente melhor⁴.

MÉTODOS

Após utilizarmos com frequência o ATA 90% para fechamentos de fissuras parciais em lóbulos de orelhas, decidimos avaliar sua ação em pacientes com sequelas por uso de alargadores.

Foram selecionados 4 pacientes com antecedente de uso de alargadores em orelhas bilateralmente, e 1 com lesão unilateral e com intenção de fechamento (Tabela 1), para avaliar a viabilidade da técnica. Primeiramente, os pacientes foram orientados quanto ao procedimento e tiveram termos de consentimento livre e esclarecido assinados. A assepsia foi realizada com clorexidina alcoólica, em seguida feita a aplicação de uma única camada uniforme de ATA 90%, com auxílio

de cotonete ou palito de madeira. Após aplicação, foi observado o *frosting*, notando-se uma camada branca sólida, cobrindo toda a superfície interna do orifício. Um curativo com micropore foi realizado, aproximando-se as bordas da lesão (Figura 1). Os pacientes foram orientados sobre os cuidados locais e agendados retornos semanais para acompanhamento.

Tabela 1. Relação entre idade, lado comprometido, sexo, tempo de uso e diâmetro do alargador.

| | Idade | Lado | Sexo | Tempo de uso | Diâmetro |
|------------|-------|-----------|-----------|--------------|----------|
| Paciente 1 | 14 | Bilateral | Feminino | 2 anos | 30 mm |
| Paciente 2 | 29 | Bilateral | Masculino | 10 anos | 18 mm |
| Paciente 3 | 29 | Bilateral | Feminino | 8 anos | 18 mm |
| Paciente 4 | 22 | Bilateral | Feminino | 7 anos | 16 mm |
| Paciente 5 | 16 | Esquerdo | Masculino | 2 anos | 26 mm |

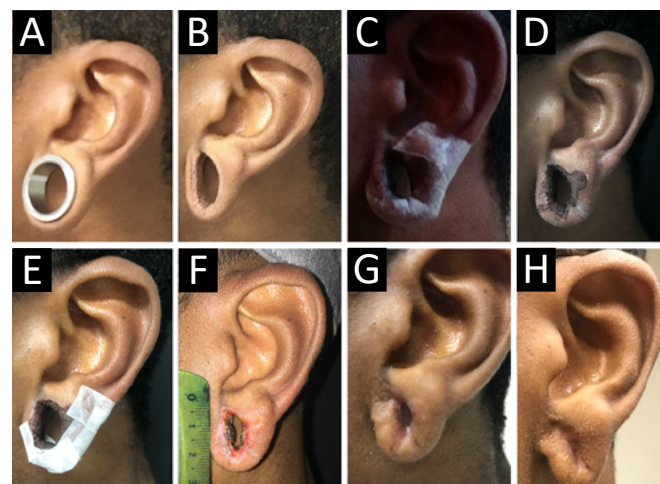


Figura 1. A. Paciente com alargador; B. Paciente sem alargador; C. Após a aplicação imediata de ATA; D. 2 semanas após a aplicação; E. 1 mês após a aplicação; F. 2 meses após a aplicação; G. 4 meses após a aplicação; H. 1 ano após a aplicação.

RESULTADOS

Após a aplicação do produto, observou-se uma hiperemia ao redor da área onde foi aplicado o ácido, seguida pelo *frosting*. A área de *frosting* foi substituída por uma crosta dentro de alguns dias e foi se soltando com o passar do tempo, concomitante à redução do diâmetro da lesão. Os pacientes foram avaliados semanalmente com registro fotográfico para documentar a evolução. Observou-se fechamento completo das lesões em tempos conforme descrito na Tabela 2. Em apenas 1 paciente foi necessária a reaplicação do produto, que foi feita em intervalos de 4 semanas. Os lóbulos readquiriram um formato esteticamente satisfatórios. Houve coaptação das bordas de maneira concêntrica, devolvendo um formato arredondado aos lóbulos, com uma cicatriz central (Figura 2).

Tabela 2. Relação entre tempo de fechamento e número de aplicações.

| | Tempo de fechamento | N. de aplicações |
|------------|---------------------|------------------|
| Paciente 1 | 3 semanas | 1 |
| Paciente 2 | 2 semanas | 1 |
| Paciente 3 | 2 semanas | 1 |
| Paciente 4 | 2 semanas | 1 |
| Paciente 5 | 12 semanas | 3 |

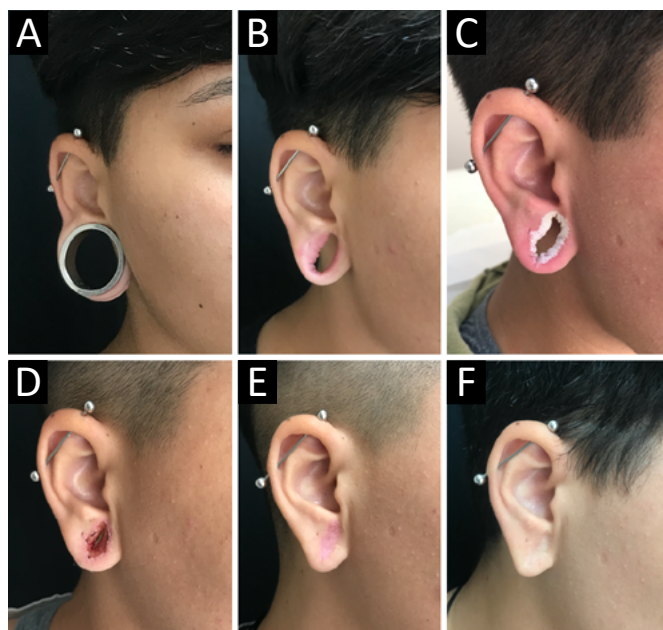


Figura 2. A. Paciente com alargador; B. Paciente sem alargador, com defeito em lóbulo de orelha direita; C. Após a aplicação imediata de ATA; D. 2 semanas após a aplicação; E. 2 meses após a aplicação; F. 1 ano após a aplicação.

DISCUSSÃO

A utilização de ATA 90% se mostrou uma opção simples e eficaz para o fechamento de lóbulos de orelhas alargados. Pode ser uma excelente alternativa às cirurgias para correção, que exigem tempo operatório, material cirúrgico e tem um custo mais elevado.

O procedimento pode ser realizado em consultório, em poucos minutos, sem a necessidade de material cirúrgico ou auxiliar. O custo do procedimento é baixo, não há necessidade de anestesia ou qualquer outro material adicional. Os pacientes não precisam de afastamento das atividades laborais. Entendemos assim, ser essa uma técnica bastante promissora para a solução de uma queixa frequente em nossos consultórios.

CONCLUSÃO

Apesar da nossa casuística não ser suficientemente significativa para criar uma conduta clínica, o uso de ATA para correção de alongamento de lóbulo de orelha demonstrou ser um procedimento de baixo risco, econômico e que não precisa de um ambiente cirúrgico para sua execução. São necessários mais estudos para avaliar sua eficácia nos diferentes cenários da lobuloplastia por uso de alargador.

COLABORAÇÕES

- JGS** Concepção e desenho do estudo, Gerenciamento do Projeto, Metodologia, Realização das operações e/ou experimentos, Redação - Preparação do original, Supervisão
- DOT** Coleta de Dados, Conceitualização, Gerenciamento do Projeto, Investigação, Metodologia, Redação - Revisão e Edição
- JP** Análise e/ou interpretação dos dados, Supervisão
- ACN** Coleta de Dados, Metodologia
- CP** Análise e/ou interpretação dos dados, Coleta de Dados
- FGM** Análise e/ou interpretação dos dados, Gerenciamento do Projeto, Metodologia
- RPG** Análise e/ou interpretação dos dados, Aprovação final do manuscrito, Gerenciamento do Projeto

REFERÊNCIAS

1. Pek WS, Goh LHT, Pek CH. The rolling earlobe flap for dilated ear holes following ear gauging: a novel approach to aesthetically preserving earlobe soft tissue. *Arch Plast Surg*. 2017 Sep;44(5):453-6.
2. Collins J, Harvey J, Hilinski JM. Reconstructing the gauge earlobe defect. *JAMA Facial Plast Surg*. 2015 Mar/Apr;17(2):144-8.
3. Snell BJ, Caplash Y. A novel way to repair the earlobe after ear-gauging. *J Plast Reconstr Aesthet Surg*. 2013 Jan;66(1):140-1.
4. Kimura A, Kanazawa N, Li JH, Yonei N, Yamamoto Y, Furukawa F. Influence of chemical peeling on the skin stress response system. *Exp Dermatol*. 2012 Jul;21 Suppl 1):8-10.
5. Nguyen TH, Rooney JA. Trichloroacetic acid peels. *Dermatol Ther*. 2000;13(2):173-82.
6. Rakic L, Lapière CM, Nusgens BV. Skin. *Pharmacol Appl Skin Physiol*. 2000;13:52-9.
7. Yonei N, Kanazawa N, Ohtani T, Furukawa F, Yamamoto Y. Induction of PDGF-B in TCA-treated epidermal keratinocytes. *Arch Dermatol Res*. 2007 Nov;299(9):433-40.

*Autor correspondente:

Juliana Gulelmo Staut

Carlos Eduardo Correia de Negreiros, 50, Campinas, SP, Brasil.

CEP: 13049-352

E-mail: jgstaut@gmail.com