

Retalho TRAM com dissecação mínima para reconstrução mamária

Minimal dissection for tram flap breast reconstruction

ALLYSSON ANTONIO RIBEIRO
GOMES¹
SALUSTIANO GOMES DE
PINHO PESSOA²

Trabalho realizado no Hospital
Universitário Walter Cantídio -
Universidade Federal do Ceará
Serviço de Cirurgia Plástica e
Microcirurgia Reconstructiva
Divisão de Reconstrução
Mamária, Fortaleza, CE, Brasil.

Artigo submetido pelo
SGP (Sistema de Gestão de
Publicações) da RBCP.

Artigo recebido: 27/8/2010
Artigo aceito: 5/11/2010

RESUMO

Introdução: Após sua publicação, o uso do retalho miocutâneo transversal do reto-abdominal para reconstrução de mama (TRAM) tem sido o procedimento com tecido autólogo mais popular para reconstrução mamária, porém não livre de complicações da área doadora. **Método:** Foram avaliados onze pacientes submetidas à mastectomia e à reconstrução mamária imediata com retalho TRAM e dissecação mínima da área doadora, utilizando-se pontos de adesão e drenagem a vácuo. Os autores avaliaram as complicações pós-operatórias da área doadora. **Resultados:** Nenhum caso de seroma, hematoma, infecção, abaulamento de abdome ou hérnia foi identificado, houve uma deiscência de ferida operatória e um relato de desconforto. **Conclusão:** Concluiu-se que os pontos de adesão e o sistema de drenagem diminuem as complicações da área doadora do retalho TRAM.

Descritores: Procedimentos cirúrgicos reconstrutivos. Mamoplastia. Mama/cirurgia.

ABSTRACT

Background: After the TRAM flap for breast reconstruction have been published, become the most popular autologous breast reconstructive procedure, although not free of donor site complications. **Methods:** Eleven patients underwent to immediately postmastectomy breast reconstruction with TRAM flap and minimal dissection on donor site using quilting suture's and closed suction drainage were analyzed. The authors had evaluated prospectively the abdominal complications of the donor site. **Results:** None of the patients developed seroma, hematoma, wound infection, abdominal bulge or hernia. One patient developed partial skin loss, and one patient developed discomfort. **Conclusion:** The quilting suture's plus closed suction drainage decrease the complications outcomes at TRAM donor site.

Keywords: Reconstructive surgical procedures. Mammoplasty. Breast/surgery.

INTRODUÇÃO

A incidência de câncer de mama tem crescido em todo o mundo e, conseqüentemente, a demanda por reconstruções mamárias tem ganhado grande impulso, assumindo papel central no seu tratamento devido aos comprovados benefícios psicoemocionais para as pacientes.

Desde que Hartrampf et al.¹ publicaram o uso do retalho miocutâneo transversal do reto-abdominal para reconstrução de mama (TRAM), este tem sido o procedimento com tecido autólogo mais popular para reconstrução mamária.

A confecção do TRAM implicava no amplo descolamento de pele seguindo os princípios das dermolipectomias abdominais clássicas, causando interrupção dos canais linfáticos e vasculares² tornando a formação de seroma uma complicação frequente e proporcional à extensão do descolamento³, assim como hematomas, e morbidade associada à ausência de um dos músculos da parede abdominal⁴.

Desde o início da década de 90, diversas estratégias foram desenvolvidas para redução da morbidade da parede abdominal após este procedimento⁴.

O objetivo deste trabalho prospectivo é avaliar a incidência

1. Pós-graduação em cirurgia geral, médico residente de cirurgia plástica da Universidade Federal do Ceará, Fortaleza, CE, Brasil.
2. Membro titular da Sociedade Brasileira de Cirurgia Plástica; Regente do Serviço de Cirurgia Plástica e Microcirurgia Reconstructiva do Hospital Universitário Walter Cantídio - Universidade Federal do Ceará, Fortaleza, CE, Brasil.

de complicações da área doadora do retalho TRAM com descolamento reduzido quando se utiliza pontos de adesão associados a sistema de drenagem.

MÉTODO

Um protocolo e um termo de consentimento informado foram estabelecidos, enviados e aprovados pelo conselho de ética de nossa instituição.

Onze pacientes portadoras de câncer de mama foram submetidas consecutivamente à mastectomia poupadora de pele e reconstrução imediata com retalho TRAM, no período de janeiro de 2009 a dezembro de 2009, no Hospital Universitário Walter Cantídio da Universidade Federal do Ceará, pela mesma equipe cirúrgica e foram avaliadas prospectivamente quanto às complicações pós-operatórias da área doadora do retalho TRAM.

Técnica cirúrgica

Realizadas marcações prévias da pele da mama a ser ressecada, conjuntamente pelas equipes da Mastologia e Cirurgia Plástica, em seguida, a equipe da Cirurgia Plástica realizava a marcação da área doadora (Figura 1). Todas as pacientes foram submetidas à reconstrução imediata e simultânea com retalho TRAM monopediculado, contralateral e sob anestesia geral. A mobilização do retalho TRAM e do túnel de interpolação do retalho para a área receptora foi realizada com eletrocautério. O descolamento do retalho cutâneo foi restrito à área ipsilateral ao pedículo, não ultrapassando a linha média. A parede abdominal teve seu defeito tratado com tela de polipropileno fixada com fio prolene 0, pontos separados, para acomodação da mesma e fio prolene 2-0, contínuo ancorado, posicionando-a abaixo da aponeurose do músculo oblíquo externo ipsilateral, desde o rebordo costal até região

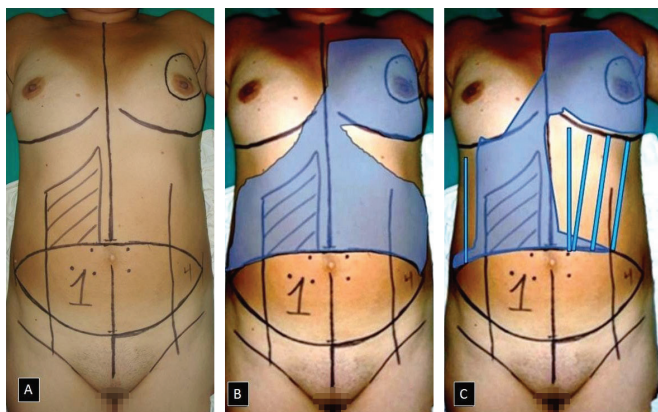


Figura 1 – A: Marcação pré-operatória; B: Descolamento tradicional (área em azul); C: Descolamento reduzido e tunelizações com técnica Dilson Luz.

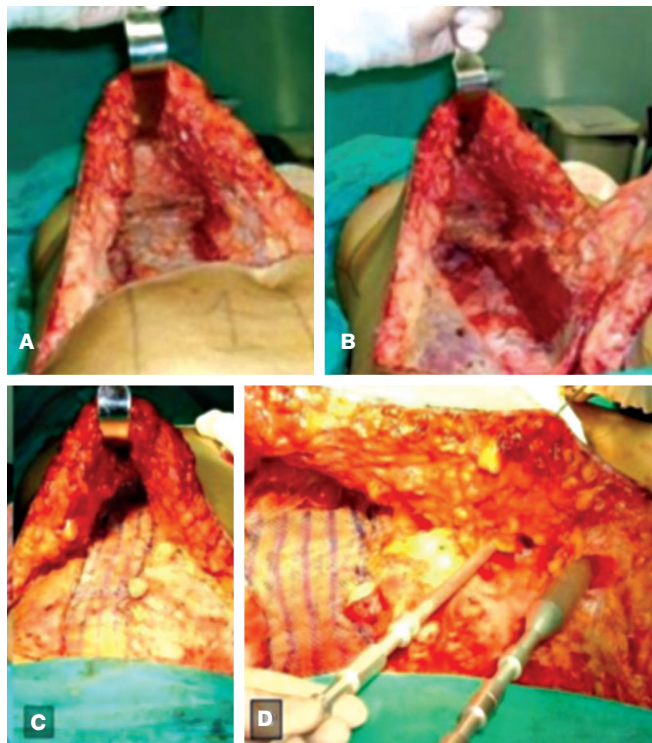


Figura 2 – A: Descolamento limitado; B: Confecção do retalho TRAM; C: Reconstrução da parede abdominal com tela não absorvível; D: Tunelizações.

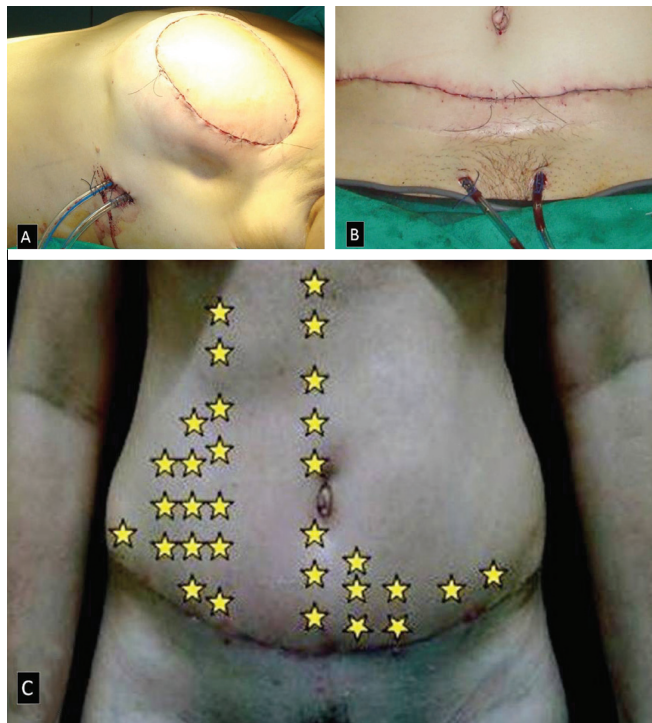

Figura 3 – A: Dreno em mama reconstruída; B: Dreno em área doadora; C: Pontos de adesão.

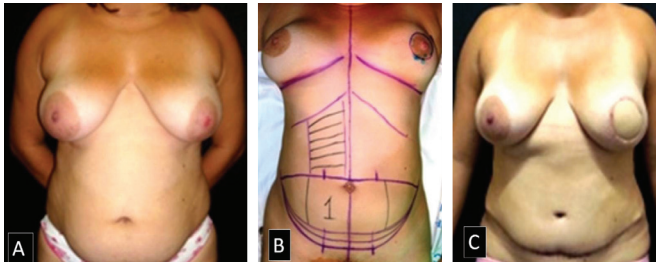


Figura 4 – A: Pré-operatório; B: Marcação; C: Pós-operatório.

suprapúbica. Utilizando-se descoladores Dilson Luz[®] no lado não dissecado, desliza-se o retalho cutâneo caudalmente (Figura 2). A paciente é neste momento mudada para posição de Fowley, com ângulo de aproximadamente 35°, e são empregados pontos de adesão utilizando fio 3-0 de poliglecaprone em toda a área descolada, distando 3 cm entre si, e não são utilizados pontos na tela. Após onfalo-plastia, foram utilizados sistemas de drenagem a vácuo 6.4 por contraincisão e sutura da pele por planos (Figura 3).

Todas as pacientes receberam heparina de baixo peso molecular, clexane[®] 40 mg SC, a partir de 12 horas de pós-operatório, tendo seu uso interrompido com o início da deambulação, e permaneceram com sistema de sucção fechado abdominal e de mama durante 8 dias.

O seguimento pós-operatório foi realizado diariamente pelas duas equipes, até o momento da alta hospitalar, com aferição dos volumes drenados e em busca de sinais e/ou sintomas de formação de seromas, hematomas, coleções purulentas/infecção, deiscências, abaulamentos, herniações e desconforto. Seguiu-se de avaliação ambulatorial semanalmente durante o primeiro mês e, então, mensalmente por seis meses. Herniação foi definida como defeito da parede abdominal. Abaulamentos foram definidos como protrusão da parede abdominal clinicamente

Tabela 1 – Fatores de risco associados a complicações de área doadora.

Fator de risco associado	TRAM contralateral (n = 11) (%)
Idade > 60 anos	—
Idade < 60 anos	11 (100%)
Obesidade	1 (9,1%)
Sobrepeso	6 (63,6%)
Peso normal	3 (27,3%)
ASA I	11 (100%)
ASA II, II, IV, V	—
Fumantes	—
Não fumantes	11 (100%)
Cirurgia abdominal prévia	2 (18,18%)

Tabela 2 – Complicações da área doadora.

Complicação da área doadora	TRAM contralateral (n = 11) (%)
Seroma	—
Hematoma	—
Infecção	—
Deiscência de ferida operatória	1 (9,1%)
Abaulamento abdominal	—
Hérnia de parede abdominal	—
Desconforto	1 (9,1%)

aparente sem associação com defeitos aponeuróticos. Deiscência foi definida pela perda de continuidade da pele da área doadora que necessitasse de resutura. Infecção foi definida por qualquer coleção purulenta que necessitasse de antibioticoterapia e procedimento de drenagem. A presença de desconforto abdominal foi avaliada pela resposta a questionário específico.

Na suspeita clínica de complicações, foi realizada avaliação ultrassonográfica da parede abdominal. As comorbidades apresentadas pelos pacientes que determinam fatores de risco para morbidade abdominal também foram investigadas.

RESULTADOS

Durante o período estudado, onze pacientes foram submetidas à reconstrução imediata com TRAM monopediculado (Figura 4). Não houve perda de nenhum retalho, nem sofrimento de pele do envelope cutâneo da área receptora. A idade variou de 27 a 57 anos, com média de 40 anos.

Fatores de risco associados para complicações pós-operatórias da área doadora estão listados na Tabela 1: idade maior que 60 anos, índice de massa corpórea (IMC), classificação ASA, história de tabagismo e cirurgia abdominal prévia.

Nenhuma paciente apresentou sinais ou sintomas de seroma, hematoma coletado, infecção, abaulamento de parede abdominal ou herniações (Tabela 2). Não foi observado nenhum caso de trombose venosa profunda (TVP) ou tromboembolismo pulmonar (TEP) nesta série.

Duas pacientes apresentaram o fator de risco cirurgia prévia. Uma era portadora de ferida operatória (FO) cesariana, que não pôde ser removida no transoperatório de fechamento da área doadora por ser muito baixa, e apresentou, no 3° (terceiro) dia pós-operatório, epidermólise em linha média da FO, evoluindo com deiscência de aproximadamente 10 x 1,5 cm, a qual não expunha a tela de prolene. A FO foi desbridada e resuturada. A segunda paciente era portadora de FO de colecistectomia convencional, porém o músculo reto abdominal utilizado foi o esquerdo, contralateral à mama ressecada à

direita, não apresentando intercorrências pós-operatórias.

Uma paciente sedentária e portadora de fator de risco sobrepeso queixou-se de desconforto em projeção da implantação da tela caudalmente ao realizar esforços físicos e esta queixa cedia com uso de analgésicos.

DISCUSSÃO

A reconstrução mamária vem cada vez mais assumindo um papel central no tratamento do câncer de mama devido aos comprovados benefícios psicoemocionais para as pacientes. O aumento da procura por reconstrução mamária acompanha-se também de um alto grau de exigência quanto à redução dos danos psicológicos e das limitações funcionais consequentes à mutilação cirúrgica oncológica e reconstrutora^{5,6}. Mantendo-se atenção rigorosa às indicações e contraindicações do TRAM, este tem imensa popularidade, tendo sido empregado largamente em inúmeras reconstruções, mormente nas reconstruções mamárias pós-mastectomia^{6,7}.

Conforme Taylor et al.⁸ descreveram, em 1991, o retalho foi confeccionado com marcação de segmento de pele do abdome vascularizado por vasos perfurantes intramusculares que emergem dos músculos reto abdominais dispostos em pares, predominantemente na região periumbilical originados dos vasos epigástricos profundos superiores⁸, o que propiciou a viabilidade de todos os retalhos realizados.

As cirurgias abdominais comumente evoluem com formação de seroma devido ao espaço morto resultante do descolamento⁹, com incidência variando de 2,1% a 9,4%¹⁰⁻¹². Os seromas são frequentemente detectados durante a segunda semana de pós-operatório, e são necessárias aspirações com agulha que tornam a área com aspecto de casca de laranja⁹. Em seus estudos, De Moura & Bezerra³ e Rossetto et al.¹³ descreveram a redução da incidência de formação de seromas utilizando pontos de adesão do retalho de pele para fechamento da área doadora de cirurgias abdominais. Scevola et al.¹⁰, analisando 768 reconstruções mamárias com TRAM, deduziram que a utilização de dois drenos no abdome reduz a incidência de seroma.

Neste presente estudo, foram utilizados os princípios de menor agressão cirúrgica com a dissecação reduzida, como descreveu Pessoa¹⁴ ao realizar lipoabdominoplastias utilizando os descoladores Dilson Luz[®] para facilitar o abaixamento do retalho abdominal mantendo a pele integralmente presa às traves de tecido, permitindo o deslizamento da pele sobre a musculatura abdominal, ou seja, o deslizamento sem tensão do retalho, sem ter que realizar nenhuma dissecação com bisturi elétrico, lâmina ou tesoura. Realizamos pontos de adesão no túnel da confecção do retalho, conforme descreveu Baroudi e Ferreira⁹, com exceção da região da tela não absorvível onde não foram utilizados. O tempo cirúrgico não sofreu acréscimo, uma vez que o preparo do retalho ocorreu simultaneamente com a realização da mastectomia.

Outra complicação avaliada foi formação de hematomas que podem surgir na presença de espaço morto nos primeiros dias de pós-operatório, estando os drenos de sucção indicados para esta comorbidade específica¹⁵, diferentemente dos seromas que têm surgimento mais tardio. Todas as pacientes foram submetidas à drenagem a vácuo do abdome e da mama reconstruída durante a primeira semana após a reconstrução obedecendo-se critérios de volume mínimo para retirada de 30 ml/24 horas. Foram utilizadas medidas preventivas para fenômenos tromboembólicos com deambulação precoce, uso de meias compressivas e heparina de baixo peso molecular. Não foi observado nenhum caso de trombose venosa profunda (TVP) ou tromboembolismo pulmonar (TEP), assim como não houve sangramento excessivo flagrado pelos sistemas de sucção.

Uma larga casuística publicada por Ascherman et al.⁴ não evidenciou diferença estatística de complicações como hérnias e abaulamentos quando comparados os retalhos TRAM monopediculados aos bipediculados, sendo todos os defeitos da parede abdominal tratados com tela de polipropileno. Assim como Buck e Fine¹⁶, em 2009, na casuística deste trabalho, foi dada atenção para o fechamento do defeito por ausência do músculo reto abdominal. Foi utilizado reforço da parede com tela não absorvível de polipropileno em plano parcialmente subaponeurótico anterior na linha média e submuscular do oblíquo externo e ancorando o músculo oblíquo interno lateralmente, o que propiciou ausência de herniações ou abaulamentos nos casos operados.

Acredita-se, portanto, que a associação da dupla drenagem a vácuo com os pontos de adesão, com intuito de oclusão do espaço morto, resultaram na ausência de seromas e hematomas nas 11 pacientes submetidas à reconstrução mamária com TRAM.

CONCLUSÃO

Concluiu-se que a incidência de complicações da área doadora do retalho TRAM diminuiu com a técnica de dissecação reduzida associada a pontos de adesão e sistema de sucção fechado abdominal.

REFERÊNCIAS

1. Hartrampf CR, Schefflan M, Black PW. Breast reconstruction with a transverse abdominal island flap. *Plast Reconstr Surg.* 1982;69(2):216-25.
2. Leal PRA. In: Carreirão S, Cardim V, Goldenberg D, eds. *Cirurgia plástica - Sociedade Brasileira de Cirurgia Plástica.* São Paulo: Atheneu;2005. p.561-78.
3. De Moura RMG, Bezerra FJF. Emprego dos pontos de adesão nas reconstruções mamárias com TRAM mais tela sintética. *Rev Bras Cir Plást.* 2008;23(3):153-7.
4. Ascherman JA, Seruya M, Bartsich SA. Abdominal wall morbidity following unilateral and bilateral breast reconstruction with pedicled

- TRAM flaps: an outcomes analysis of 117 consecutive patients. *Plast Reconstr Surg.* 2008;121(1):1-8.
5. Atisha D, Alderman AK. A systematic review of abdominal wall function following abdominal flaps for postmastectomy breast reconstruction. *Ann Plast Surg.* 2009;63(2):222-30.
 6. Rietjens M, Urban CA, De Lorenzi F, Bonato Jr A. Reconstrução mamária com retalho miocutâneo do músculo reto abdominal (TRAM). In: Mélega JM, Montoro AF, Albertoni WM, eds. *Cirurgia plástica fundamentos e arte - cirurgia reparadora de tronco e membros.* 1ª ed. Rio de Janeiro: MEDSI; 2004. p.92-6.
 7. Wilkins EG, August DA, Kuzon WM Jr, Chang AE, Smith DJ. Immediate transverse rectus abdominis musculocutaneous flap reconstruction after mastectomy. *J Am Coll Surg.* 1995;180(2):177-83.
 8. Taylor GI, Waterson PA, Zelt RG. The vascular anatomy of the anterior abdominal wall: the basis of flap design. *Perspect Plast Surg.* 1991;5:1-30.
 9. Baroudi R, Ferreira CA. Seroma: how to avoid it and how to treat it. *Aesthet Surg J.* 1998;18(6):439-41.
 10. Scevola S, Youssef A, Kroll SS, Langstein H. Drains and seromas in TRAM flap breast reconstruction. *Ann Plast Surg.* 2002;48(5):511-4.
 11. Sigurdson L, Lalonde DH. MOC-PSSMCME article: Breast reconstruction. *Plast Reconstr Surg.* 2008;121(1 Suppl):1-12.
 12. McCarthy C, Lennox P, Germann E, Clugston P. Use of abdominal quilting sutures for seroma prevention in TRAM flap reconstruction: a prospective, controlled trial. *Ann Plast Surg.* 2005;54(4):361-4.
 13. Rossetto LA, Garcia EB, Abla LF, Neto MS, Ferreira LM. Quilting suture in the donor site of the transverse rectus abdominis musculocutaneous flap in breast reconstruction. *Ann Plast Surg.* 2009;62(3):240-3.
 14. Pessoa SGP. In: Luz DF, ed. *Técnica Dilson Luz: tunelizações progressivas: princípios, aplicações e procedimentos complementares* Rio de Janeiro: Dilivros; 2010. p.235-62.
 15. Nahas FX, Ferreira LM, Ghelfond C. Does quilting suture prevent seroma in abdominoplasty? *Plast Reconstr Surg.* 2007;119(3):1060-4.
 16. Buck DW 2nd, Fine NA. The pedicled transverse rectus abdominis musculocutaneous flap: indications, techniques, and outcomes. *Plast Reconstr Surg.*

Correspondência para:

Allysson Antonio Ribeiro Gomes
Rua Thomas Pompeu, 550 apto. 203 – Meireles – Fortaleza, CE, Brasil – CEP 60160-080
E-mail: aaribgomes@hotmail.com