



Tratamento cirúrgico de hemangioma infantil nasal e labial na fase involuída: relato de caso

Surgical treatment of infantile nasal and labial hemangioma in the involuted phase: a case report

MONIQUE MENDES ^{1*}
RODOLFO COSTA LOBATO ¹
LUIZ CARLOS ISHIDA ¹
ROLF GEMPERLI ¹

■ RESUMO

Hemangioma infantil (HI) é o tumor vascular mais comum e a neoplasia benigna mais frequente da infância, com maior incidência no sexo feminino e na população branca. Quase 60% dos casos ocorrem em cabeça e pescoço, sendo o tratamento ativo durante a fase proliferativa mais frequentemente indicado, em decorrência dos possíveis problemas funcionais e do potencial desfigurante. Relatamos um caso de paciente com hemangioma infantil involuído de ponta nasal e lábio superior, tratado de forma expectante durante a infância, submetida à correção da deformidade residual com técnicas de rinoplastia, associado à zetaplastia e lipoenxertia do lábio superior com bom resultado e satisfação do paciente.

Descritores: Hemangioma; Rinoplastia; Lábio; Doenças nasais; Nariz.

■ ABSTRACT

Infantile hemangioma (IH) is the most common vascular tumor and the most frequent benign neoplasm in childhood, with the highest incidence in females and the white population. Almost 60% of cases occur in the head and neck, and active treatment during the proliferative phase is the most frequently indicated, due to possible functional problems and disfiguring potential. We report a case of a patient with involute infantile hemangioma of the nasal tip and upper lip, treated expectantly during childhood, submitted to residual deformity correction with rhinoplasty techniques, associated with zetaplasty and upper lip grafting with good results and patient satisfaction.

Keywords: Hemangioma; Rhinoplasty; Lip; Nasal diseases; Nose.

Instituição: Hospital das Clínicas da Faculdade de Medicina da USP, Disciplina de Cirurgia Plástica e Queimaduras, São Paulo, SP, Brasil.

Artigo submetido: 4/4/2019.
Artigo aceito: 22/6/2019.

Conflitos de interesse: não há.

DOI: 10.5935/2177-1235.2020RBCP0042

¹ Hospital das Clínicas da Faculdade de Medicina da USP, Disciplina de Cirurgia Plástica e Queimaduras, São Paulo, SP, Brasil.

INTRODUÇÃO

Hemangioma infantil (HI) é o tumor vascular benigno mais comum da infância, sendo maior a incidência no sexo feminino e na população branca. Quase 60% dos casos ocorrem em cabeça e pescoço e os localizados na face estão mais associados a distúrbios psicossociais, estéticos e funcionais¹⁻².

A lesão varia clinicamente de acordo com sua evolução ao longo do crescimento da criança, a qual apresenta uma história natural dividida em 3 fases: fase inicial de crescimento, denominada proliferativa; fase de regressão espontânea ou involutiva e a fase de equilíbrio final ou involuída¹.

Ao se considerar os hemangiomas centrais da face, e principalmente os hemangiomas nasais, o tratamento ativo durante a fase proliferativa torna-se mais frequentemente indicado, em decorrência dos possíveis problemas funcionais e do potencial desfigurante que tais lesões podem apresentar^{2,3}.

Alguns estudos ainda apontam que a taxa de resolução espontânea dos hemangiomas nasais é menor, mesmo após o término da fase proliferativa. A presença de depósito fibrogorduroso e excesso cutâneo podem causar deformidades de contorno e contribuem para o resultado insatisfatório frequentemente observado em lesões não tratadas. Dessa forma, os casos não tratados com propranolol ou não operados na infância, usualmente requerem correção na fase adulta, por incômodo estético e/ou funcional³⁻⁶.

OBJETIVO

Relatar um caso de hemangioma infantil de ponta nasal, columela e lábio superior, tratado cirurgicamente na fase involuída.

RELATO DE CASO

Paciente do sexo feminino, 28 anos, relatava presença de lesão avermelhada na ponta nasal, columela, filtro do lábio superior e parte do vermelhão, de aparecimento nos primeiros dias de vida. A lesão foi tratada de forma expectante, sem uso de medicações, evoluindo com redução espontânea do tamanho, a partir dos 3 anos de idade. Apesar disso, a paciente manteve volume aumentado na ponta nasal e retração do lábio superior, com deformidade em assobio (Figura 1 e 2).

Procedimentos cirúrgicos

Rinoplastia

Realizada rinoplastia aberta, com acesso transcolumelar e marginal, para ressecção do excesso de partes moles e melhora da definição da ponta nasal.

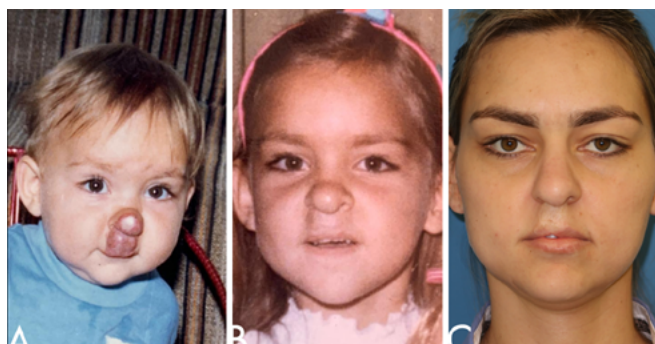

Figura 1. A. Paciente com 1 ano de idade, com hemangioma nasal, columela e lábio superior; B. Paciente aos 7 anos, com lesão já involuída; C. Paciente aos 28 anos, com lesão residual e retração labial.

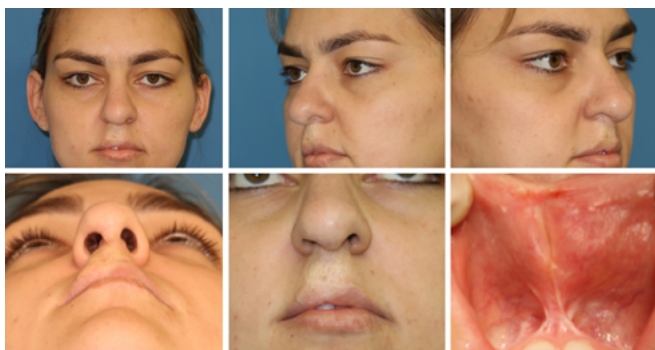

Figura 2. A, B, C e D. Paciente com hemangioma nasal e de lábio superior involuído com componente profundo predominante; E e F. Retração do lábio superior com deformidade em assobio.

Foram identificadas as seguintes alterações em relação a anatomia normal do nariz: presença de tecido fibrogorduroso anômalo na columela e na ponta nasal, compatível com o hemangioma involuído (medindo 1,8cm) e uma descontinuidade da cartilagem alar na região do domus à direita, com cruces mediais estreitas e frágeis. Após ressecção do tecido fibrogorduroso excedente, optou-se por amputação e reinserção das cruces laterais com confecção de um neodomus, igualando as forças entre os lados e evitando possíveis assimetrias (Figura 3).

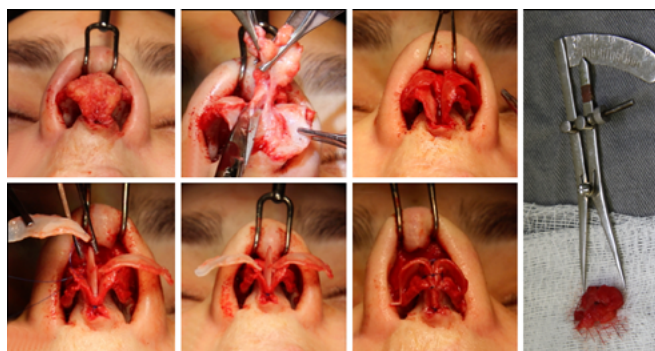


Figura 3. A. Acesso aberto com excesso de partes moles na columela; B. Exérese de partes moles; C. Domus fraturado à direita; D. Amputação e reinserção de cruces laterais nos domus; E. Fixação de strut columelar nas cruces mediais e cruces laterais com posição e força simétricas; F. Pontos interdomais e nas cruces mediais junto ao strut columelar; G. Lesão de 1,8cm.

A fim de adquirir boa projeção e definição da ponta nasal, foi utilizado strut columelar, fixado nas cruzes mediais e realizados pontos transdomiais (Figura 3).

É importante ressaltar que não houve dificuldades técnicas relacionadas a sangramento ou dissecação dos planos, além das habituais encontradas em uma rinoplastia.

Labioplastia

No lábio superior, optou-se por zetaplastia da mucosa, permitindo avanço do vermelhão úmido e melhora da retração. Devido à persistência de falta de volume e projeção na região, foi associada uma lipoenxertia de 2ml, com resolução da deformidade em assobio (Figura 4).

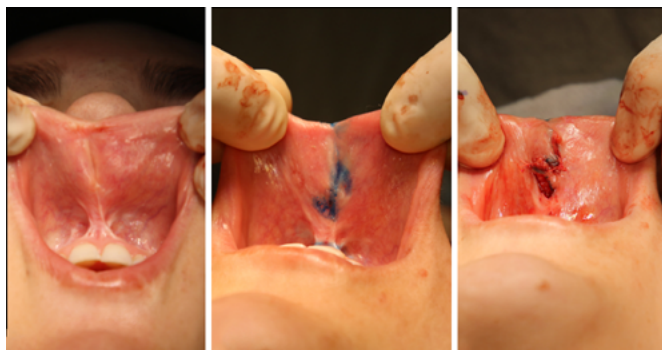

Figura 4. A e B. Marcação de zetaplastia em área de retração da mucosa do lábio superior; C. Transposição dos retalhos da zetaplastia.

Paciente foi acompanhada no pós-operatório com evolução satisfatória, acomodação de pele do nariz e melhora da deformidade labial (Figura 5).

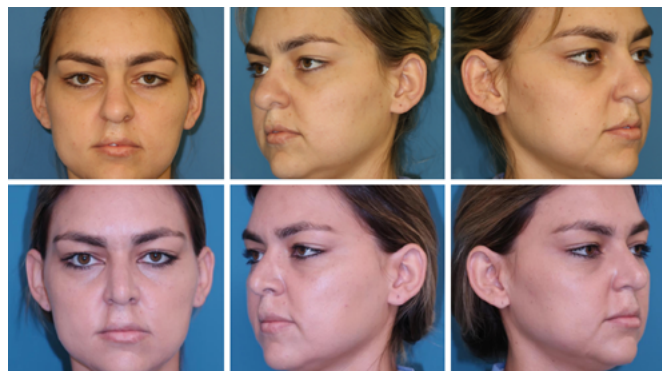

Figura 5. A, B e C. Pré-operatório; D, E e F. Pós-operatório de 3 meses.

DISCUSSÃO

Devido à sua localização central na face e grande importância estética, os hemangiomas nasais são lesões incômodas para pacientes e familiares. Podem cursar com complicações locais, comprometimento funcional, deformidades e impacto no desenvolvimento psicossocial¹⁻².

Além da conduta expectante, intervenções farmacológicas, cirúrgicas e uso de laser são as atuais opções de tratamento. O propranolol representa a primeira linha para HI devido à sua grande eficácia e segurança⁷. A cirurgia mantém seu papel nos casos refratários, naqueles com complicações locais, com comprometimento funcional e para as sequelas após regressão do hemangioma.

O momento ideal para indicação cirúrgica ainda é controverso na literatura. Os benefícios da intervenção precoce, mesmo para lesões limitadas, são reduzir os danos provocados pela proliferação dos hemangiomas, evitando prejuízos no crescimento das cartilagens nasais⁸. Entretanto, a reconstrução nasal em crianças pequenas é desafiadora e o risco potencial de deformidade iatrogênica, distúrbios do crescimento do esqueleto nasal ou cicatrização excessiva deve ser considerado^{5,8}.

Autores como Giugliano et al., em 2018⁹, preferem realizar a cirurgia na fase involuída, considerando que as estruturas anatômicas são melhor definidas e o tamanho da lesão pode ter reduzido, tornando a reconstrução tecnicamente mais fácil e com consequente melhor resultado. Em sua série, não houve alteração do crescimento e sim a separação de diferentes elementos estruturais das cartilagens nasais, requerendo reposicionamento adequado do complexo alar. Estes achados são semelhantes à experiência relatada por Waner et al., em 2008⁶ e Hochman et al., em 2005¹⁰, observando que destruição da cartilagem é incomum. No presente caso também observamos um sangramento semelhante ao das demais rinoplastias, condizente com a literatura.

Nos casos de envolvimento isolado da ponta nasal, por hemangioma involuído e profundo (sem acometimento da pele), há indicação para rinoplastia aberta (McCarthy et al., em 2002⁵) podendo ser ressecada a pele excedente. No caso acima, optou-se por não ressecar a pele excedente, pois acreditamos que, com a melhora da definição e projeção da ponta, a pele apresenta boa acomodação e resultado estético satisfatório.

Em contrapartida, nem sempre apenas uma rinoplastia aberta será a solução cirúrgica para os casos involuídos. Nos casos de comprometimento da pele na subunidade da ponta nasal ou contiguidade com outras subunidades, está indicado um retalho frontal ou outro retalho regional para fornecer uma reconstrução adequada. Quando outras subunidades são afetadas, uma excisão direta também pode ser realizada⁵.

COLABORAÇÕES

MM Análise e/ou interpretação dos dados, Coleta de Dados, Realização das operações e/ou experimentos, Redação - Preparação do original, Redação - Revisão e Edição.

RCL Análise e/ou interpretação dos dados, Aprovação final do manuscrito, Conceitualização, Concepção e desenho do estudo, Realização das operações e/ou experimentos, Redação - Preparação do original.

LCI Redação - Preparação do original, Redação - Revisão e Edição, Supervisão.

RG Redação - Revisão e Edição, Supervisão, Validação.

REFERÊNCIAS

1. Hiraki PY, Goldenberg DC. Diagnóstico e tratamento do hemangioma infantil. *Rev Bras Cir Plast.* 2010;25(2):388-97.
2. Boye E, Jinnin M, Olsen BR. Infantile hemangioma: challenges, new insights, and therapeutic promise. *J Craniofac Surg.* 2009 Mar;20(Suppl 1):678-84.
3. Bruckner AL, Frieden IJ. Hemangiomas of infancy. *J Am Acad Dermatol.* 2003;48:477-93.
4. Frieden IJ, Eichenfield LF, Esterly NB, Geronemus R, Mallory SB. Guidelines of care for hemangiomas of infancy. *J Am Acad Dermatol.* 1997 Oct;37(4):631-7.
5. McCarthy JG, Borud LJ, Schreiber JS. Hemangiomas of the nasal tip. *Plast Reconstr Surg.* 2002 Jan;109(1):31-40.
6. Waner M, Kastenbaum J, Scherer K. Hemangiomas of the nose. *Arch Facial Plast Surg.* 2008;10(5):329-34.
7. Leaute-Labreze C. Infantile hemangiomas: the revolution of betablockers. *Rev Prat.* 2014 Dec;64(10):1421-8.
8. Cho S, Lee SY, Choi JH, Sung KJ, Moon KC, Koh JK. Treatment of Cyranol angioma with pulsed dye laser. *Dermatol Surg.* 2001;27:670-2.
9. Giugliano C, Reculé F, Guler K, Gantz JT, Hasbún T. Persistent nasal infantile hemangioma: a surgical treatment algorithm. *J Craniofac Surg.* 2018 Sep;29(6):1509-13.
10. Hochman M, Mascareno A. Management of nasal hemangiomas. *Arch Facial Plast Surg.* 2005;7:295-300.

*Autor correspondente:

Rodolfo Costa Lobato

Rua da Consolação, 3741, 11º andar, Cerqueira Cesar, São Paulo, SP, Brasil.

CEP: 01416-907

E-mail: rodolfolobato49@yahoo.com.br