



A versatilidade e confiabilidade do retalho Keystone em reconstruções oncológicas

Versatility and reliability of the Keystone flap in oncological reconstructions

RENAN DIEGO AMÉRICO
RIBEIRO^{1*}

VITOR PENTEADO FIGUEIREDO
PAGOTTO¹

GUSTAVO MOREIRA CLIVATTI¹
GIULIA GODOY TAKAHASHI¹

FÁBIO DE FREITAS
BUSNARDO^{1,2}

ROLF GEMPERLI¹

■ RESUMO

Introdução: O retalho Keystone é um retalho em ilha, de vascularização confiável e dissecação simples, descrito pela primeira vez em 2003. Apesar de suas vantagens, é ainda pouco citado na literatura especializada e longe de se tornar opção de escolha na prática clínica da cirurgia reconstrutiva. O objetivo deste artigo é apresentar a experiência de um serviço oncológico de alta complexidade no uso de retalhos Keystone em reconstruções. **Métodos:** Um estudo retrospectivo foi desenvolvido por meio do levantamento de dados de prontuário de pacientes operados pela equipe de Cirurgia Plástica do Instituto do Câncer do Estado de São Paulo, além de análise de registros fotográficos pré, intra e pós-operatórios. **Resultados:** Nove pacientes foram identificados, todos portadores de comorbidades e média de idade de 52,7 anos. Os defeitos cutâneos se seguiram após ressecções oncológicas, sendo cinco em extremidades inferiores, três em tronco e um em face. A média da área ressecada foi de 52,6cm². As reconstruções foram realizadas sob abreviado tempo cirúrgico. Não houve complicações pós-operatórias ou perdas do retalho e o tempo de hospitalização médio foi de 2,2 dias. **Conclusão:** O retalho Keystone é uma opção tecnicamente simples e reprodutível para a cobertura de ferimentos de tamanhos diversos e em localizações variadas. Devido à sua confiabilidade, dissecação simples e rápida, abreviado tempo de internação e baixa morbidade à área doadora, deve ser considerado na reconstrução de feridas oncológicas de diversas localizações, em pacientes de todas as idades.

Descritores: Retalhos cirúrgicos; Neoplasias cutâneas; Cirurgia plástica; Oncologia cirúrgica; Procedimentos cirúrgicos reconstrutivos.

■ ABSTRACT

Introduction: The Keystone flap is an island flap with reliable vascularization and simple dissection, first described in 2003. Despite its distinct advantages, there are few scientific publications on this matter, and it is not a common option in the clinical practice of reconstructive surgery. This article aims to report the experience of a cancer referral center with Keystone flaps in oncological reconstructions. **Methods:** A retrospective study was carried out data from medical records of patients who performed oncological plastic reconstruction with keystone flaps, operated by the Surgery team of the Cancer Institute of the State of São Paulo, in addition to the analysis of pre, intra and postoperative photographic records. **Results:** Nine patients were identified, all with comorbidities and a mean age of 52.7. Skin defects followed after oncological resections: five in the lower extremities, three in the trunk and one in the face. The mean of the skin resected area was 52.6cm². The reconstructions were performed under shortened surgical time. There were no postoperative complications or flap losses. The average hospital stay was 2.2 days. **Conclusion:** The Keystone flap is technically simple and a reproducible option for covering wounds of different sizes and locations. Due to its reliability, simple and quick dissection, shortened hospital stay and low morbidity in the donor area, it should be considered for reconstructing cancer wounds from different locations in patients of all ages.

Keywords: Surgical flaps; Skin neoplasms; Surgery, plastic; Surgical oncology; Reconstructive surgical procedures.

Instituição: Universidade de São Paulo, Faculdade de Medicina, Instituto do Câncer do Estado de São Paulo e Hospital das Clínicas, São Paulo, SP, Brasil.

Artigo submetido: 30/4/2021.
Artigo aceito: 18/5/2021.

Conflitos de interesse: não há.

DOI: 10.5935/2177-1235.2022RBCP575-pt

¹ Hospital das Clínicas, Faculdade de Medicina, Universidade de São Paulo, Serviço de Cirurgia Plástica e Queimaduras, São Paulo, SP, Brasil.

² Instituto do Câncer do Estado de São Paulo, Serviço de Cirurgia Plástica, São Paulo, SP, Brasil.

INTRODUÇÃO

O retalho Keystone foi descrito pela primeira vez em 2003¹. É um retalho em ilha baseado em perfurantes fasciocutâneas recrutadas na periferia da ferida a ser tratada. Assim, possui a vascularização confiável de um retalho perfurante, aliado à dissecação simples e reprodutibilidade de um retalho local². Apesar de suas vantagens, é ainda pouco citado na literatura especializada e longe de se tornar opção de escolha na prática clínica da cirurgia reconstrutiva³.

OBJETIVO

O objetivo deste artigo é apresentar a experiência de um serviço oncológico de alta complexidade no uso de retalhos Keystone em reconstruções. Essa série de casos visa reforçar a versatilidade e segurança deste retalho no manejo de defeitos de diferentes volumes e localizações.

MÉTODOS

Um estudo retrospectivo foi desenvolvido através do levantamento de dados de prontuário de pacientes operados pela equipe de Cirurgia Plástica

do Instituto do Câncer do Estado de São Paulo (ICESP) entre fevereiro de 2017 e janeiro de 2020. As seguintes informações foram coletadas: dados epidemiológicos; tipo histológico; comorbidades; localização e tamanho da área ressecada; tempo de hospitalização; complicações. Foram obtidos registros fotográficos pré, intra e pós-operatórios.

RESULTADOS

Um total de nove pacientes foram tratados com retalho Keystone (seis mulheres e três homens), com média de idade de 52,7 anos, sendo quatro hipertensos, três diabéticos e dois tabagistas (Tabela 1). Todos os defeitos se seguiram após ressecções oncológicas, sendo cinco em extremidades inferiores, três em tronco e um em face. Melanoma foi a neoplasia mais frequente. A média da área ressecada foi de 52,6cm², com mediana de 31,4cm². Em todos os casos, a área doadora foi fechada primariamente.

O tempo anestésico-cirúrgico apresentou média de 289 minutos. Este tempo inclui o ato anestésico, a duração da ressecção tumoral e a reconstrução pela cirurgia plástica. O tempo de hospitalização médio foi de 2,2 dias. As reconstruções foram finalizadas

Tabela 1. Características clínicas de nove pacientes com lesões cutâneas malignas tratadas com ressecção e reconstrução com retalho Keystone.

Gênero	Idade	Comorbidades	Etiologia	Localização	Área ressecada	Complicações	Tempo Anestésico-cirúrgico	Tempo de hospitalização	
N1	F	71a	HAS, DM, Depressão, Obesidade	Metástase em trânsito de melanoma	Perna E	19,77cm ²	-	315 min	3 dias
N2	F	73a	Câncer de mama	CEC	Tornozelo D	31,4cm ²	-	146 min	2 dias
N3	F	54a	Tabagismo, HAS, Depressão	Linfadenectomia inguinal por melanoma metastático	Inguinal D	21,3cm ²	-	481 min	3 dias
N4	F	76a	HAS, obesidade	CBC infiltrativo	Sulco Nasogeniano E	4,35cm ²	-	238 min	1 dia
N5	M	27a	-	Sarcoma	Lombar	163,5cm ²	-	281 min	4 dias
N6	M	66a	Tabagismo, HAS, IAM prévio	Melanoma	Coxa D	43,96cm ²	-	280 min	2 dias
N7	F	31a	Obesidade	Sarcoma	Perna D	38,46cm ²	-	255 min	1 dia
N8	F	50a	Anemia ferropriva, arritmia	Sarcoma	Lombar	32,97cm ²	-	287 min	2 dias
N9	M	62a	Tabagismo, etilismo	Melanoma	Dorso	117,75cm ²	<i>Dog ear</i>	318 min	2 dias

CBC: Carcinoma Basocelular; CEC: Carcinoma Espinocelular; DM: *Diabetes Mellitus*; HAS: Hipertensão Arterial Sistêmica; IAM: Infarto Agudo do Miocárdio.

com uma única cirurgia, exceto por um paciente que precisou de retoque da cicatriz devido a “dog ears”, realizado posteriormente sob anestesia local. Não houve complicações pós-operatórias ou perdas do retalho. Nenhum paciente foi excluído da amostra.

DISCUSSÃO

As vantagens de uma reconstrução locorregional já foram amplamente discutidas na literatura⁴. Tempo cirúrgico abreviado, vascularização estável e o satisfatório resultado estético de uma cobertura utilizando tecidos adjacentes ao defeito são algumas delas². O retalho Keystone alia esses benefícios a sua versatilidade, podendo ser utilizado na reconstrução de membros², tronco e face⁵, como demonstrado em nossa série (Figuras 1 a 3).

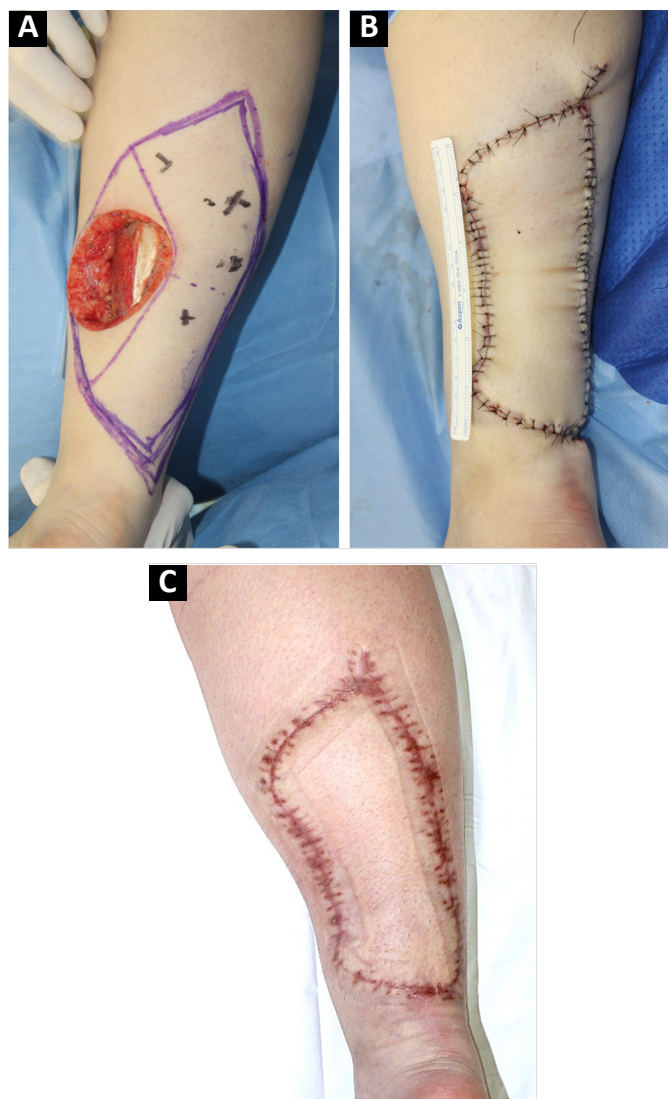


Figura 1. Defeito de 38,46cm² em perna direita após ressecção de sarcoma. **A:** Demarcação do retalho; **B:** Aspecto final da reconstrução; **C:** Pós-operatório tardio.

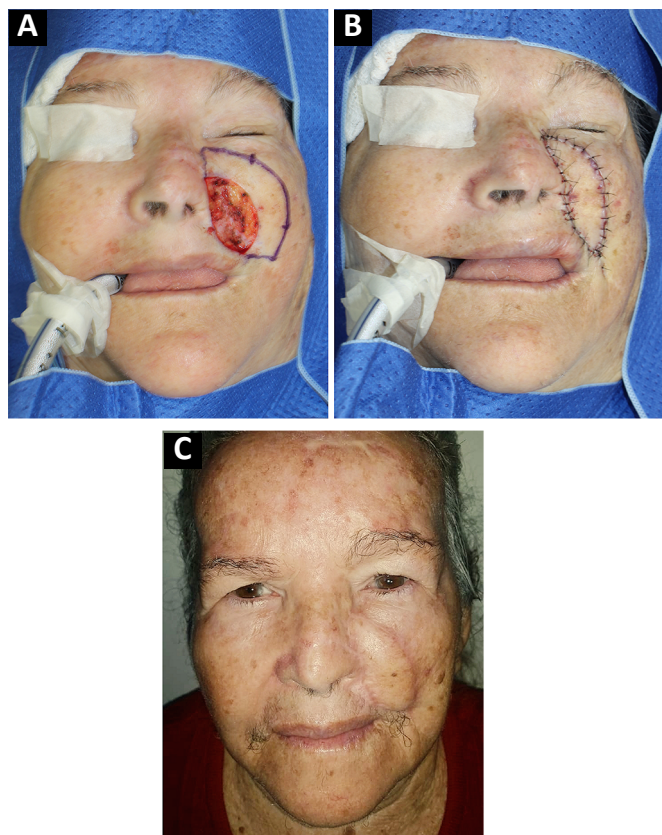

Figura 2. Defeito de 4,35cm² em sulco nasogeniano esquerdo após ressecção de carcinoma basocelular infiltrativo. **A:** Demarcação do retalho; **B:** Aspecto final da reconstrução; **C:** Pós-operatório tardio.

Descrito por Behan et al. em 2003¹, o *Keystone flap* é um retalho em ilha, fasciocutâneo^{3,4}. Sua geometria trapezoidal, com maior eixo paralelo ao defeito, garante o recrutamento de vasos perfurantes nas adjacências do ferimento, tornando sua vascularização confiável. Esse design permite também o avanço do tecido com pouca morbidade à área doadora, de forma que, em pelo menos uma das extremidades, o fechamento será semelhante ao retalho V-Y⁶. Nesta série, todas as áreas doadoras foram fechadas primariamente, sem maiores morbidades.

A vascularização deste retalho é proporcional à extensão da ilha de pele desenhada, desde que mantida a área de contato com a fáscia subjacente, por onde emergem os vasos perfurantes^{3,4}. Esse conceito permite a confecção de *Keystone flaps* de tamanhos diversos⁵. A taxa de complicações descrita em literatura é de 4%, sobretudo deiscência e necrose parcial⁷. Em nossa série, a área reconstruída variou de 4,35cm² a 163,5cm², sem qualquer complicação com a vascularização do retalho.

A principal limitação do retalho Keystone ocorre no uso em áreas de pele pouco elástica, que restringe seu avanço e impossibilita o fechamento da área doadora sem tensão. Assim, não é recomendado

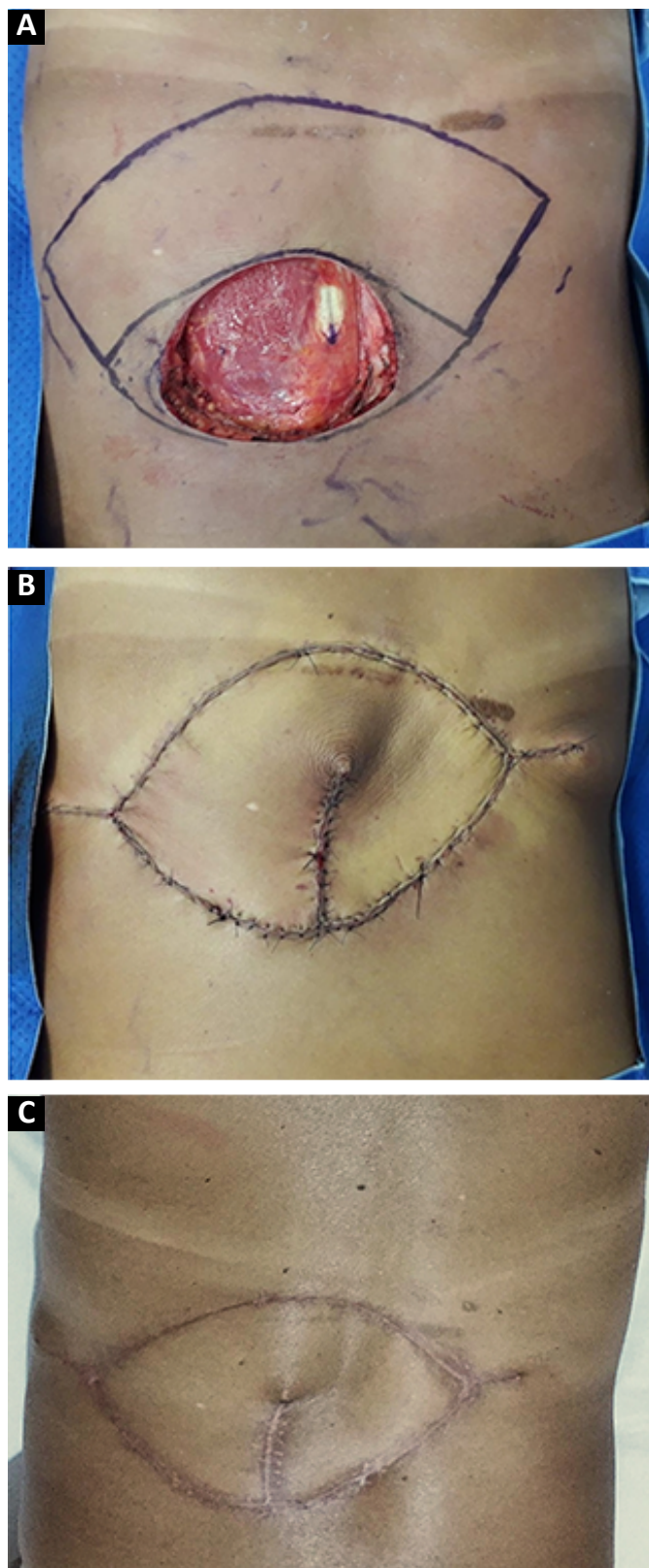


Figura 3. Defeito de 32,97cm² em região lombar após ressecção de sarcoma. **A:** Demarcação do retalho; **B:** Aspecto final da reconstrução; **C:** Pós-operatório tardio.

na reconstrução da face anterior da perna, áreas irradiadas ou amplamente traumatizadas⁸. Além disso, sua confiabilidade na cobertura de mucosas (intraoral e intranasal) ainda não foi estudada^{3,9}. Nenhum de nossos pacientes atendia a essas restrições.

CONCLUSÃO

O retalho Keystone é uma opção tecnicamente simples e reprodutível para a cobertura de ferimentos de tamanhos diversos e em localizações variadas. Devido à sua confiabilidade, dissecação simples e rápida, abreviado tempo de internação e baixa morbidade à área doadora, deve ser considerado na reconstrução de feridas oncológicas de diversas localizações, em pacientes de todas as idades.

COLABORAÇÕES

RDAR Análise e/ou interpretação dos dados, Coleta de Dados, Conceitualização, Concepção e desenho do estudo, Gerenciamento do Projeto, Metodologia, Redação - Preparação do original, Redação - Revisão e Edição.

VPFP Coleta de Dados, Investigação, Redação - Preparação do original, Redação - Revisão e Edição.

GMC Coleta de Dados, Conceitualização, Gerenciamento do Projeto, Redação - Preparação do original, Redação - Revisão e Edição.

GGT Coleta de Dados, Metodologia, Redação - Revisão e Edição.

FFB Conceitualização, Redação - Revisão e Edição, Supervisão.

RG Gerenciamento de Recursos, Gerenciamento do Projeto, Supervisão.

REFERÊNCIAS

- Behan FC. The Keystone Design Perforator Island Flap in reconstructive surgery. *ANZ J Surg.* 2003;73(3):112-20. DOI: 10.1046/j.1445-2197.2003.02638.x PMID: 12608972 DOI: <https://doi.org/10.1046/j.1445-2197.2003.02638.x>
- Rao AL, Janna RK. Keystone flap: versatile flap for reconstruction of limb defects. *J Clin Diagn Res.* 2015;9(3):PC05-7. DOI: 10.7860/JCDR/2015/12595.5631 PMID: 25954659 DOI: <https://doi.org/10.7860/JCDR/2015/12595.5631>
- Gómez OJ, Barón OI, Peñarredonda ML. Keystone Flap: Overcoming Paradigms. *Plast Reconstr Surg Glob Open.* 2019;7(3):e2126. DOI: 10.1097/G0X.0000000000002126 PMID: 31044108
- Mohan AT, Rammos CK, Akhavan AA, Martinez J, Wu PS, Moran SL, et al. Evolving Concepts of Keystone Perforator Island Flaps (KPIF): Principles of Perforator Anatomy, Design Modifications, and Extended Clinical Applications. *Plast Reconstr Surg.*

- 2016;137(6):1909-20. DOI: 10.1097/PRS.0000000000002228 PMID: 26895582 DOI: <https://doi.org/10.1097/PRS.0000000000002228>
5. Pelissier P, Gardet H, Pinsolle V, Santoul M, Behan FC. The keystone design perforator island flap. Part II: clinical applications. *J Plast Reconstr Aesthet Surg.* 2007;60(8):888-91. DOI: 10.1016/j.bjps.2007.03.023 PMID: 17493885 DOI: <https://doi.org/10.1016/j.bjps.2007.03.023>
6. Shayan R, Behan FC. Re: the "keystone concept": time for some science. *ANZ J Surg.* 2013;83(7-8):499-500. DOI: 10.1111/ans.12303 PMID: 24049789 DOI: <https://doi.org/10.1111/ans.12303>
7. Khouri JS, Egeland BM, Daily SD, Harake MS, Kwon S, Neligan PC, et al. The keystone island flap: use in large defects of the trunk and extremities in soft-tissue reconstruction. *Plast Reconstr Surg.* 2011;127(3):1212-21. DOI: 10.1097/PRS.0b013e318205f36f PMID: 21364423 DOI: <https://doi.org/10.1097/PRS.0b013e318205f36f>
8. Pauchot J, Chambert J, Remache D, Elkhyat A, Jacquet E. Geometrical analysis of the V-Y advancement flap applied to a keystone flap. *J Plast Reconstr Aesthet Surg.* 2012;65(8):1087-95. DOI: 10.1016/j.bjps.2012.03.004 PMID: 22512938 DOI: <https://doi.org/10.1016/j.bjps.2012.03.004>
9. Chen HC. Precautions in using keystone flap. *J Plast Reconstr Aesthet Surg.* 2010;63(4):720. DOI: 10.1016/j.bjps.2009.02.049 PMID: 19364682 DOI: <https://doi.org/10.1016/j.bjps.2009.02.049>

*Autor correspondente: **Renan Diego Américo Ribeiro**
Av. Dr. Enéas de Carvalho Aguiar, 255, 8º andar, São Paulo, SP, Brasil
CEP: 05403-900
E-mail: renanamericor@gmail.com