






Úlcera de Marjolin em cicatriz de lesão por pressão: relato de caso

Marjolin ulcer in pressure injury scar: a case report

ALINE FORTES MACHADO¹ 
DANILO RAFAEL DA SILVA FONTINELE^{2*} 
SABAS CARLOS VIEIRA³ 

Instituição: Universidade Estadual do Piauí,
Oncologia, Teresina, PI, Brasil.

Artigo submetido: 11/1/2020.
Artigo aceito: 22/2/2020.

Conflitos de interesse: não há.

DOI: 10.5935/2177-1235.2021RBCP0073

■ RESUMO

A úlcera de Marjolin (carcinoma epidermoide) é uma condição rara que surge de uma lesão cutânea crônica. Apresentamos o caso de uma paciente que desenvolveu um carcinoma epidermoide em tecido cicatricial de uma úlcera por pressão. Depois de onze anos da cirurgia para corrigir uma úlcera por pressão no glúteo direito, a paciente desenvolveu um carcinoma epidermoide numa úlcera por pressão no glúteo esquerdo e negligenciou a afecção. Realizou-se ampla ressecção da lesão com margens livres no resultado histopatológico final. Úlcera de Marjolin é uma expressão que comumente se refere à degeneração maligna de feridas crônicas que não curaram ou curaram por segunda intenção. Com frequência se descreve como vários tipos de lesões, incluídas as cicatrizes das úlceras por pressão. Os mecanismos patogênicos por trás da transformação maligna destas lesões ainda não foram dilucidados por completo. O diagnóstico se realiza inicialmente mediante exame clínico devido ao aspecto da lesão e se confirma por biópsia. A cirurgia é o tratamento de eleição com o fechamento do defeito com retalhos ou enxertos, dependendo de cada caso.

Descritores: Carcinoma de células escamosas; Úlcera de pressão; Feridas e injúrias; Cicatriz; Úlcera.

¹ Centro Universitário UNINOVAFAPI, Oncologia, Teresina, PI, Brasil.

² Universidade Estadual do Piauí, Oncologia, Teresina, PI, Brasil.

³ Oncocenter, Oncologia, Teresina, PI, Brasil.

■ ABSTRACT

Marjolin ulcer (epidermoid carcinoma) is a rare condition that arises from a chronic skin lesion. We present a patient who developed an epidermoid carcinoma in the scar tissue of a pressure ulcer. After eleven years of surgery to correct a pressure ulcer in the right gluteus, the patient developed an epidermoid carcinoma in a pressure ulcer in the left gluteus and neglected the condition. Wide resection of the lesion was performed with free margins in the final histopathological result. Marjolin ulcer is an expression that commonly refers to the malignant degeneration of chronic wounds that have not healed or healed by secondary intention. It is often described as various types of lesions, including the scars of pressure ulcers. The pathogenic mechanisms behind the malignant transformation of these lesions have not yet been completely elucidated. The diagnosis is initially made by clinical examination due to the lesion aspect and is confirmed by biopsy. Surgery is the choice treatment closing the defect with flaps or grafts, depending on each case.

Keywords: Squamous cell carcinoma; Pressure ulcer; Wounds and injuries; Scar; Ulcer.

INTRODUÇÃO

A úlcera de Marjolin (carcinoma epidermoide) é uma complicação rara e bem descrita de uma lesão cutânea crônica precursora. Usualmente ocorre em cicatrizes de queimaduras, úlceras por insuficiência venosa, fístulas crônicas em osteomielites e com menor frequência em cicatrizes de úlceras por pressão¹.

A úlcera por pressão é um problema comum que afeta às pessoas idosas e com incapacidades físicas. A pressão contínua, o cisalhamento ou a fricção leve podem provocar oclusão microvascular, isquemia e necrose². O carcinoma epidermoide se diagnostica mediante uma biópsia da lesão. O curso clínico costuma ser rápido e a taxa de mortalidade é alta³.

A cirurgia é o tratamento de eleição. A radioterapia tem sido utilizada como tratamento paliativo⁴. Apresentamos um caso de carcinoma epidermoide após dez anos de cirurgia de enxerto por úlceras por pressão no glúteo, e a aparição de uma nova úlcera negligenciada pela paciente, que conduziu ao desenvolvimento de um carcinoma epidermoide extenso. Além disso, discutimos os aspectos que levaram à suspeita desta condição e as opções terapêuticas.

RELATO DE CASO

Uma mulher de 36 anos nasceu com mielomeningocele. Três meses depois do nascimento, a paciente foi submetida a cirurgia corretiva. Porém, ficou paraplégica. Progrediu com úlceras por pressão em ambos glúteos que foram tratadas de forma conservadora.

Após a aparição de uma úlcera por pressão na região glútea direita faz 11 anos, se realizou um desbridamento operatório com posterior enxerto de pele para corrigir o defeito. O mesmo media ao redor de 10 cm no seu diâmetro maior. Nove anos e seis meses depois, emergiu uma lesão ulcerada na sua região glútea esquerda, mostrando um crescimento rápido e progressivo. Porém, a paciente não procurou atenção médica.

Ao exame físico, a paciente apresentava uma extensa úlcera (30x30cm²) no glúteo esquerdo e na região posterior do quadril direito que se estendia até a zona perianal. A úlcera tinha um odor fétido, secreção purulenta, base necrótica e bordas elevadas. A paciente tinha anemia, estado de saúde geral fraco e recebeu duas unidades de concentrado de glóbulos vermelhos e cefepima. Não se encontraram gânglios linfáticos suspeitos na região inguinal e a radiografia de tórax foi normal. A biópsia da lesão confirmou um carcinoma epidermoide moderadamente diferenciado. Depois de manejar a infecção e a anemia, o paciente se submeteu a uma ampla ressecção da lesão. A análise histopatológica final confirmou um carcinoma epidermoide G2 com margens laterais e profundas livres. No pós-operatório, a paciente adquiriu uma infecção por *E. coli* sensível à cefepima. Após granulação da ferida cirúrgica e controle de infecções, foi dada de alta do hospital e se programou um enxerto total de pele.

Dois meses depois do tratamento cirúrgico, a paciente se submeteu a um enxerto de pele livre no glúteo esquerdo com integração completa do enxerto. Dois meses depois do tratamento, a paciente conseguiu uma boa recuperação e não mostrou evidência de

carcinoma recorrente (Figuras 1, 2, 3, 4 e 5). A paciente assinou um termo de consentimento informado para a publicação do relato atual. O comitê de ética aprovou o caso com o número 2.402.686.

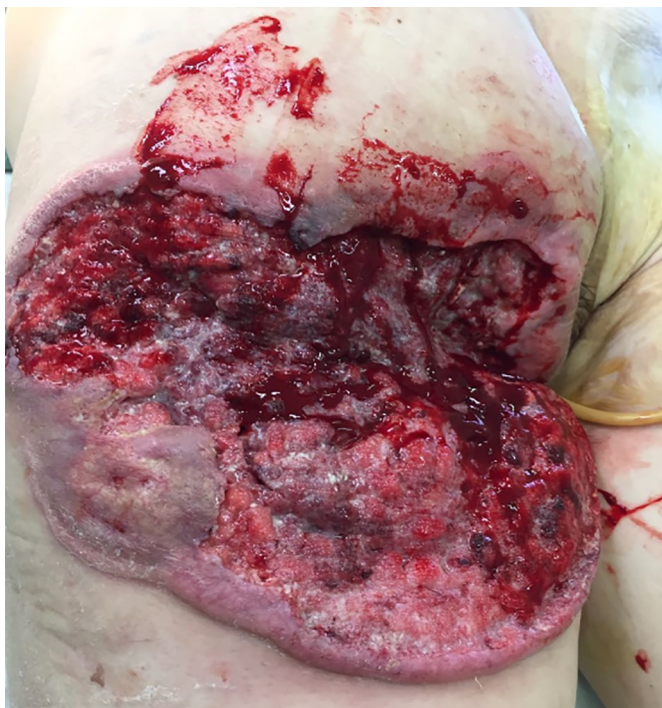

Figura 1. Carcinoma espinocelular em região glútea direita e parte posterior da perna. Onze anos após correção cirúrgica de úlcera por pressão.

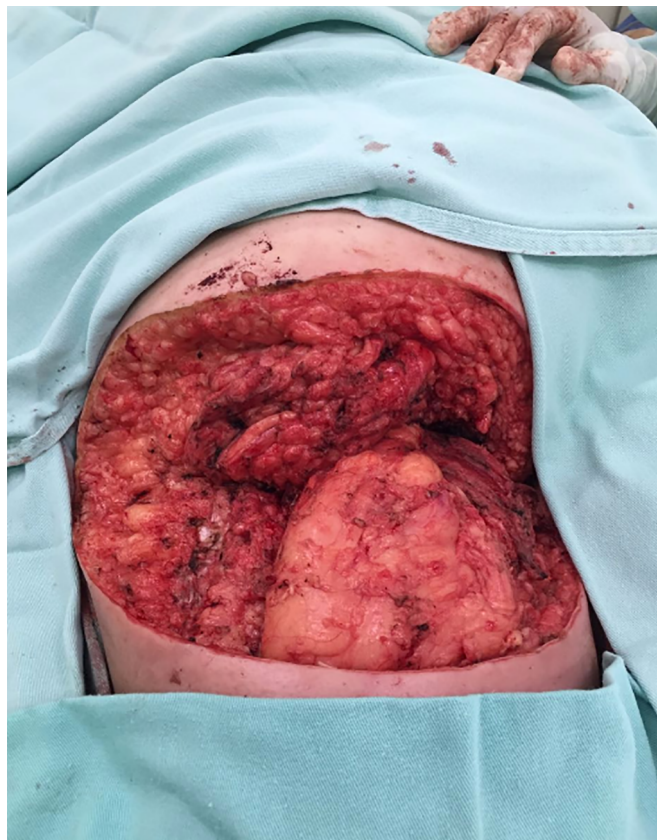

Figura 3. Resultado pós-operatório após excisão cirúrgica radical.

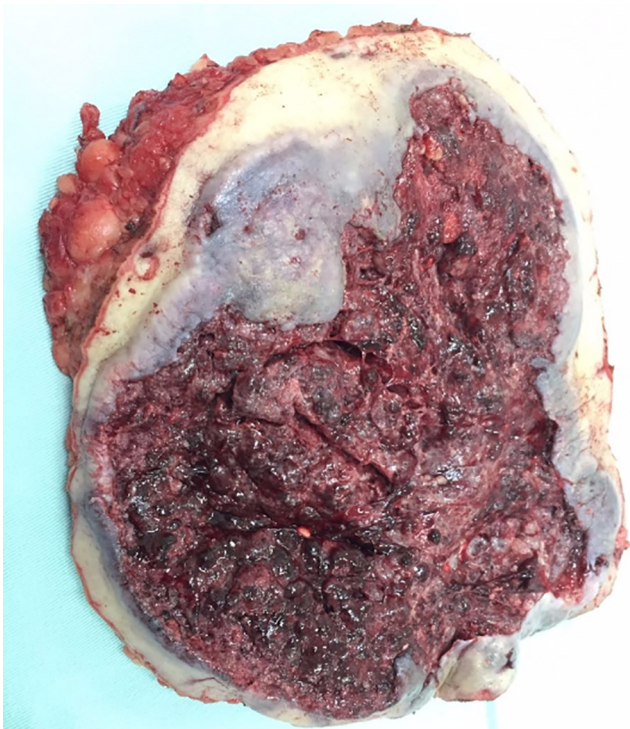


Figura 2. Massa removida em região glútea direita e parte da região posterior do quadril. Formado por carcinoma espinocelular originado de cicatriz dolorida por pressão.

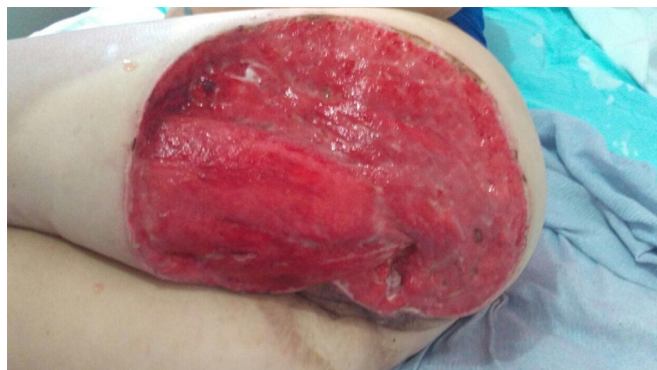

Figura 4. Resultado com tecido de granulação pronto para enxerto de pele.

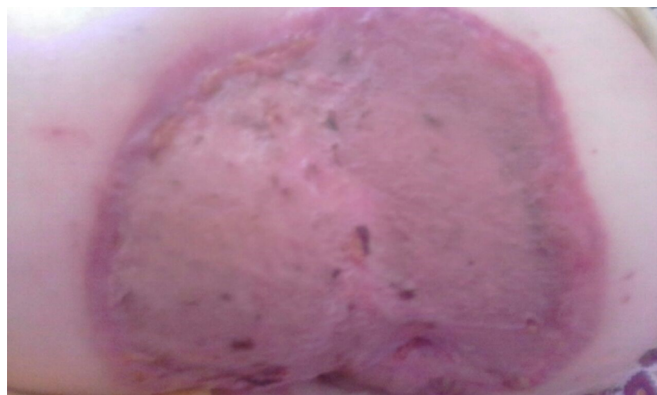

Figura 5. Resultado após enxerto.

DISCUSSÃO

A úlcera de Marjolin é o epônimo da degeneração maligna das feridas crônicas que não prosseguiram com o processo de cura normal o se curaram por segunda intenção. As úlceras de Marjolin têm sido descritas comumente em vários tipos de lesões como úlceras por pressão, úlceras por insuficiência venosa, tecidos irradiados, úlceras diabéticas, osteomielites e outras lesões menos comuns, como hidradenite, cistos pilonidais, fístulas urinárias, cicatrizes de vacinação, cicatrizes de herpes zoster, e inclusive cicatrizes de enxertos. Porém, se descreve com maior frequência como uma transformação maligna das cicatrizes de queimaduras⁵. Este estudo é um raro relato de úlcera de Majorlin que surge em cicatrizes de úlceras por pressão.

Os mecanismos patogênicos por trás do desenvolvimento da transformação maligna nas cicatrizes de queimaduras ou feridas expostas a traumatismos repetitivos, significativamente aquelas que curam por segunda intenção, ainda não foram esclarecidos completamente. Porém, alguns autores sugeriram que o entorno imunológico destas lesões é desfavorável para a imunossupressão devido à baixa vascularização do tecido cicatricial⁶. Tem-se sugerido que a expressão elevada de proto-oncogenes é um mecanismo de degeneração maligna⁷. Outros investigadores têm sugerido que o tecido cicatricial avascular em feridas crônicas pode interferir na motilidade dos linfócitos⁸.

A úlcera de Marjolin se confunde comumente com uma ulceração infectada que se produz no tecido

cicatricial. As mudanças como a aparição de úlceras que não cicatrizam e o aumento da circunferência óssea com bordas elevadas, odor fétido, dor e drenagem com sangue indicam uma transformação maligna. Em fases mais avançadas, pode ocorrer invasão e destruição óssea subjacente. Recomenda-se uma biópsia cirúrgica realizada em múltiplas localizações para confirmação do diagnóstico⁹.

Neste relato, a paciente desenvolveu uma neoplasia maligna após a aparição de uma nova úlcera por pressão que cresceu rapidamente nove anos e seis meses depois do tratamento de uma úlcera por pressão previa no glúteo ipsilateral, mostrando a natureza agressiva do tumor. A biópsia das úlceras por pressão que aumentam rapidamente e que sugerem uma transformação maligna é essencial para melhorar o prognóstico do paciente³. Na literatura, encontramos sete casos publicados de carcinoma epidermoide que ocorrem em úlceras por pressão. A idade dos pacientes variou de 30 a 85 anos e a progressão da doença foi de 14 anos em média (Tabela 1).

Segundo Pekarek et al., em 2011¹⁰, as lesões bem diferenciadas são menos agressivas; portanto, os pacientes com estas lesões têm melhor prognóstico. A taxa de sobrevivência global a 3 anos é do 65% ao 75%, enquanto a taxa de sobrevivência a 10 anos é do 34%. Porém, as metástases nos gânglios linfáticos inguinais dão como resultado uma taxa de sobrevivência a três anos do 35% ao 50%. No caso atual, os gânglios linfáticos inguinais eram normais nos exames clínicos e ecográficos. No acompanhamento da paciente, a atenção deve focar-se no exame dos gânglios linfáticos inguinais, já que podem

Tabela 1. Casos de carcinoma epidermoide reportados em úlceras por pressão.

Autores	Idade no diagnóstico	Região	Duração do curso clínico	Tratamento do carcinoma epidermoide	Tamanho do carcinoma
Knudsen e Biering-Srensen 2008 ¹¹	57 anos	Região sacra esquerda	10 anos	Cirurgia e radioterapia (paciente faleceu)	Não mencionado
Fairbairn e Hamilton 2011 ²	41 anos	Região sacra, glúteos e períneo	10 anos	Excisão cirúrgica	Não mencionado
Cocchetto et al. 2013 ¹	30 anos	Região sacra	3 anos	O paciente faleceu antes de iniciar qualquer tratamento da lesão	15x12cm
Eltorai et al. 2002 ⁴	56 anos	Região sacrococcígea	25 anos	Excisão cirúrgica, radioterapia e quimioterapia (o paciente faleceu)	4 cm de diâmetro e 5 cm de profundidade no tecido subcutâneo
Khan et al. 2016 ¹²	85 anos	Região dorsal inferior	10 anos	Excisão cirúrgica	3,5 x 4 cm com crescimento superposto de 1,5x2 cm na região superior
Berkwits L et al. 1986 ¹³	42 anos	Região sacra	14 anos	Excisão cirúrgica	Não mencionado
Dumurgier et al. 1991 ¹⁴	Média de 55 anos	Três pacientes na zona sacra, um no trocânter e outro no calcâneo	Intervalo médio de 30 anos	Excisão cirúrgica, radioterapia e quimioterapia (os pacientes faleceram)	Mencionado num só caso: 2x3cm na região sacra

produzir-se metástases ganglionares depois de tratar a lesão primária. Deve haver uma identificação rápida das metástases ganglionares e a instituição do tratamento cirúrgico com linfadenectomia inguinal.

A cirurgia é o tratamento de eleição para a úlcera de Marjolin e se recomenda uma excisão ampla com margens (2 a 3 cm). Este enfoque se adotou no caso atual. A radioterapia tem sido o tratamento paliativo utilizado. A resposta à quimioterapia sistêmica costuma ser deficiente⁴.

COLABORAÇÕES

AFM	Análise e/ou interpretação dos dados, Aprovação final do manuscrito, Coleta de Dados, Concepção e desenho do estudo, Gerenciamento do Projeto, Metodologia
DRSF	Análise e/ou interpretação dos dados, Aprovação final do manuscrito, Coleta de Dados, Concepção e desenho do estudo, Gerenciamento do Projeto, Metodologia, Redação - Preparação do original
SCV	Análise e/ou interpretação dos dados, Aprovação final do manuscrito, Coleta de Dados, Concepção e desenho do estudo, Gerenciamento do Projeto, Metodologia, Redação - Preparação do original

REFERENCIAS

- Cocchetto V, Magrin P, Paula RA, Aidé M, Razo LM, Pantaleão L. Squamous cell carcinoma in chronic wound: Marjolin ulcer. *Dermatol Online J* [Internet]. 2013; 19(2). Available from: <https://escholarship.org/uc/item/7zf8466k>
- Fairbairn NG, Hamilton SA. Management of Marjolin's ulcer in a chronic pressure sore secondary to paraplegia: a radical surgical solution. *Int Wound J*. 2011 Aug;8(5):533-6.
- Mustoe T, Upton J, Marcellino V, Tun CJ, Rossier AB, Hachend HJ. Carcinoma in chronic pressure sores: a fulminant disease process. *Plast Reconstr Surg*. 1986;77:116-21.
- Eltorai IM, Montroy RE, Kobayashi M, Jakowatz J, Guttierrez P. Marjolin's ulcer in patients with spinal cord injury. *J Spinal Cord Med*. 2002;25(3):191-6.
- Vieira RRB, Batista ALE, Batista ABE, Rosa JVS, Diniz ACO, Leite GF, et al. Marjolin's ulcer: revisão de literatura e relato de caso. *Rev Bras Queimaduras*. 2016;15(3):179-84.
- Bostwick J, Pendergrast Junior WJ, Vasconez LO. Marjolin's ulcer: an immunologically privileged tumor?. *Plast Reconstr Surg*. 1976;57(1):66-9.
- Smith J, Mello LF, Nogueira Neto NC, Meohas W, Pinto LW, Campos VA, et al. Malignancy in chronic ulcers and scars of the leg (Marjolin's ulcer): a study of 21 patients. *Skeletal Radiol*. 2001 Jun;30(6):331-7.
- Novick M, Gard DA, Hardy SB, Spira M. Burn scar carcinoma: a review and analysis of 46 cases. *J Trauma*. 1977;17(10):809-17.
- Ochenduszkiewicz U, Matkowski R, Szynglarewicz B, Kornafel J. Marjolin's ulcer: malignant neoplasm arising in scars. *Rep Pract Oncol Radiother*. 2006;11(3):135-8.
- Pekarek B, Buck S, Osher L. A comprehensive review on Marjolin's ulcers: diagnosis and treatment. *J Am Col Certif Wound Spec*. 2011 Set;3(3):60-4.
- Knudsen MA, Biering-Srensen F. Development of Marjolin's ulcer following successful surgical treatment of chronic sacral pressure sore. *Spinal Cord*. 2008;46(3):239-40.
- Khan K, Giannone AL, Mehrabi E, Khan A, Giannone RE. Marjolin's Ulcer Complicating a Pressure Sore: The Clock is Ticking. *The American Journal of Case Reports*. 2016;17:111-114.
- Berkwits L, Yarkony GM, Lewis V. Marjolin's ulcer complicating a pressure ulcer: case report and literature review. *Arch Phys Med Rehabil*. 1986;67(11):831-833
- Dumurgier C, Pujol G, Chevalley J, Bassoulet H, Ucla E, Stchepinsky P. Pressure sore carcinoma: a late but fulminant complication of pressure sores in spinal cord injury patients: case reports. *Paraplegia*. 1991;29:390-395.

*Autor correspondente:

Danilo Rafael da Silva Fontinele
Rua Olavo Bilac, 2335, Centro, Teresina, PI, Brasil.
CEP: 64001-280
E-mail: drsilvafontinele@gmail.com