

## Effect of early treatment with transcutaneous electrical diaphragmatic stimulation (TEDS) on pulmonary inflammation induced by bleomycin

Efeito do tratamento precoce com estimulação diafragmática elétrica transcutânea (EDET) na inflamação pulmonar provocada pela Bleomicina

Laisa A. Santos, Carlos A. Silva, Maria L. O. Polacow

**ABSTRACT | Background:** Bleomycin (B) is an antineoplastic drug that has pulmonary fibrosis as a side effect. There are few experimental studies about the effects of physical therapy treatment in this case. **Objective:** The objective was to study rat lungs treated with B and precocious intervention by transcutaneous electrical diaphragmatic stimulation (TEDS). **Method:** Wistar rats were divided into 4 groups (n=5): a control group (C); a stimulated group (TEDS); a group treated with a single dose of B (intratracheally, 2.5 mg/kg) (B); and a group treated with B and electric stimulation (B + TEDS). After the B instillation, the electrical stimulation was applied for 7 days, for a duration of 20 minutes. Lung fragments were histologically processed with hematoxylin and eosin (HE) and 8-*isoprostane-PGF2 $\alpha$*  (8-iso-PGF2  $\alpha$ ). The density of the alveolar area was determined by planimetry, the inflammatory profile was defined by the number of cells, and the level of oxidative stress in the pulmonary tissue was evaluated by 8-iso-PGF2  $\alpha$ . For statistical analysis of the data, the Shapiro-Wilk test was used, followed by a one-way ANOVA with the post-hoc Bonferroni test ( $p \leq 0.05$ ). **Results:** The B group exhibited a significant reduction in the area density, and the acute treatment with B + TEDS prevented this reduction. There were increased numbers of fibroblasts, leukocytes, and macrophages in the B group, as well as increased lipid peroxidation, which was observed only in this group. **Conclusion:** B promoted a reduction in the alveolar density area, thereby inducing the inflammatory process and increasing the production of free radicals. These effects were minimized by the application of TEDS at the initial treatment stage.

**Keywords:** physical therapy; electric stimulation; diaphragm; bleomycin; pulmonary fibrosis.

### HOW TO CITE THIS ARTICLE

Santos LA, Silva CA, Polacow MLO. Effect of early treatment with transcutaneous electrical diaphragmatic stimulation (TEDS) on pulmonary inflammation induced by bleomycin. *Braz J Phys Ther.* 2013 Nov-Dec; 17(6):606-613. <http://dx.doi.org/10.1590/S1413-35552012005000130>

**RESUMO | Contextualização:** A bleomicina é um antineoplásico que tem como efeito colateral fibrose pulmonar. Há poucos estudos experimentais dos efeitos do tratamento fisioterapêutico nesse quadro. **Objetivo:** Estudar pulmões de ratos tratados com bleomicina e intervenção precoce com estimulação diafragmática elétrica transcutânea (EDET). **Método:** Ratos *Wistar* foram divididos em quatro grupos (n=5): controle; estimulado; tratado com dose única de bleomicina 2,5 mg/Kg, via intratraqueal, e tratado com bleomicina e estimulação elétrica 24 horas após a instilação da bleomicina, durante sete dias, por 20 minutos. Fragmentos de pulmão foram tratados para coloração em hematoxilina e eosina (HE) e 8-*isoprostane-PGF2 $\alpha$*  (8-iso-PGF2  $\alpha$ ). A densidade de área alveolar foi obtida por planimetria; o perfil inflamatório, por quantificação do número de células, e os níveis de estresse oxidativo no tecido pulmonar, pela análise do marcador 8-iso-PGF2  $\alpha$ . Utilizou-se teste de normalidade Shapiro-Wilk seguido de ANOVA one-way+Bonferroni ( $p < 0,05$ ). **Resultados:** O tratamento com bleomicina promoveu redução significativa na densidade de área da parte aérea, e o tratamento agudo de bleomicina associado com a EDET evitou essa redução. Houve aumento no número de fibroblastos, leucócitos e macrófagos e aumento da peroxidação lipídica no grupo tratado com bleomicina, fato não encontrado no grupo bleomicina+EDET. **Conclusão:** A bleomicina promoveu diminuição na densidade de área alveolar por induzir processo inflamatório e aumento na produção de radicais livres, efeitos esses minimizados com a intervenção da EDET na fase precoce do tratamento.

**Palavras-chave:** fisioterapia; estimulação elétrica; diafragma; bleomicina; fibrose pulmonar.

## ● Introdução

A bleomicina é um antibiótico quimioterápico utilizado no tratamento de linfomas, tumores testiculares e carcinomas. Dose dependente pode produzir uma série de lesões associadas a alterações funcionais e bioquímicas que promovem fibrose pulmonar<sup>1</sup>. Microscopicamente, as alterações dos tecidos incluem metaplasia brônquica, macrófagos reativos, células epiteliais alveolares atípicas, edema fibrinoso e fibrose intersticial<sup>2</sup>. O evento principal é o dano às células endoteliais dos vasos pulmonares, o que leva à formação de algumas citocinas e espécies reativas de oxigênio (EROs)<sup>3</sup>.

O modelo de fibrose pulmonar induzida por bleomicina em ratos e camundongos é uma ferramenta útil para avaliar os mecanismos gerais de fibrose, principalmente aquelas mediadas por EROs<sup>2,4</sup>. A produção de EROs pode aumentar o dano pulmonar por inativação de antiproteases, o rompimento de membranas e dano alveolar<sup>5</sup>.

Costa et al.<sup>6</sup> avaliaram os efeitos da bleomicina no metabolismo energético, nas substâncias reativas ao ácido tiobarbitúrico (TBARS) e por análise bioquímica em ratos. Os autores concluíram que esse fármaco causou uma reação adaptativa na musculatura respiratória, representada por um aumento no TBARS e na concentração de glicogênio.

Esse mesmo grupo de pesquisadores associou o modelo de fibrose pulmonar em ratos com o tratamento de estimulação diafragmática elétrica transcutânea (EDET) para a análise dos músculos respiratórios<sup>7</sup>. A eficácia desse método fisioterapêutico também foi observada na melhoria das condições energéticas do músculo diafragma, além de alteração no tipo de fibra<sup>8</sup>.

A EDET é uma especificidade utilizada para melhorar a função ventilatória, auxiliando pacientes com fraqueza dos músculos respiratórios ou submetidos à ventilação mecânica<sup>9</sup>. Alguns trabalhos apontaram benefícios, como o incremento da força na musculatura respiratória<sup>10,11</sup>.

No entanto, o efeito desse tratamento em tecido pulmonar alterado por reação inflamatória não foi ainda estudado. Embora seu efeito seja sobre a musculatura diafragmática especificamente, a hipótese que se levanta é de que a contração muscular poderia intervir no tecido pulmonar em condições patológicas na fase aguda, uma vez que o exercício físico tem se mostrado benéfico sobre o estresse oxidativo nessa situação<sup>12</sup>.

Assim, a EDET poderia ser um recurso complementar na área da fisioterapia para minimizar ou prevenir os efeitos deletérios causados pela

bleomicina sobre o pulmão. Conforme exposto, o objetivo deste estudo foi avaliar o efeito da bleomicina e da associação desse fármaco com o tratamento precoce de EDET sobre o parênquima pulmonar de ratos *Wistar*.

## ● Método

Este estudo foi aprovado pela Comissão de Ética no Uso de Animais da Universidade Federal de São Carlos (CEUA/UFSCar), São Carlos, SP, Brasil sob o protocolo nº 011/2011. Foram utilizados 20 ratos *Wistar* machos, entre 3 e 4 meses de idade, com peso corporal médio de 263,4±45,5 g, com alimentação e água *ad libitum*, divididos em quatro grupos experimentais, com cinco animais em cada grupo: controle (C), estimulado (EDET), tratados com bleomicina (B) e tratados com bleomicina associada à EDET (B + EDET).

## ● Tratamento

### Bleomicina

O tratamento com bleomicina foi realizado numa dose única de sulfato de bleomicina (BONAR<sup>®</sup> 15 U- *Biosintética*): 8,57 mg em pó líofilo acrescido do veículo: água para injetáveis na concentração de 2,5 mg/kg de peso corporal, num total de 0,2 mL por animal, pela via intratraqueal, segundo Beller et al.<sup>13</sup>. Segurou-se o animal pela parte posterior do corpo até a imobilização, e sua língua foi fixada com auxílio de uma pinça, facilitando o procedimento. Uma cânula com a ponta em formato arredondado foi acoplada a uma seringa e introduzida na cavidade oral através da epiglote até entrar em contato com os anéis da traquéia, confirmando a localização da cânula, sendo cuidadosamente inserida.

### Treinamento da musculatura respiratória

Para o tratamento com a EDET, o protocolo de Costa et al.<sup>8</sup> foi utilizado, sendo a primeira sessão realizada 24 horas após a administração da bleomicina. Os animais foram anestesiados com uma mistura de Dopalen<sup>®</sup> (Cloridrato de Cetamina) 1,16 g/10 mL e Rompun<sup>®</sup> (Cloridrato de Xilazina) 2 g/100 mL, na proporção 3:2, em dose de 0,09 mL/100 g e 0,06 mL/100 g de massa corporal, respectivamente, via intramuscular. A região anterior do tórax foi tricotomizada para garantir uma maior efetividade da estimulação e posicionamento do eletrodo. A estimulação elétrica

foi realizada diariamente por 20 minutos, sempre no período da manhã, durante sete dias consecutivos, com frequência de 50 Hz (ciclos por segundo),  $T_{on}$  de 2 segundos (tempo de contração),  $T_{off}$  de 2 segundos (tempo de relaxamento) e a largura de fase (duração de pulso) de 0,4 milissegundos (ms). A intensidade (amplitude do pulso) foi padronizada em 5.0 miliamperes (mA), a partir da visualização da contração muscular, sendo a cada 3 minutos acrescido 1.0 mA à corrente, minimizando a acomodação do diafragma<sup>8</sup>.

O equipamento utilizado para a estimulação elétrica foi o Dualpex 961 (QUARK® Produtos Médicos, SP, Brasil), além de dois eletrodos de silicone-carbono com área de 1,5×2,0 cm cada e gel de acoplamento. Os dois eletrodos foram posicionados bilateralmente sobre a região lateral do tórax entre a 4ª e a 6ª costela, no ponto médio entre o cotovelo e a última costela do animal. Essa região é próxima dos ramos laterais do nervo frênico, que enervam as cúpulas diafragmáticas. No 8º dia, os animais foram sacrificados por decapitação.

### Análise histomorfométrica

Cinco segmentos de pulmão foram removidos e fixados em solução tamponada de formol a 10%, posteriormente passaram por desidratação em álcool etílico, diafanização em xilol e inclusão em paraplast. Cortes não seriados de 6 µm de espessura foram obtidos e processados para coloração em hematoxilina-eosina (HE) e montados em lâminas permanentes com Entellan® (Merck 107961, Darmstadt, Alemanha).

Imagens do pulmão foram captadas por uma câmera Olympus BX41 acoplada a um microscópio Olympus U-KPA – Japan, integrado a um microcomputador, dotado de um *software* de análise de imagem *Image Pro-plus 6.2 (Media Cybernetics®, Silver Spring, MD, EUA)*. Para avaliação da densidade de área da porção aérea do parênquima pulmonar, foram obtidas imagens somente da parte aérea, alvéolos, sacos alveolares e ductos alveolares, excluindo-se os brônquios, bronquíolos e grandes vasos sanguíneos.

Foram selecionados cinco fragmentos de pulmão por animal, cinco cortes por fragmento, cinco áreas por corte, totalizando 125 imagens por animal. Todas as análises das lâminas cegadas foram realizadas por um único pesquisador, em todas as variáveis estudadas.

A densidade de área alveolar foi obtida por meio de planimetria por contagem de pontos, segundo Mandarin-de-Lacerda et al.<sup>14</sup>. Uma grade quadriculada com 165 intersecções foi sobreposta

às imagens, sendo que os pontos de intersecção que coincidiam sobre a área alveolar foram contados.

Os dados em porcentagem foram calculados da seguinte forma:

$$\frac{\text{Nº de intersecções sobre área alveolar}}{\text{Nº total de intersecções de retas}} \times 100 = 165$$

Para a quantificação das células do parênquima pulmonar, utilizou-se um microscópio de luz com objetiva de 100x, adaptado com uma ocular reticulada (Carl Zeiss, KF 10x/18). Foi quantificado o número de fibroblastos, de leucócitos e macrófagos presentes nos septos interalveolares em oito áreas de 1.000 µm<sup>2</sup>, totalizando 8.000 µm<sup>2</sup> por animal.

### Análise imunohistoquímica

Cortes não seriados de 6 µm de espessura também foram colhidos em lâminas silanizadas para detecção do *8-isoprostane-PGF2α* (8-iso-PGF-2α). Utilizou-se o anticorpo Anti-8-epi-PGF-2α (*Oxford Biomedical Research, Rochester Hills, MI, EUA*) com diluição de 1:500. Os blocos foram desparafinados e lavados sete vezes por 5 minutos com H<sub>2</sub>O<sub>2</sub> 10V 3% para inibir a atividade de peroxidase endógena. Após banhos em PBS e água, a recuperação do antígeno foi realizada com tripsina por 20 minutos e então três banhos de 3 minutos/cada em PBS.

Os cortes foram incubados com anticorpo Anti-8-epi-PGF-2α diluídos em BSA durante toda a noite. Após lavagem em PBS, *Vectastain ABC Kit (Vector Elite PK-6105, Burlingame, CA, EUA)* foi utilizado como anticorpo secundário e 3,3 Diaminobenzidina (DAB) (*Sigma Chemical Co., St. Louis, MO, EUA*) foi usado como cromógeno. Os cortes foram então contracolorados com hematoxilina de Harris (Merck)<sup>15</sup>.

Para a quantificação da porcentagem de área de oxidação, foi utilizada uma ocular Nikon OPI 10x/20 e uma objetiva de 40x. A ocular apresentava 100 pontos, sendo contadas as áreas coradas em marrom (% de área de oxidação). Assim, foram contadas 25 áreas de 55.225 µm<sup>2</sup>, totalizando 1.380.625 µm<sup>2</sup> por animal.

### Análise estatística

Na análise estatística, aplicou-se o teste Shapiro-Wilk para verificar a normalidade da amostra. Mediante a distribuição normal dos dados, optou-se pelo teste paramétrico ANOVA one-way seguido do teste de Bonferroni; os dados foram apresentados em média e desvio padrão (DP). As análises foram processadas pelo *software* SPSS® 13.0 (Chicago, EUA), considerando-se significância de 5%.

## Resultados

A análise morfométrica do tecido pulmonar (Tabela 1) mostrou que o grupo B apresentou redução significativa de 38,43% na densidade da área alveolar quando comparado ao grupo C. Os dados morfométricos do grupo EDET não foram diferentes do controle.

O tratamento com EDET no grupo B+EDET evitou a perda de área alveolar em relação ao grupo

**Tabela 1.** Densidade da área alveolar (%) dos grupos controle (C), estimulado (EDET), bleomicina (B) e bleomicina + EDET (B + EDET).

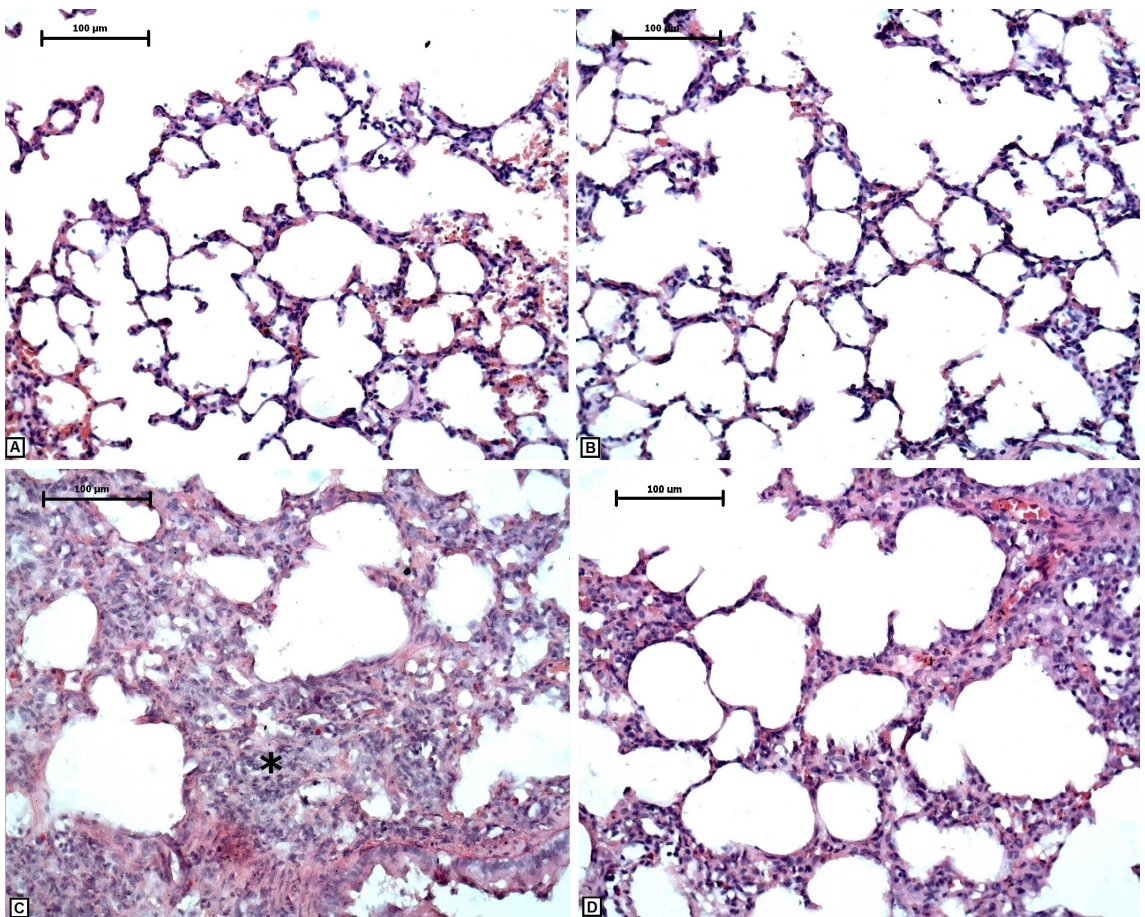
Grupos (n=5)	Densidade de área alveolar (%)
C	51,3±3,4
EDET	49±2,5
B	31,6±5,2*‡
B + EDET	45,3±8,3†

Valores expressos em média±desvio padrão. Diferença estatística significativa comparada ao C\*; ao B†; ao EDET‡; (p=0,001).

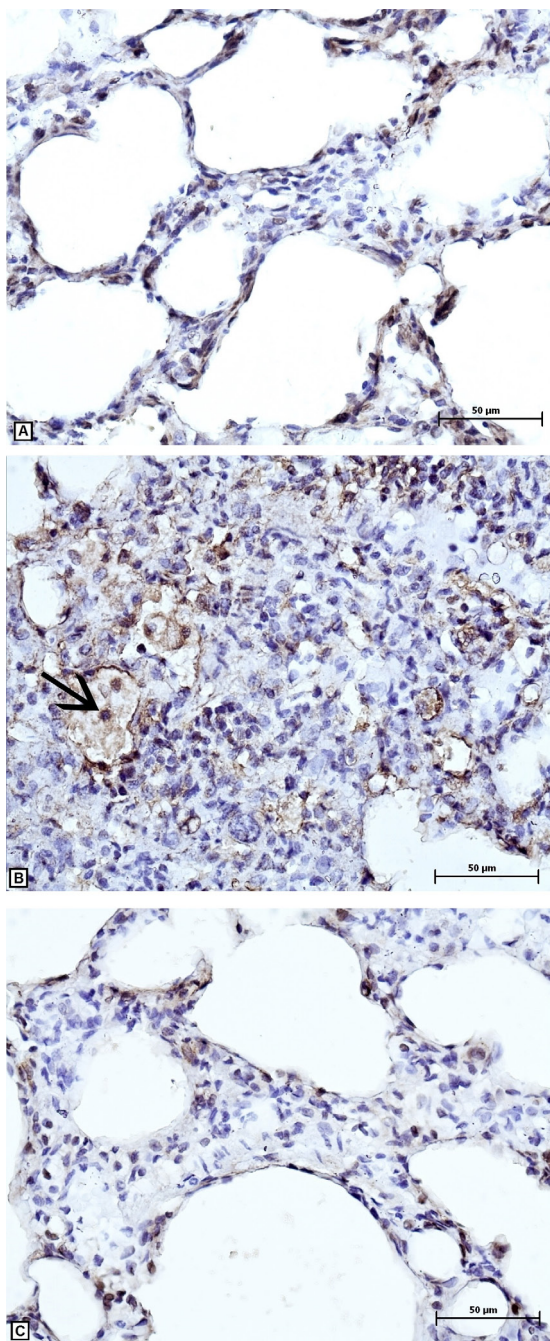
tratado apenas com bleomicina, sendo que não houve diferença quando comparado ao grupo C. Tais alterações podem ser observadas na Figura 1.

Em relação ao perfil numérico das células no parênquima pulmonar, no grupo B, tanto os leucócitos quanto os macrófagos apresentaram aumento significativo de 150% e 40%, respectivamente, quando comparado ao grupo C. O tratamento com EDET não alterou o número de células no tecido pulmonar e, mesmo no grupo B+EDET, os valores encontrados foram iguais aos do grupo C. O número de fibroblastos no grupo B+EDET apresentou uma redução significativa comparada à do grupo B (Tabela 2).

A porcentagem de área do substrato da peroxidação lipídica (Figura 2), evidenciada pelo 8-iso-PGF-2 $\alpha$ , também teve aumento significativo de 184% no grupo B em relação ao grupo C. Porém, no tratamento com EDET no grupo B+EDET, essa porcentagem de área foi menor, sem diferença significativa com o grupo C, como também pode ser observado na Figura 3.



**Figura 1.** Fotomicrografia de pulmão dos grupos: Controle (C), estimulado (EDET), bleomicina (B) e bleomicina + EDET (B+EDET). Observar o espessamento do septo interalveolar (\*) Hematoxilina- eosina, 200x, barra=100 µm.



**Figura 2.** Fotomicrografia do parênquima pulmonar de ratos dos grupos: Controle (C), bleomicina (B) e bleomicina + EDET (B+EDET). A peroxidação lipídica é evidenciada pela cor marrom formada pelo cromógeno. A seta aponta macrófagos. (Hematoxilina de Harris, 400X, barra=50 µm).

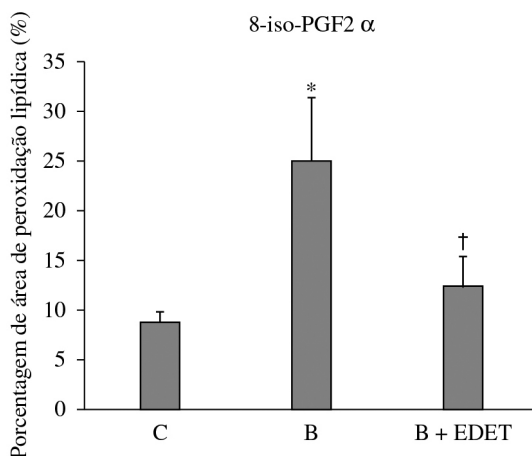
## ● Discussão

Os resultados deste estudo mostraram que o tratamento com bleomicina promoveu uma redução na densidade de área alveolar e um aumento no número de leucócitos e macrófagos no tecido

**Tabela 2.** Número de fibroblastos, leucócitos e macrófagos presentes no septo interalveolar com inflamação pulmonar dos grupos controle (C), estimulado (EDET), bleomicina(B) e bleomicina + EDET (B + EDET).

Grupos (n=5)	Fibroblastos	Leucócitos	Macrófagos
C	7,4±0,3	0,7±0,1	0,5±0,1
EDET	7,8±0,1	0,8±0,1	0,9±0,1
B	8,1±0,4	1,9±0,4*†	1,4±0,2*
B+EDET	7,1±0,3‡	0,9±0,1 ‡	0,5±0,1‡

Valores expressos em média±desvio padrão. Diferença estatística significativa comparada ao C\* , ao EDET†, ao B‡; (p<0,05).



**Figura 3.** Área (%) da peroxidação lipídica marcada pelo 8-iso-PGF-2α, nos grupos controle (C), grupo bleomicina (B) e grupo bleomicina+EDET (B+EDET). Valores expressos em média±desvio padrão. Diferença estatística significativa comparada ao C\* e ao B†; (p < 0,01).

pulmonar de ratos. No entanto, quando o tratamento foi associado precocemente com a EDET, essas variáveis não diferiram daquelas do grupo controle.

Há, na literatura, diversos estudos em modelo animal, nos quais a administração intratraqueal de bleomicina induz inflamação aguda no pulmão, promovendo liberação de radicais livres que culminam em fibrose crônica num estágio posterior. Devido a esse efeito colateral, a bleomicina é amplamente utilizada em pesquisas para induzir a fibrose pulmonar pela similaridade com a fibrose pulmonar que ocorre em humanos, sendo que, quando instilada intratraquealmente, provoca inflamação intersticial aguda, com predomínio de neutrófilos e macrófagos<sup>16-19</sup>.

O presente estudo corrobora os achados da literatura, sendo confirmada, por análises histológicas, a presença de reação inflamatória e redução da área alveolar após a instilação da bleomicina, pois foi observado aumento no número de células

inflamatórias, como leucócitos e macrófagos, no entanto a análise foi realizada numa fase aguda da inflamação intersticial. Assim, não houve aumento significativo no número de fibroblastos, que são as células responsáveis pela síntese e remodelação da matriz extracelular (MEC), caracterizando uma reação inflamatória crônica<sup>20</sup>, quando se compara ao grupo controle.

Em relação ao número de células presentes nos septos interalveolares, pode-se observar que o grupo B apresentou aumento nas células pró-inflamatórias, como os leucócitos e macrófagos. No processo inflamatório instalado, ocorre dano alveolar, ativação dos macrófagos alveolares, influxo de células, como monócitos e linfócitos, além da liberação de fatores de crescimento que vão estimular a proliferação de fibroblastos, levando à deposição de colágeno extracelular e formação de fibrose numa fase mais tardia<sup>21</sup>.

A análise histológica do pulmão de ratos tratados com bleomicina e EDET, após sete dias da instilação de dose única da bleomicina, mostrou redução significativa dos efeitos deletérios do fármaco, com recuperação da área alveolar. Metabolicamente, os músculos respiratórios são beneficiados com esse recurso, promovendo elevação na captação de substratos metabolizáveis, ativação enzimática, além do fortalecimento muscular<sup>7,11,22</sup>.

Cancellero et al.<sup>7</sup> observaram uma melhora das condições energéticas da musculatura respiratória com a aplicação da EDET, uma vez que encontraram aumento de 42,85% nas concentrações de glicogênio do diafragma, 81,2% do intercostal, 96,7% do peitoral e 104,5% do abdominal.

Possivelmente, com a contração muscular promovida pela EDET na musculatura respiratória após a instilação, houve aumento do fluxo sanguíneo, facilitando a remoção dos EROS provocada pela bleomicina.

Os isoprostanos (8-iso-PGF-2 $\alpha$ ) correspondem ao produto final da peroxidação lipídica, no qual ocorre hidrólise dos fosfolipídios da membrana celular por meio de uma reação não enzimática com peroxidação do ácido araquidônico<sup>23,24</sup>.

Os resultados deste trabalho mostraram aumento significativo da porcentagem de área marcada com 8-iso-PGF-2 $\alpha$  no grupo B, indicando aumento do estresse oxidativo nesse grupo. Tal resultado coincide com o aumento de macrófagos alveolares encontrados no mesmo grupo, considerando que essa célula tem importante papel no desencadeamento da fibrose pulmonar por liberar uma variedade de substâncias, incluindo citocinas e EROS, que levam

à apoptose e/ou ao aumento da regulação de fatores transformadores de crescimento TGF- $\beta$ <sup>25</sup>.

Hong et al.<sup>26</sup> mostraram que a permeabilidade mitocondrial de macrófagos alveolares e de células epiteliais pulmonares está envolvida na toxicidade e formas de injúria celular. Quando expostos à bleomicina, há perda de potencial de membrana das mitocôndrias de macrófagos alveolares, resultado do acúmulo de citocromo c no citosol, e do aumento na formação de EROS, levando à apoptose dessas células. Todos esses efeitos foram atenuados quando tratados com um sequestrador de radicais livres, como o ambroxol, princípio ativo do Mucosolvan®.

Para reforçar essa tese, Asai<sup>27</sup> trataram coelhos que apresentavam fibrose pulmonar provocada pela bleomicina com edaravone, também sequestrador de radical livre. Os resultados mostraram atenuação do infiltrado inflamatório nos septos interalveolares, na apoptose e síntese de TGF- $\beta$ , demonstrando que a injúria provocada pela bleomicina é resultado de produção de EROS.

Telesi e Machado<sup>28</sup> constataram que a atividade física aeróbia de intensidade leve a moderada pode aumentar as defesas antioxidantes, que têm por função inibir ou reduzir as ações deletérias causadas pelos radicais livres. No entanto, a atividade física exaustiva aumenta o dano oxidativo, e a atividade física moderada pode reduzir a ação do estresse oxidativo sobre os tecidos<sup>12</sup>.

Os resultados do grupo B+EDET mostraram redução dessas áreas de estresse oxidativo. Apesar de a EDET não ser um exercício físico, a contração muscular gerada pela corrente elétrica foi capaz de proteger o tecido pulmonar do processo inflamatório induzido pela bleomicina. Assim, além dessa condição patológica poder ser tratada com recursos farmacológicos e exercício físico, como observado nos estudos acima mencionados, a EDET, como um recurso fisioterapêutico, aplicada precocemente, pode contribuir na prevenção do processo inflamatório do tecido pulmonar provocado pela bleomicina.

Tais resultados concordam com as outras análises histopatológicas, em que o tecido pulmonar do grupo que recebeu o tratamento com B+EDET apresentou densidade de área e o número de fibroblastos, leucócitos e macrófagos semelhantes ao grupo controle.

Este estudo reitera a eficácia desse recurso na prevenção do aparecimento da fibrose pulmonar, confirmando a hipótese inicial do estudo. Destaca a importância da obtenção de dados sobre seus efeitos fisiológicos e morfológicos em modelo animal, uma vez que é impossível realizar tais análises invasivas

em seres humanos. Além disso, como esse recurso foi recentemente adaptado ao modelo animal, por enquanto não há registros na literatura de seu efeito sobre o tecido pulmonar.

Outras perspectivas podem ser exploradas em continuação a este trabalho, como tratamento terapêutico com a EDET em animais com pulmões já lesados pela bleomicina, além de análises relacionadas ao sistema oxidante-antioxidante, para que os resultados possam ser mais bem compreendidos, especialmente relacionados ao mecanismo de ação da contração muscular gerada pela EDET na prevenção dos processos inflamatórios pulmonares. Espera-se, com esses estudos, subsidiar e contribuir para o desenvolvimento da área de fisioterapia respiratória.

Com relação às limitações do estudo, destaca-se a falta de análise das interleucinas musculares, principalmente do músculo diafragma, para melhor compreensão da contração muscular gerada pela EDET.

Diante do exposto, conclui-se que o tratamento com bleomicina promoveu redução da área alveolar por indução do processo inflamatório, porém o recurso fisioterapêutico EDET, aplicado precocemente, conseguiu evitar esses efeitos deletérios do fármaco.

## ● Referências

1. Yamauchi K, Kasuya Y, Kuroda F, Tanaka K, Tsuyusaki J, Ishizaki S, et al. Attenuation of lung inflammation and fibrosis in CD69-deficient mice after intratracheal bleomycin. *Respir Res*. 2011;12(131):1-10.
2. Hagiwara SI, Ishii Y, Kitamura S. Aerosolized administration of N – acetylcysteine attenuates lung fibrosis induced by bleomycin in mice. *Am J Respir Crit Care Med*. 2000;162(1):225-31. PMID:10903246. <http://dx.doi.org/10.1164/ajrccm.162.1.9903129>
3. Tapkire R, Kathiresan N, Satheesan B. Bleomycin induced urethral stricture in Hodgkin's disease. *Indian J Urol*. 2009;25(3):398-400. PMID:19881140 PMID:PMC2779969. <http://dx.doi.org/10.4103/0970-1591.56180>
4. Mouratis MA, Aidinis V. Modeling pulmonary fibrosis with bleomycin. *Curr Opin Pulm Med*. 2011;17(5):355-61. PMID:21832918. <http://dx.doi.org/10.1097/MCP.0b013e328349ac2b>
5. Stevenson CS, Koch LG, Britton SL. Aerobic capacity, oxidant stress, and chronic obstructive pulmonary disease. A new take on an old hypothesis. *Pharmacol Ther*. 2006;110(1):71-82. PMID:16343638. <http://dx.doi.org/10.1016/j.pharmthera.2005.09.006>
6. Costa D, Cancelliero KM, Polacow MLO, Silva CA. Metabolic profile of respiratory muscles of rats with bleomycin – induced pulmonary fibrosis: relationship with oxidative stress. *J Chin Clin Med*. 2008;3(3):123-32.
7. Cancelliero KM, Costa D, Silva CA. Estimulação diafragmática elétrica transcutânea melhora as condições metabólicas dos músculos respiratórios de ratos. *Rev Bras Fisioter*. 2006;10(1):59-61. <http://dx.doi.org/10.1590/S1413-35552006000100008>
8. Costa D, Cancelliero KM, Campos GE, Salvini TF, Silva CA. Changes in types of muscle fibers induced by transcutaneous electrical stimulation of the diaphragm of rats. *Braz J Med Biol Res*. 2008;41(9):809-11. PMID:18820771.
9. Costa D, Forti EMP, Barbalho-Moulin MC, Rasera-Junior I. Study on pulmonary volumes and thoracoabdominal mobility in morbidly obese women undergoing bariatric surgery, treated with two different physical therapy methods. *Rev Bras Fisioter*. 2009;13(4):294-301. <http://dx.doi.org/10.1590/S1413-35552009005000041>
10. Nascimento P, Aquim EE. A aplicação da eletroestimulação transcutânea diafragmática em indivíduos normais. *Fisioter Bras*. 2000;1(1):15-8.
11. Forti EMP, Ike D, Barbalho-Moulin M, Rasera I Jr, Costa D. Effects of chest physiotherapy on the respiratory function of postoperative gastroplasty patients. *Clinics*. 2009;64(7):683-9. PMID:19606246 PMID:PMC2710443. <http://dx.doi.org/10.1590/S1807-59322009000700013>
12. Reid MB. Redox modulation of skeletal muscle contraction what we know and what we don't. *J Appl Physiol*. 2007;103(6):1921-8.
13. Beller TC, Friend DS, Maekava A, Lam BK, Austen KF, Kanaoka Y. Cysteinyl leukotriene 1 receptor controls the severity of chronic pulmonary inflammation and fibrosis. *Proc Natl Acad Sci USA*. 2004;101(9):3047-52. PMID:14970333 PMID:PMC365742. <http://dx.doi.org/10.1073/pnas.0400235101>
14. Mandarin-de-Lacerda CA, Fernandes-Santos C, Aquila MB. Image analysis and quantitative morphology. *Methods Mol Biol*. 2010;611:211-25. PMID:19960334. [http://dx.doi.org/10.1007/978-1-60327-345-9\\_17](http://dx.doi.org/10.1007/978-1-60327-345-9_17)
15. Angeli P, Prado CM, Xisto DG, Silva PL, Pássaro CP, Nakazato HD, et al. Effects of chronic L-NAME treatment lung tissue mechanics, eosinophilic and extracellular matrix responses induced by chronic pulmonary inflammation. *Am J Physiol Lung Cell Mol Physiol*. 2008;294(6):L1197-205. PMID:18359886. <http://dx.doi.org/10.1152/ajplung.00199.2007>
16. Di Paola R, Talero E, Galuppo M, Mazzon E, Bramanti P, Motilva V, et al. Adrenomedullin in inflammatory process associated with experimental pulmonary fibrosis. *Respir Res*. 2011;12(1):41. PMID:21477302 PMID:PMC3079622. <http://dx.doi.org/10.1186/1465-9921-12-41>
17. Zhang D, Huang C, Yang C, Liu RJ, Wang J, Niu J, et al. Antifibrotic effects of curcumin are associated with overexpression of cathepsins K and L in bleomycin treated mice and human fibroblasts. *Respir Res*. 2011;12(1):154. PMID:22126332 PMID:PMC3260240. <http://dx.doi.org/10.1186/1465-9921-12-154>
18. Lawrenz J, Herndon B, Kamal A, Mehrer A, Dim DC, Baidoo C, et al. Dietary Flaxseed Oil Protects against Bleomycin-Induced Pulmonary

- Fibrosis in Rats. *Pulm Med.* 2012;2012:457031. PMID:22919480 PMCID:PMC3423954. <http://dx.doi.org/10.1155/2012/457031>
19. Moeller A, Rodriguez-Lecompte JC, Wang L, Gaudie J, Kolb M. Models of pulmonary fibrosis. *Drug Discov Today Dis Models.* 2006;3(3):243-8. <http://dx.doi.org/10.1016/j.ddmod.2006.09.006>
  20. Tang X, Peng R, Ren Y, Apparsundaram S, Deguzman J, Bauer CM, et al. BET Bromodomain Proteins Mediate Downstream Signaling Events Following Growth Factor Stimulation in Human Lung Fibroblasts and are Involved in Bleomycin-Induced Pulmonary Fibrosis. *Mol Pharmacol.* 2013;83(1):283-93. PMID:23115324. <http://dx.doi.org/10.1124/mol.112.081661>
  21. Blink BVD, Jansen HM, Peppelenbosch MP. Idiopathic Pulmonary Fibrosis: Molecular Mechanisms and Possible Therapeutic Strategies. *Arch Immunol Ther Exp (Warsz).* 2000;48(6):539-45.
  22. Guirro RRJ, Nunes CV, Davini R. Comparação dos efeitos de dois protocolos de estimulação elétrica neuromuscular sobre a força muscular isométrica do quadríceps. *Rev Fisioter Univ São Paulo.* 2000;7(1/2):10-5.
  23. Lima ES, Abdalla DSP. Peroxidação lipídica: mecanismos e avaliação em amostras biológicas. *Rev Bras Cienc Farm.* 2001;37(3):293-03.
  24. Cavalcante AGM, Bruin PFC. O papel do estresse oxidativo na DPOC: conceitos e atuais perspectivas. *J Bras Pneumol.* 2009;35(12):1227-37. PMID:20126926. <http://dx.doi.org/10.1590/S1806-37132009001200011>
  25. Fujita M, Mizuta Y, Ikegame S, Ouchi H, Ye Q, Harada E, et al. Biphasic effects of free radical scavengers against bleomycin-induced pulmonary fibrosis. *Pulm Pharmacol Ther.* 2008;21(5):805-11. PMID:18655842. <http://dx.doi.org/10.1016/j.pupt.2008.06.006>
  26. Hong JS, Ko HH, Han ES, Lee CS. Inhibition of bleomycin – induced cell death in rat alveolar macrophages and human lung epithelial cells by ambroxol. *Biochem Pharmacol.* 2003;66(7):1296-306. [http://dx.doi.org/10.1016/S0006-2952\(03\)00448-9](http://dx.doi.org/10.1016/S0006-2952(03)00448-9)
  27. Asai T. The specific free radical scavenger edaravone suppresses bleomycin – induced acute pulmonary injury in rabbits. *Clin Exp Pharmacol Physiol.* 2007;34(1-2):22-6. PMID:17201731. <http://dx.doi.org/10.1111/j.1440-1681.2007.04528.x>
  28. Telesi M, Machado FA. A influência do exercício físico e dos sistemas antioxidantes na formação de radicais livres no organismo humano. *Rev Saúde Biol.* 2008;3(1):40-9.

#### Correspondence

##### Laisa Antonela dos Santos

Universidade Metodista de Piracicaba  
 Programa de Pós-Graduação em Fisioterapia  
 Rod. do Açúcar, Km 156  
 CEP 13400-911, Piracicaba, SP, Brasil  
 e-mail: laisa\_antonela@hotmail.com