

Avaliação da cifose torácica em mulheres idosas portadoras de osteoporose por meio da biofotogrametria computadorizada

Evaluation of thoracic kyphosis in older adult women with osteoporosis by means of computerized biophotogrammetry

Rodrigues ACC, Romeiro CAP, Patrizzi LJ

Resumo

Objetivos: Mensurar e comparar o grau de cifose torácica em mulheres idosas portadoras e não portadoras de osteoporose na coluna por meio da biofotogrametria computadorizada. **Métodos:** Foram avaliadas 12 mulheres com idade média de 68,5 anos (variação de 65 a 74 anos), divididas em dois grupos. O grupo 1, composto por seis mulheres com diagnóstico densitométrico de osteoporose na coluna (DP: -2,70 a -4,97) e o grupo 2, composto por seis mulheres com diagnóstico densitométrico de osteopenia na coluna (DP: 1,07 a -2,09), ambos comparados com a população adulta jovem. Os dois grupos foram fotografados no plano sagital direito com marcadores fixados na coluna em dois pontos anatômicos. As imagens selecionadas foram quantificadas por meio da biofotogrametria computadorizada, utilizando-se o programa Autocad-2006. **Resultados:** Observou-se diferença significativa ($p=0,02$) entre os graus de cifose torácica do grupo 1 ($66,8^{\circ}\pm 10,75$) e do grupo 2 ($53,0^{\circ}\pm 10,56$). **Conclusão:** Os resultados permitem concluir que a osteoporose acentua o grau de cifose torácica.

Artigo registrado no Clinical Trials.gov sob o número NCT00848159.

Palavras-chave: osteoporose; cifose; fotogrametria.

Abstract

Objectives: To measure and compare the degree of thoracic kyphosis in older adult women with and without spinal osteoporosis, by means of computerized biophotogrammetry. **Methods:** Twelve women of mean age 68.5 years (ranging from 65 to 74 years) were evaluated and divided into two groups. Group 1 consisted of six women with a densitometry diagnosis of spinal osteoporosis (SD: -2.70 to -4.97), while Group 2 consisted of six women with a densitometry diagnosis of spinal osteopenia (SD: -1.07 to -2.09). These groups were compared with young adults. The two groups were photographed in the right sagittal plane with markers attached to the spine at two anatomical points. The images selected were quantified by means of computerized biophotogrammetry, using the software AutoCAD-2006. **Results:** There was a significant difference ($p=0.02$) between the degrees of thoracic kyphosis in group 1 ($66.8^{\circ}\pm 10.75$) and group 2 ($53.0^{\circ}\pm 10.56$). **Conclusion:** The results showed that osteoporosis increased the degree of thoracic kyphosis.

Article registered in the Clinical Trials.gov under the number NCT00848159.

Key words: osteoporosis; kyphosis; photogrammetry.

Recebido: 10/03/2008 – Revisado: 02/09/2008 – Aceito: 02/02/2009

Introdução ::::

O envelhecimento pode ser definido como um processo irreversível, caracterizado por alterações funcionais e estruturais de diversos órgãos e sistemas que variam de um indivíduo para outro¹. Dentre essas alterações, está presente em ambos os sexos, porém com maior intensidade no sexo feminino, a redução da massa óssea a partir da quarta década de vida, período em que o processo de reabsorção óssea começa a preponderar sobre o processo de formação do osso, levando à diminuição fisiológica da massa óssea. Esse desequilíbrio na remodelagem óssea de forma mais intensa é denominado osteoporose². O desenvolvimento deste estudo foi motivado pelo interesse em identificar a influência da osteoporose no grau de cifose torácica.

A osteoporose é uma doença osteometabólica que atinge especialmente as mulheres após a menopausa, sendo caracterizada pela diminuição da densidade óssea e pela deterioração da sua microarquitetura de forma progressiva e sistêmica, levando à fragilidade do osso e aumentando o risco de fraturas³.

No Brasil, estima-se que a osteoporose afete em torno de 35% das mulheres após os 45 anos de idade⁴.

Um dos critérios diagnósticos precoces da osteoporose proposto pela Organização Mundial de Saúde (OMS), é a medida da densidade mineral óssea (DMO) por meio da densitometria óssea^{5,6}, um método capaz de medir a quantidade de osso (conteúdo mineral) em uma área ou volumes definidos em valores absolutos (g/cm^2)¹.

A diminuição da densidade óssea das vértebras leva a uma redução da região anterior dos corpos vertebrais, resultando em compressão e colapso dessas vértebras, com estreitamento dos discos e espaços intervertebrais, o que determina uma série de deformidades na coluna e modificações posturais, dentre as quais se pode destacar o aumento da cifose torácica⁷. Essa alteração torna-se significativamente maior com o avançar da idade e após a menopausa, sendo definida como um aumento da curvatura no plano sagital da coluna torácica^{8,9}.

Imagens radiográficas têm sido utilizadas para a mensuração da cifose torácica, porém com algumas desvantagens desse método, como: exposição à radiação; qualidade da imagem radiográfica não satisfatória, dificultando a sua análise, e a ausência desse equipamento no ambiente clínico fisioterapêutico para o acompanhamento evolutivo do tratamento⁹⁻¹¹, motivando assim a busca por métodos não invasivos para a avaliação das curvas da coluna, dentre eles a biofotogrametria computadorizada¹²⁻¹⁶.

Segundo a *American Society of Photogrammetry*, a biofotogrametria computadorizada é "a arte, ciência e tecnologia de informação confiável sobre objetos físicos e o meio ambiente através de processos de gravação, medição e interpretação de imagens fotográficas e padrões de energia eletromagnética radiante e outras fontes"¹⁴. É um instrumento de avaliação muito utilizado

por quantificar as alterações posturais por meio da aplicação dos princípios fotogramétricos às imagens fotográficas obtidas em movimentos corporais, complementando a avaliação para o diagnóstico fisioterapêutico em diferentes áreas¹⁷.

O presente estudo teve por objetivo mensurar o grau de cifose torácica em mulheres idosas portadoras e não portadoras de osteoporose na coluna por meio da biofotogrametria computadorizada e verificar a diferença entre os valores obtidos, tendo como hipótese maior grau de cifose torácica em mulheres osteoporóticas.

Materiais e métodos ::::

Sujeitos

Foram avaliadas 25 mulheres participantes de atividades direcionadas à terceira idade, sendo selecionadas 12 mulheres com idade média de 68,5 anos (variação entre 65 e 74 anos) que apresentavam o exame de densitometria óssea recente, principal critério de inclusão. Essas foram divididas em dois grupos. O grupo 1 foi composto por seis mulheres com diagnóstico densitométrico de osteoporose na coluna (DP=-2,70 a -4,97), com média de peso de 57,5 ($\pm 6,9$) Kg, média de altura de 1,4 ($\pm 0,07$) m e índice de massa corpórea (IMC) de 26,1 ($\pm 1,8$) Kg/m^2 , e o grupo 2 composto por seis mulheres com diagnóstico densitométrico de osteopenia na coluna (DP=-1,07 a -2,09), com média de peso de 62,1 ($\pm 9,9$) Kg, média de altura de 1,5 ($\pm 0,03$) m e IMC 25,3 ($\pm 3,3$) Kg/m^2 , ambos comparados com a população adulta jovem.

Foram excluídas do estudo 13 voluntárias com exame densitométrico com data superior a 12 meses, com diagnóstico densitométrico de osteopenia para o primeiro grupo, osteoporose para o segundo grupo, presença de escoliose acentuada, espondilite anquilosante, obesidade e doenças neurológicas graves.

Todas as voluntárias receberam informações para a participação da pesquisa e assinaram um termo de consentimento formal, concordando em participar da mesma. O estudo foi aprovado pela Comissão de Ética em Pesquisa da Universidade de Franca (UNIFRAN) parecer nº 041/07.

Avaliação do grau de cifose torácica

Para a avaliação quantitativa do grau de cifose torácica, foi utilizada a biofotogrametria computadorizada, seguindo a metodologia proposta por Vieira¹⁸. Os registros fotográficos foram realizados com um sistema de vídeo digital por meio de uma placa Pct da marca pinnacle, responsável pela conversão da imagem analógica em digital, e uma câmera filmadora HandyCam vision (Sony Zoom digital 460X Optical 20X), posicionada paralela ao chão, sobre um tripé nivelado. A sala bem iluminada e reservada permitiu a privacidade das mulheres fotografadas.

Para o registro fotográfico, as participantes permaneceram em ortostatismo à frente do simetógrafo, sendo posicionadas em local previamente demarcado. A câmera foi posicionada a 2,86 m de distância, o tripé a uma altura de 72 cm do chão, permitindo fotografar o corpo inteiro. Os marcadores utilizados foram constituídos por uma haste de 5 cm presa a uma base cilíndrica de coloração vermelha, com 3,5 cm de comprimento por 2 cm de largura, presos por uma fita adesiva dupla face nos pontos visualizados no plano sagital. As imagens foram capturadas pelo programa PlayTV USB Pro TV v1.18.

Para a mensuração do grau da cifose torácica, foram fixados os marcadores cutâneos perpendiculares sobre o processo espinhoso da sétima vértebra cervical (C7) e na 12ª vértebra torácica (T12). Todos os registros fotográficos foram realizados por um único fotógrafo, e os marcadores, posicionados sempre pelo mesmo examinador que desconhecia o grupo a que pertenciam as voluntárias.

Em seguida, foi realizado o registro fotográfico dessas marcações com as voluntárias no plano sagital direito, trajando maiô ou peças íntimas.

Os registros fotográficos digitais selecionados foram inseridos em um programa específico (Autocad-2006), sendo o examinador treinado para sua correta utilização. Esse programa permitiu traçar duas retas paralelas aos marcadores de C7 e T12, sendo a intersecção entre elas o ângulo que representou o grau de cifose torácica, quantificado com alta precisão (Figura 1).

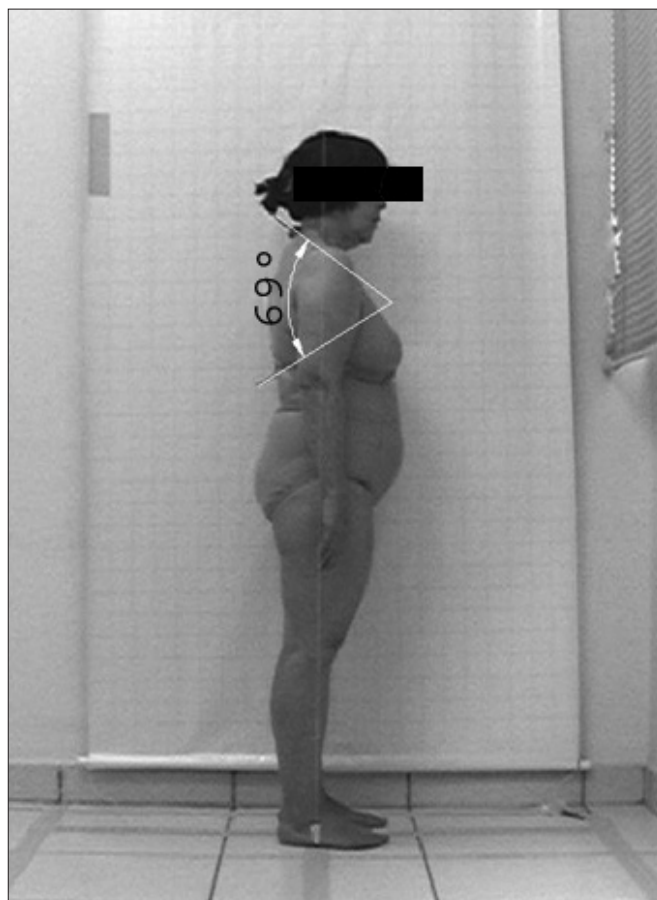

Figura 1. Quantificação angular representado pelo grau de cifose torácica no plano sagital por meio do programa Autocad-2006.

Análise estatística

Para análise da ocorrência ou não de significância estatística entre os ângulos obtidos, foi utilizado o teste *t* de Student unilateral, sendo estabelecido em 5% o nível de significância ($p < 0,05$).

Resultados

De acordo com a Tabela 1, os valores obtidos na avaliação do grau de cifose torácica das mulheres do grupo 1 foram maiores ($p = 0,02$) quando comparados com os das mulheres do grupo 2.

O resultado obtido na avaliação da mensuração do grau médio de cifose torácica presente no grupo 1 foi igual a 66,8° e, no grupo 2, 53,0°, demonstrados na Tabela 1 e Figura 2.

Discussão

A osteoporose é uma condição comum em 1/3 das mulheres brancas acima dos 65 anos e após a menopausa, sendo a sua principal complicação as fraturas do corpo vertebral⁴, que intensificam a cifose torácica¹⁹.

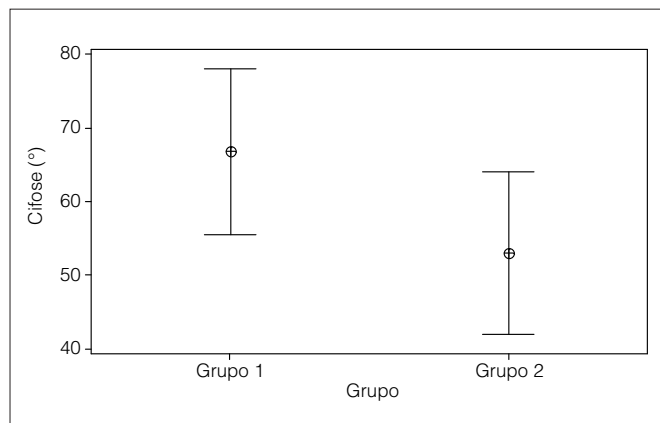


Figura 2. Comparação da cifose (°) entre os grupos avaliados. Média e IC 95%.

Tabela 1. Valores referentes às médias da idade, Índice de Massa Corpórea (IMC) e graus da cifose torácica dos grupos avaliados acompanhados do desvio-padrão (\pm).

	Idade	IMC	Cifose (graus)
Grupo 1	69,1 (2,2)	26,1 (1,8)	66,8 (9,8)
Grupo 2	68 (2,9)	25,3 (3,3)	53 (9,6)
p-valor	-	-	0,02*

* $p < 0,05$.

Cortet²⁰, verificou que mulheres osteoporóticas pós-menopausa com pelo menos uma fratura apresentam um aumento significativo da cifose torácica (63°) em relação às mulheres sem osteoporose (52°), valores semelhantes aos obtidos no presente estudo. Bartynski et al.¹⁹ observou em mulheres saudáveis, com mais de 65 anos, sem fraturas vertebrais, um grau médio de cifose torácica menor (43,6°), o que demonstra que mulheres osteoporóticas com fraturas vertebrais apresentam um aumento do grau de cifose torácica comparadas às mulheres da mesma idade e saudáveis. Itoi e Sinaki²¹ afirmam que mulheres saudáveis pós-menopausa que apresentam um grau de cifose torácica maior ou igual a 34,1° podem ser consideradas hipercifóticas e ressaltam que mulheres idosas portadoras de osteoporose apresentam um grau médio de cifose torácica superior a 37,1°. Já Kostuik²² e Plapler²³, demonstraram que mulheres com um grau de cifose torácica superior a 40° podem ser consideradas hipercifóticas. Granito²⁴ verificou um maior grau médio de cifose torácica nas mulheres portadoras de osteoporose (54,93°) quando comparados às mulheres portadoras de osteopenia (45,1°).

A imagem radiográfica é o método mais utilizado para avaliar o grau de cifose torácica (Ângulo de Cobb), tendo o grau de convexidade torácica normal valores que variam de 20° a 50°^{8,9}.

A avaliação postural é essencial para qualquer planejamento de intervenção fisioterapêutica e para o acompanhamento da sua evolução¹³. A biofotogrametria computadorizada é um método que apresenta duas grandes vantagens na efetividade de sua aplicação clínica; baixo custo do sistema de fotointerpretação de imagens e a precisão e reprodutibilidade dos resultados²⁵, motivos pelos quais se elegeu esse método de avaliação.

Granito et al.⁷ utilizaram esse instrumento de avaliação, obtendo em seus resultados um grau médio de 58,19° de cifose torácica em mulheres idosas osteoporóticas, valor inferior ao obtido neste estudo.

Com o processo natural do envelhecimento, várias alterações são identificadas no indivíduo idoso, como a diminuição da densidade mineral óssea do corpo vertebral, a degeneração dos discos intervertebrais, uma redução da capacidade dos ligamentos da coluna vertebral²⁶, um déficit proprioceptivo²⁴ e a fraqueza dos músculos extensores do tronco^{7,24,27}, sendo essas alterações consideradas justificativas para a presença de cifose torácica em mulheres idosas sem osteoporose.

Mulheres idosas portadoras de osteoporose apresentam, associados ao envelhecimento, colapsos vertebrais, que irão resultar em modificações posturais, incluindo o aumento da cifose torácica que contribui para uma diminuição da estatura em torno de 10 a 20 cm²⁷.

Assim sendo, o aumento do grau de cifose torácica é desencadeado pelo envelhecimento e exacerbado pela osteoporose²⁶, o que explica a presença de maior grau de cifose torácica nas mulheres idosas portadoras de osteoporose avaliadas neste estudo.

Itoi e Sinaki²¹ relataram uma significativa correlação negativa entre os músculos extensores da coluna e a cifose torácica em mulheres saudáveis pós-menopausa, também demonstrado por Granito et al.⁷. Davini e Nunes²⁸ afirmam que a massa de músculo esquelético tem grande influência na densidade mineral óssea; assim, a maior prevalência da osteoporose nas mulheres poderia ser explicada, em parte, por menor quantidade de massa musculoesquelética que elas apresentam²⁹⁻³¹.

A influência da atividade física na prevenção e no tratamento da osteoporose tem sido demonstrada em diversos trabalhos por meio do ganho ou da manutenção da massa óssea, do aumento de força muscular, da flexibilidade, da melhora da coordenação e do equilíbrio, importantes para evitar o risco de quedas e consequentemente de fraturas^{2,24,32}. O exercício físico deve ser sempre estimulado nos indivíduos idosos para a prevenção e tratamento da osteoporose, além da melhora da qualidade de vida, diminuindo, assim, as inúmeras consequências que o envelhecimento e a osteoporose poderão causar, como o aumento da cifose torácica.

Conclusão ::::

Tendo em vista os resultados encontrados neste estudo, conclui-se que a osteoporose acentua o grau de cifose torácica. Sugere-se a biofotogrametria computadorizada como uma opção não invasiva para a avaliação quantitativa do grau de cifose torácica na prática fisioterapêutica.

Agradecimentos ::::

Agradecemos em especial à Gema, pelo imenso apoio e colaboração para a realização deste trabalho.

Referências bibliográficas ::::

- Freitas EV, Py L, Néri AL, Cançado FAX, Gorzoni ML, Rocha SM. Tratado de Geriatria e Gerontologia. Rio de Janeiro: Guanabara Koogan; 2002.
- Navega MT, Aveiro MC, Oishi J. Alongamento, caminhada e fortalecimento dos músculos da coxa: um programa de atividade física para mulheres com osteoporose. Rev Bras Fisioter. 2003;7(3):261-7.

3. Gali JC. Osteoporose. *Acta Ortop Bras.* 2001;9(2):53-62.
4. Paiva LC, Filardi S, Pinto Neto AM, Sâmará A, Marques Neto JF. Impact of degenerative radiographic abnormalities and vertebral fractures on spinal bone density of women with osteoporosis. *São Paulo Méd J.* 2002;120(1):9-12.
5. Zanette E, Stringari FF, Machado F, Marroni BJ, Ng DPK, Canani LH. Avaliação do diagnóstico densitométrico de osteoporose/osteopenia conforme o sítio ósseo. *Arq Bras Endocrinol Metab.* 2003;47(1):30-6.
6. Pinto Neto AM, Soares A, Urbanetz AA, Souza ACA, Ferrari AEM, Amaral B, et al. Consenso brasileiro de osteoporose 2002. *Rev Bras Reumatol.* 2002;42(6):343-54.
7. Granito RN, Rennó ACM, Aveiro MC, Navega MT, Driusso P, Oishi J. Efeitos de um programa de atividade física na postura hipercifótica torácica, na dorsalgia e na qualidade de vida de mulheres com osteoporose. *Rev Bras Fisioter.* 2004;8(3):231-7.
8. Teixeira FA. Validação do método flexicurva para avaliação angular da cifose torácica [dissertação]. Brasília (DF): Universidade Católica de Brasília; 2006.
9. Teixeira FA, Carvalho GA. Confiabilidade e validade das medidas da cifose torácica através do método flexicurva. *Rev Bras Fisioter.* 2007;11(3):199-204.
10. Wilner S. Spinal pantograph: a non-invasive technique for describing kyphosis and lordosis in the thoraco-lumbar spine. *Acta Orthop Scand.* 1981;52(5):525-9.
11. Baraúna MA, Canto RST, Sanchez HM, Bustamante JCF, Ventura-Silva RA, Malusá S. Validade e confiabilidade intra-indivíduo do cifolordômetro na avaliação da convexidade torácica. *Rev Bras Fisioter.* 2005;9(3):319-25.
12. Voutsinas SA, MacEwen GD. Sagittal profiles of the spine. *Clin Orthop Relat Res.* 1986;210:235-42.
13. Baraúna MA, Adorno MLGR. Avaliação cinesiológica das curvaturas lombar e torácica das gestantes através do cifolordômetro e da fotogrametria computadorizada e sua correlação com a dor lombar. *Fisioter Bras.* 2001;2(3):145-55.
14. Iunes DH, Castro FA, Moura IC, Oliveira AS, Bevilacqua-Grossi D. Confiabilidade intra e interexaminadores e repetibilidade da avaliação postural pela fotogrametria. *Rev Bras Fisioter.* 2005;9(3):327-34.
15. Venturelli WS. Correlação das alterações posturais e da espirometria de crianças respiradoras bucais [dissertação]. Rio de Janeiro (RJ): Universidade Federal do Rio de Janeiro; 2006.
16. Silva FC. Avaliação de um programa computacional para a medida da lordose lombar. [Dissertação]. Porto Alegre (RS): Universidade Federal do Rio Grande do Sul; 2005.
17. Baraúna MA, Duarte F, Sanches HM, Canto RST, Malusá S, Campelo-Silva CD, et al. Avaliação do equilíbrio estático em indivíduos amputados de membros inferiores através da biofotogrametria computadorizada. *Rev Bras Fisioter.* 2006;10(1):83-90.
18. Vieira ER. Análise da confiabilidade de equipamentos e métodos para medir o movimento de flexão anterior da coluna lombar [dissertação]. São Carlos (SP): Universidade Federal de São Carlos; 2002.
19. Bartynski WS, Heller MT, Grahovac SZ, Rothfus WE, Lask MK. Severe thoracic kyphosis in the older patient in the absence of vertebral fracture: association of extreme curve with age. *AJNR Am J Neuroradiol.* 2005;26:2077-85.
20. Cortet B, Houvenagel E, Puisieux F, Roches E, Garnier P, Delcambre B. Spinal curvatures and quality of life in women with vertebral fractures secondary to osteoporosis. *Spine.* 1999;24(18):1921-5.
21. Itoi E, Sinaki M. Effect of back-strengthening exercise on posture in healthy women 49 to 65 years of age. *Mayo Clin Proc.* 1994;69(11):1054-9.
22. Kostuik JP. Adult Kyphosis. The adult spine-principles and practice. New York: Raven Press; 1991.
23. Plappler PG. Correlação da densidade mineral óssea de L2-L4 com a dinamometria isocinética do tronco e grau da curva torácica em mulheres normais, osteopênicas e osteopóticas [tese]. São Paulo (SP): Faculdade de Medicina da Universidade de São Paulo; 2001.
24. Granito RN. Efeitos do envelhecimento e da osteoporose na cifose torácica, na propriocepção e no torque dos músculos do tronco [dissertação]. São Carlos (SP): Universidade Federal de São Carlos; 2005.
25. Ricieri DV. Validação de um protocolo de fotogrametria computadorizada e quantificação angular do movimento torção-abdominal durante a ventilação tranqüila [dissertação]. Uberlândia (MG): Centro Universitário do Triângulo; 2000.
26. Guccione AA. Fisioterapia Geriátrica. 2ª ed. Rio de Janeiro: Guanabara Koogan; 2002.
27. Driusso P, Oishi J, Rennó ACM, Ferreira V. Efeitos de um programa de atividade física na qualidade de vida de mulheres com osteoporose. *Rev Fisioter Univ. São Paulo.* 2000;7(12):1-9.
28. Davini R, Nunes CV. Alterações nos sistema neuromuscular decorrentes do envelhecimento e o papel do exercício físico na manutenção da força muscular em indivíduos idosos. *Rev Bras Fisioter.* 2003;7(3):201-7.
29. Gallagher D, Visser M, Meersman RE, Sepulveda D, Baumgartner RN, Pierson RN, et al. Appendicular skeletal muscle mass: effects of age, gender, and ethnicity. *J Appl Physiol.* 1997;83(1):229-39.
30. Frontera WR, Hughes VA, Lutz KJ, Evans WJ. A cross-sectional study of muscle strength and mass in 45-to 78yr-old men and women. *J Appl Physiol.* 1991;71(2):644-50.
31. Janssen I, Heymsfield SB, Wang Z, Ross R. Skeletal muscle mass and distribution in 468 men and women aged 18-88 yr. *J Appl Physiol.* 2000;89(1):81-8.
32. Vieira RA, Alessandro CC, Reis EDS, Paiva JP, Xavier KL, Rodrigues LA, et al. A atuação da fisioterapia na prevenção de quedas em pacientes com osteoporose senil. *Fisioter Bras.* 2002;3(2):72-8.