

## ESTUDO DAS RELAÇÕES ANATÔMICAS E SUAS VARIAÇÕES ENTRE O NERVO CIÁTICO E O MÚSCULO PIRIFORME

VICENTE EJD<sup>1</sup>, VIOTTO MJS<sup>2</sup>, BARBOSA CAA<sup>3</sup> E VICENTE PC<sup>4</sup>

<sup>1</sup> Faculdade de Fisioterapia, Centro de Ciências da Saúde, Universidade Federal de Juiz de Fora, Juiz de Fora, MG - Brasil

<sup>2</sup> Departamento de Morfologia e Patologia, Universidade Federal de São Carlos, São Carlos, SP - Brasil

<sup>3</sup> Secretaria Municipal de Saúde, São Carlos, SP - Brasil

<sup>4</sup> Faculdade de Medicina Veterinária e Zootecnia, Universidade Estadual Paulista Julio de Mesquita filho, Botucatu, SP - Brasil

Correspondência para: Eduardo José Danza Vicente, Universidade Federal de Juiz de Fora UFJF, Centro de Ciências da Saúde, Faculdade de Fisioterapia, Campus Universitário, Martelos, CEP 36016-130, Juiz de Fora, MG - Brasil, e-mail: edujdv@yahoo.com.br e eduardo.vicente@ufjf.edu.br

Recebido: 23/10/2006 - Revisado: 29/03/2007 - Aceito: 04/05/2007

### RESUMO

Contexto: A síndrome do músculo piriforme pode ter como causa a passagem anormal do nervo ciático ou de uma de suas partes pelo ventre do músculo piriforme. Objetivo: Analisar as relações anatômicas e métricas entre o músculo piriforme e o nervo ciático, contribuindo com o conhecimento anatomo-clínico da região glútea. Método: Foram utilizados 20 cadáveres adultos de ambos os sexos. O nervo ciático e o músculo piriforme foram dissecados, medidos e fotodocumentados. Resultados: Observou-se que 85% das 40 regiões glúteas apresentaram o nervo como tronco único, passando pela borda inferior do músculo piriforme, e 15% mostraram uma variação bilateral, caracterizada pela passagem do nervo fibular comum através do músculo piriforme. Os dados obtidos não revelaram diferenças estatisticamente significantes.

Palavras-chave: síndrome do piriforme; nervo ciático; músculo piriforme; relações anatômicas.

### ABSTRACT

#### Study on anatomical relationships and variations between the sciatic nerve and piriform muscle

Context: Piriform muscle syndrome can be caused by abnormal passage of the sciatic nerve or one of its parts through the belly of the piriform muscle. Objective: To analyze the anatomical and measurement relationships between the piriform muscle and the sciatic nerve in order to contribute towards better anatomoclinical understanding of the gluteal region. Method: Twenty adult cadavers of both sexes were used. The sciatic nerve and piriform muscle were dissected, measured and photodocumented. Results: The sciatic nerve was seen to be a single trunk passing through the lower margin of the piriform muscle in 85% of the 40 gluteal regions, and 15% showed bilateral variation characterized by the passage of the common fibular nerve through the piriform muscle. The data obtained did not show any statistically significant differences.

*Key words:* piriform syndrome; sciatic nerve; piriform muscle; anatomical relationships.

## INTRODUÇÃO

As relações anatômicas entre o nervo ciático e o músculo piriforme bem como suas variações têm sido descritas por vários autores<sup>1,2,3</sup> e correlacionadas com a origem dos sinais e sintomas da síndrome de compressão nervosa<sup>3,4</sup>. A síndrome do “músculo piriforme”, termo aplicado a um tipo de dor ciática relacionada a uma condição anormal do músculo piriforme e com origem frequentemente traumática, foi descrita inicialmente por Yeoman<sup>5</sup>. Essa síndrome representa uma entidade clínica caracterizada por distúrbios sensitivos, motores e tróficos na área de distribuição do nervo ciático<sup>3,6</sup>.

Não existe uma causa comum que determine o aparecimento dessa síndrome, havendo registros na literatura de traumas ou histórias de traumas<sup>7</sup> em aproximadamente metade dos casos<sup>8</sup>. Entretanto, entre as causas, pode-se descrever a passagem anormal do nervo ciático através do músculo piriforme, levando a cialgia por compressão do nervo e artérias concomitantes<sup>6,7,9,10</sup>.

Aparentemente, há discordância entre os autores quanto à incidência de passagem do nervo ciático através do músculo piriforme<sup>2,6,11,12</sup>.

Com relação à localização topográfica do nervo ciático após sua entrada na região glútea, Lockhart et al.<sup>13</sup> referem que o nervo ciático desce para coxa no ponto médio entre a tuberosidade isquiática e o trocânter maior do fêmur, um pouco mais próximo da primeira saliência óssea.

Tendo em vista as informações acima sobre as relações topográficas entre o nervo ciático e o músculo piriforme como possível etiologia da Síndrome do Músculo Piriforme, bem como a afirmação de Robinson<sup>14</sup> de que essa síndrome não é incomum, o objetivo deste trabalho foi estudar e descrever as relações anatômicas entre o nervo ciático e o músculo piriforme, com especial atenção à incidência de passagem do nervo através do músculo ou sobre sua margem superior, correlacionando a prevalência das possíveis variações com os antímeros direito e esquerdo, e descrever as relações métricas entre o nervo ciático e o músculo piriforme, bem como entre o nervo e o ligamento sacrotuberal e o trocânter maior do fêmur.

## METODOLOGIA

Foram utilizadas 40 regiões glúteas, direitas e esquerdas, de 20 cadáveres de indivíduos adultos, brancos, 16 do sexo masculino e 4 do sexo feminino, pertencentes ao Laboratório de Anatomia da Universidade Federal de São Carlos.

Os cadáveres, mantidos em solução de formol a 10%, tiveram suas regiões glúteas dissecadas, obedecendo aos planos estratigráficos, com a utilização de material cirúrgico adequado (pinças, bisturis de lâminas fixa e móvel, afastadores, tesouras, etc.).

Completadas as dissecções, as regiões glúteas foram esquematizadas e fotodocumentadas, e as seguintes medidas foram tomadas com o auxílio de paquímetro de precisão 0,05 mm:

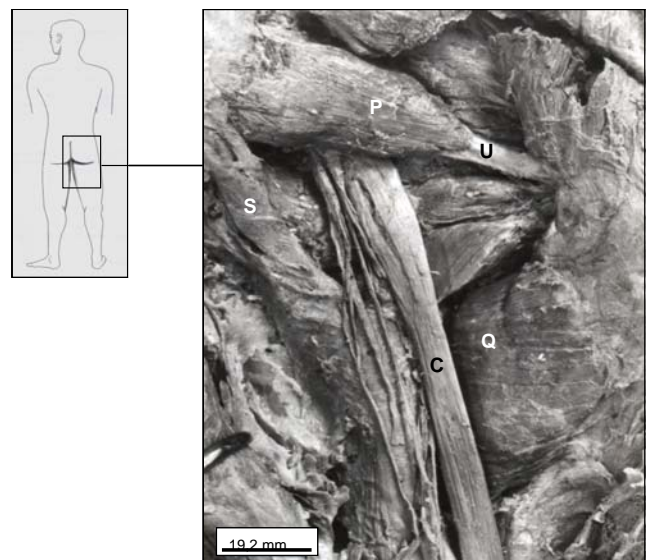
1. Largura do nervo ciático junto à margem inferior do músculo piriforme;
2. Comprimento extrapélvico do músculo piriforme, tomando-se como pontos de referência o ligamento sacrotuberal e o ápice do trocânter maior do fêmur;
3. Largura extrapélvica do músculo piriforme no ponto médio de seu ventre;
4. Distância entre a margem lateral do ligamento sacrotuberal e a margem medial do nervo ciático. Para essa medida, tomou-se como referência a borda lateral do ligamento, próximo à sua fixação na tuberosidade isquiática;
5. Distância entre o ápice do trocânter maior do fêmur e a margem lateral do nervo ciático.

Na sequência, utilizou-se o teste t para amostras independentes visando comparar:

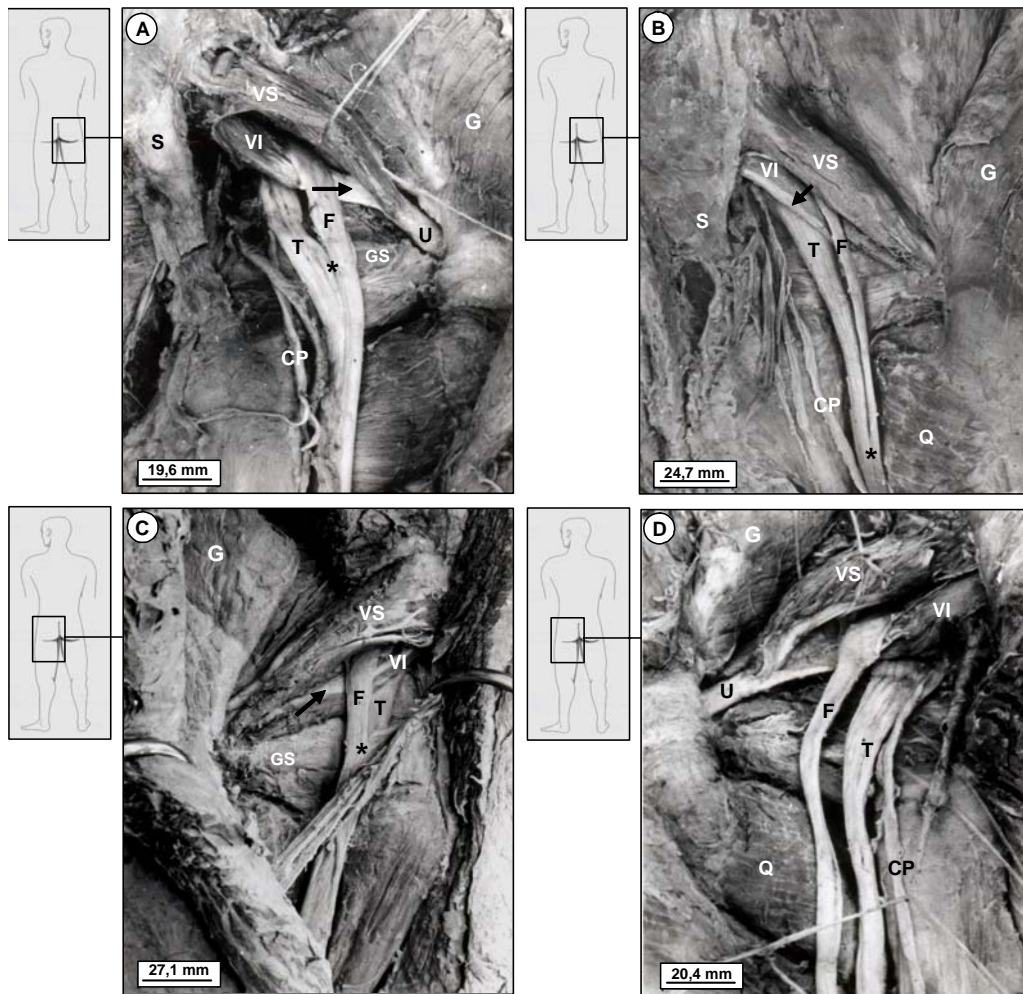
1. A largura do nervo ciático junto à borda inferior do músculo piriforme nos antímeros direito e esquerdo das relações não variantes e variantes.

E o teste t para dados pareados para comparar:

1. O comprimento e largura extrapélvica do músculo piriforme no ponto médio de seu ventre nos antímeros direito e esquerdo;
2. A distância entre a margem medial do nervo ciático e a margem lateral do ligamento sacrotuberal e entre a margem lateral do nervo ciático e o ápice do trocânter maior nos antímeros direito e esquerdo.



**Figura 1.** Região glútea não variante. São indicados: músculo piriforme (P); tendão único (U) de fixação; nervo ciático (C); ligamento sacrotuberal (S), e músculo quadrado da coxa (Q).



**Figura 2.** Regiões glúteas variantes, observa-se o músculo glúteo médio (G), o ventre superior (VS) e ventre inferior (VI) do músculo piriforme, o nervo fibular comum (F) e o nervo tibial (T). **A:** Nota-se a formação de um tendão (Seta) no ventre inferior do músculo piriforme, que se une ao tendão único (U) de fixação e a união do nervo ciático (\*) junto ao músculo gêmeo superior (GS). Nervo cutâneo posterior da coxa (CP) e o ligamento sacrotuberal (S). **B:** Notam-se fibras tendinosas (Seta) na borda inferior do ventre inferior do músculo piriforme e a união do nervo ciático (\*) no terço médio do músculo quadrado da coxa (Q). Nervo cutâneo posterior da coxa (CP) e ligamento sacrotuberal (S). **C:** Fibras tendinosas (Seta) na borda superior do ventre inferior do músculo piriforme e o nervo ciático unindo-se (\*) na borda superior do músculo gêmeo superior (GS). **D:** Tendão único (U) de fixação do músculo piriforme e o nervo ciático separado. Nervo cutâneo posterior da coxa (CP) e músculo quadrado da coxa (Q).

## RESULTADOS

Nas 40 regiões glúteas dissecadas, aqui denominadas espécimes, os tipos de relações encontrados entre o músculo piriforme e o nervo ciático foram: 1º Relação não variante, na qual o nervo ciático emergiu na região glútea, passando pela borda inferior do músculo piriforme (Figura 1) e, 2º. Relação variante, na qual o nervo emergiu na região glútea dividido, com sua porção fibular comum atravessando o músculo piriforme e a porção tibial passando pela borda inferior do músculo (Figura 2A; B; C; D).

A relação variante encontrada somente nos cadáveres masculinos ocorreu bilateralmente. Em dois cadáveres (4 espécimes), o músculo piriforme apresentou-se com 2 ventres, um superior maior que se superpõe parcialmente a

um inferior menor. No ventre inferior, fibras tendinosas foram observadas constituindo um tendão (duas espécimes) (fig. 2A), ou percorrendo-o ao longo de sua borda inferior (fig. 2B) ou superior (fig. 2C).

Em um cadáver (2 espécimes), o músculo piriforme apresentou-se perfurado pela porção fibular comum do nervo ciático, não sendo observadas fibras tendinosas entre as fibras musculares (fig. 2D). Nessas espécimes, como nas demais variantes e não variantes, o músculo piriforme apresentou também um único tendão de fixação extrapélvico.

Nas espécimes variantes, após emergir na região glútea dividido, o nervo ciático se comportou de maneira diferente no seu trajeto em direção à região posterior da coxa nos antúmeros direito e esquerdo. Pôde-se observar que as porções fibular comum e tibial uniram-se junto ao músculo gêmeo

superior, no antímero direito, em duas espécimes (Figura 2A); no terço médio do músculo quadrado da coxa, no antímero direito (Figura 2B); na borda superior do músculo gêmeo superior, no esquerdo (Figura 2C), ou então mantiveram-se desunidos, em duas espécimes no antímero esquerdo (Figura 2D) e, assim, continuaram em seu trajeto descendente.

**Tabela 1.** Tipo de relação encontrada nos antímeros direito e esquerdo e suas porcentagens.

| Tipo                | Direito   | Esquerdo  | %          | Total     |
|---------------------|-----------|-----------|------------|-----------|
| <i>Não Variante</i> | 17        | 17        | 85         | 34        |
| <i>Variante</i>     | 03        | 03        | 15         | 06        |
| <b>Total</b>        | <b>20</b> | <b>20</b> | <b>100</b> | <b>40</b> |

Em 85% dos casos (34 espécimes), a relação foi do tipo não variante e, em 15% (6 espécimes), a relação foi do tipo variante (Tabela 1). Em relação à largura do nervo ciático junto à borda inferior do músculo piriforme, nos antímeros direito e esquerdo das relações não variantes e variantes, pôde-se observar diferenças estatisticamente significativas, com maiores valores nas relações variantes (Tabela 2). Quando se comparou comprimento e largura extrapélvica do músculo

piriforme, nos antímeros direito e esquerdo, os resultados encontrados não mostraram diferenças estatisticamente significativas (Tabela 3). As mensurações realizadas entre a margem medial do nervo ciático e a margem lateral do ligamento sacrotuberal, e entre a margem lateral do nervo ciático e o ápice do trocânter maior, nos antímeros direito e esquerdo, também não apresentaram diferenças estatisticamente significativas (Tabela 4).

## DISCUSSÃO

Os nervos tibial e fibular comum representam duas divisões no interior do nervo ciático que estão manifestadas na origem do nervo, em estágios precoces do desenvolvimento embrionário e conservam sua identidade em toda a sua extensão, embora reunidas em um nervo comum por uma bainha de tecido conjuntivo<sup>15</sup>. Estudos posteriores de Mandiola et al.<sup>11</sup>, realizados em fetos humanos a termo, evidenciaram que o nervo ciático se constitui como tronco único, no plexo, em 48% dos casos, sendo que a porcentagem restante corresponde à existência individualizada dos nervos tibial e fibular comum no plexo sacral.

A separação observada durante o desenvolvimento embrionário pode permanecer no adulto, refletindo nas relações topográficas entre o nervo ciático e o músculo piriforme na região glútea.

**Tabela 2.** Largura (mm) do nervo ciático junto à borda inferior do músculo piriforme nos antímeros direito e esquerdo das relações não variantes e variantes.

| Antímero        | Tipo         | N  | Média  | Desvio- Padrão | Erro- Padrão | Teste T        | Gl        | P            |
|-----------------|--------------|----|--------|----------------|--------------|----------------|-----------|--------------|
| <b>Direito</b>  | Não Variante | 17 | 18,852 | 4,452          | 1,080        | <b>- 2,53*</b> | <b>18</b> | <b>0,021</b> |
|                 | Variante     | 3  | 26,433 | 6,764          | 3,905        |                |           |              |
| <b>Esquerdo</b> | Não Variante | 17 | 22,335 | 5,955          | 1,444        | <b>- 2,03*</b> | <b>18</b> | <b>0,056</b> |
|                 | Variante     | 3  | 29,700 | 3,966          | 2,289        |                |           |              |

\* Significante a 5%.

**Tabela 3.** Comprimento e largura extrapélvica do músculo piriforme no ponto médio de seu ventre nos antímeros direito e esquerdo.

| Medida             | Antímero | N  | Média  | Desvio-Padrão | Erro-Padrão | Teste T                   | Gl        | P            |
|--------------------|----------|----|--------|---------------|-------------|---------------------------|-----------|--------------|
| <b>Comprimento</b> | Direito  | 20 | 76,380 | 8,255         | 1,846       | <b>-1,50<sup>ns</sup></b> | <b>19</b> | <b>0,150</b> |
|                    | Esquerdo | 20 | 79,510 | 10,117        | 2,262       |                           |           |              |
| <b>Largura</b>     | Direito  | 20 | 22,980 | 6,230         | 1,393       | <b>1,36<sup>ns</sup></b>  | <b>19</b> | <b>0,189</b> |
|                    | Esquerdo | 20 | 21,835 | 4,729         | 1,058       |                           |           |              |

<sup>ns</sup> Não significante.



**Tabela 4.** Distância entre a margem medial do nervo ciático e a margem lateral do ligamento sacrotuberal e entre a margem lateral do nervo ciático e o ápice do trocânter maior nos antímeros direito e esquerdo.

| Distância  | Antímero | N  | Média  | Desvio-Padrão | Erro-Padrão | Teste T                    | GI        | P            |
|--|----------|----|--------|---------------|-------------|----------------------------|-----------|--------------|
| <b>Margem medial do nervo ciático e a margem lateral do ligamento sacrotuberal</b> | Direito  | 20 | 17,290 | 4,685         | 1,048       | <b>- 0,34<sup>ns</sup></b> | <b>19</b> | <b>0,734</b> |
|  | Esquerdo | 20 | 17,855 | 7,271         | 1,626       |                            |           |              |
| <b>Margem lateral do nervo ciático e o ápice do trocânter maior</b>                | Direito  | 20 | 32,660 | 6,125         | 1,370       | <b>- 0,28<sup>ns</sup></b> | <b>19</b> | <b>0,781</b> |
|  | Esquerdo | 20 | 33,225 | 8,086         | 1,808       |                            |           |              |

<sup>ns</sup> Não significativo.

No presente trabalho, observou-se, em 85% dos casos, uma relação anatômica não variante entre o nervo ciático e o músculo piriforme. Essas observações estão em consonância com a literatura que relata a passagem do nervo como um todo pelo forame infrapiriforme em 80 a 90% dos casos<sup>2,16,17</sup>.

A única variação encontrada (15% das observações) foi aquela em que o nervo ciático emergiu na região glútea dividido, com sua porção tibial passando sempre pela borda inferior do músculo piriforme. A porção fibular comum, no entanto, apresentou-se atravessando o músculo não dividido em 2 espécimes ou, então, passando por entre os dois ventres do músculo dividido, em contato com fibras tendinosas, em 4 espécimes.

Esse tipo de variação também foi o mais frequentemente encontrado por Pace & Nagle<sup>8</sup>, Pecina<sup>6</sup>, Gabrielli et al.<sup>2</sup>. Por outro lado, outros tipos de variações são descritos pelos autores, porém com menor frequência. Nesses casos, o nervo ciático como um todo pode perfurar o músculo piriforme<sup>8</sup>, ou o nervo fibular comum passar pela borda superior e o nervo tibial pela borda inferior do músculo<sup>2</sup>.

Essa variação entre o nervo ciático e o músculo piriforme, levando à isquialgia por compressão do nervo<sup>6,9,10</sup>, causa a síndrome do piriforme<sup>5</sup>. Entretanto, essa compressão nervosa não é uma entidade clínica presente somente quando uma ou ambas as porções do nervo ciático atravessam as fibras tendinosas do músculo, mas também quando o nervo atravessa suas fibras musculares.

Neste trabalho, das 6 espécimes variantes, 4 apresentavam a porção fibular do nervo ciático em contato com fibras tendinosas de um dos ventres do músculo piriforme. Pecina encontrou o nervo ciático passando através da porção tendinosa desse músculo em 15% das espécimes anatômicas. Nesses indivíduos, o alongamento do músculo piriforme, pela rotação interna da coxa, poderia levar a compressão nervosa<sup>6</sup>. Nas outras 2 espécimes deste trabalho,

a porção fibular do nervo ciático atravessou as fibras musculares do piriforme, condição essa que levou vários pesquisadores a tratarem essa síndrome de forma não conservadora, com a secção de fibras do músculo piriforme para minimizar os efeitos da compressão nervosa<sup>4,8,9,14</sup>.

O presente estudo sugere que não há prevalência de antímero para a ocorrência de variações nas relações anatômicas entre o nervo ciático e o músculo piriforme, concordando com as descrições anteriores de Bardeen & Elting<sup>15</sup>. Todavia, o lado esquerdo foi mais variável nas observações de Trotter<sup>18</sup> e de Odajima e Kurihara<sup>19</sup>, enquanto os estudos de Berkol et al.<sup>20</sup> e, posteriormente, de Gabrielli et al.<sup>2</sup>, apontam o lado direito como sendo mais variável. Todos os espécimes variantes deste estudo eram do sexo masculino, dados diferentes daqueles encontrados por Odajima & Kurihara<sup>19</sup>, que observaram essa variação com maior incidência no sexo masculino e Pace & Nagle<sup>8</sup>, no sexo feminino.

Quando emergiu como tronco único, o nervo ciático assim permaneceu em todo o seu trajeto na região glútea. Nas espécimes variantes, após entrarem na região glútea, as porções fibular comum e tibial se mantiveram separadas no antímero esquerdo em dois espécimes, nos outros, mesmo em níveis diferentes, junto ao músculo gêmeo superior ou junto ao músculo quadrado da coxa, as porções separadas se uniram. Na literatura consultada, não foram encontradas referências quanto ao nível de união das porções separadas do nervo ciático na região glútea. As descrições são genéricas, referindo apenas que quando os dois componentes do nervo ciático estão separados em sua origem no plexo, podem simplesmente ser paralelos entre si no restante da coxa, ou podem se juntar abaixo do piriforme por uma bainha de tecido conjuntivo, exatamente como se apresentam quando não estão separados na origem<sup>17</sup>.

Nas mensurações aqui efetuadas, somente a largura do nervo ciático apresentou diferença estatisticamente significativa,

quando considerado antímerno direito e esquerdo nas relações variantes e não variantes. A largura do nervo ciático junto à borda inferior do músculo piriforme foi de 18,85 mm no lado direito e 22,32 mm no esquerdo, em relações não variantes. Entretanto, Williams et al.<sup>21</sup> atribuíram ao nervo uma largura de 20,0 mm em sua origem aparente. Nas relações variantes, a média encontrada para o nervo ciático foi 26,46 mm no lado direito e 29,68 mm no esquerdo.

O comprimento extrapélvico do músculo piriforme foi em média de 76,37 mm para o antímerno direito e 79,50 mm para o antímerno esquerdo. Medidas semelhantes àquelas encontradas por Gabrielli et al.<sup>2</sup>, em que o antímerno direito e o esquerdo mediram 71,90 mm e 72,80 mm, respectivamente. Quanto ao item largura do músculo piriforme no ponto médio de seu ventre, a média observada no antímerno direito foi de 21,82 mm, e no esquerdo 20,95 mm, dados esses inéditos, visto que nada consta a esse respeito na literatura especializada.

As distâncias médias observadas entre a margem medial do nervo ciático e a margem lateral do ligamento sacrotuberal foram de 17,27 mm e de 17,83 mm nos antímeros direito e esquerdo, respectivamente. A margem lateral do nervo distou do ápice do trocânter maior 32,66 mm, no lado direito, e 33,22 mm, no esquerdo. Embora na literatura consultada não tenham sido encontradas descrições semelhantes, aparentemente esses dados estão de acordo com a descrição clássica de que, na parte principal do seu trajeto o nervo ciático repousa sobre a superfície posterior do ísquio, entre a tuberosidade isquiática e o trocânter maior do fêmur, um pouco mais próximo da primeira saliência óssea<sup>13,17,22</sup>.

O conhecimento da divisão alta do nervo ciático bem como do seu trajeto tem importância durante a abordagem cirúrgica, em casos de lesões que o afetam em suas partes glúteas ou femorais<sup>23</sup>. Outros autores ainda correlacionam a passagem anormal do nervo ciático através do músculo piriforme com uma síndrome de compressão nervosa, mais especificamente a Síndrome do Músculo Piriforme<sup>4,6,9,14,24</sup>.

Finalizando, acredita-se que a execução desse trabalho trouxe contribuições ao assunto em questão, seja através da confirmação de dados anteriormente descritos, seja através do acréscimo de novas observações, visando o conhecimento anátomo-clínico da região glútea.

## REFERÊNCIAS BIBLIOGRÁFICAS

- Chiba S. Multiple positional relationships of nerves arising from the sacral plexus to the piriforms muscle in humans. *Acta Anat Nippon*. 1992;67:691-724.
- Gabrielli C, Ambrósio JD, Prates JC, Olave E. Relações topográficas entre o nervo ciático e o músculo piriforme. *Rev bras ciênc morfol*. 1994;11:8-12.
- Kouvalchouk JF, Bonnet JM, Mondenard JP. Le syndrome du pyramidal a propos de 4 castraités chirurgica lement et revue de la literature. *Rev Chir Orthop*. 1996;82:647-57.
- Solheim LF, Siewers P, Paus B. The piriformis muscle syndrome. *Acta Orthop Scand*. 1981;52:73-5.
- Yeoman W. The relation of arthritis of the sacro-iliac joint to sciatica. *Lancet*. 1928;2:1119-22.
- Pecina M. Contribution to the etiological explanation of the piriformis syndrome. *Acta Anat*. 1979;105:181-7.
- Fishman LM, Dombi GW, Michaelsen C, Ringel S, Rozbruch J, Rosner B. Piriformis syndrome: Diagnosis, treatment, and outcome a 10-year study. *Arch Phys Med Rehabil*. 2002;83:295-301.
- Pace JB, Nagle D. Piriformis syndrome. *West J Med*. 1976; 124:435-9.
- Freiburg AH, Vinke TA. Sciatica and the sacroiliac joint. *J Bone and Joint Surg*. 1934;16:126-36.
- Beaton LE, Anson BJ. The sciatic nerve and the piriformis muscle: their interrelation a possible cause of coccygodynia. *J Bone Jt Surg*. 1938;20:686-8.
- Mandiola EL, Hernández PH, Hofer UP, Crovetto E, Ortega E. Variaciones anatomicas del origen del nervio isquiatico (en fetos humanos de término). *An Anat Norm*. 1986;4:40-3.
- Mullin V, Rosayro M. Caudal steroid injection for treatment of piriformis syndrome. *Anesth Analg*. 1990;71:705-7.
- Lockhart RD, Hamilton GF, Fyfe FW. *Anatomy of the human body*. 2ª ed. London: Faber and Faber Limited; 1972.
- Robinson DR. Piriformis syndrome in relation to sciatic pain. *Am J Surg*. 1947;73:355-8.
- Bardeen CR, Elting AW. A statistical study of the variations in the formation and position the lumbo-sacral plexus in man. *Anat Anz*. 1901;19:209-39.
- Nizankowski C, Siociak J, Szybejko J. Varieties of the course of the sciatic nerve in man. *Folia Morph (Warsz)*. 1972;31: 507-13.
- Hollinshead WH. *Livro-texto de anatomia humana*. São Paulo (SP): Harper & Row do Brasil; 1980.
- Trotter M. The relation of the sciatic nerve to the piriformis muscle in american whites and negroes. *Anat Rec*. 1932;52: 321-3.
- Odajima J, Kurihara T. Supplementary findings to the morphology of the piriform muscle. *Excerpta Med*. 1963;12: 9-17.
- Berkol N, Mouchet A, Gögen N. Note sur le niveau de bifurcation du grand nerf sciatique. *Ann Anat Pathol*. 1935; 12:596-600.
- Willians PL, Roger W, Dyson M, Bannister LH. *Gray's Anatomy*. 37ª ed. New York (NY): Churchill Livingstone; 1989.
- Lazorthes G. *Le système périphérique*. 2ª ed. Paris: Masson; 1971.
- Healey JÁ. *Synopsis of clinical anatomy*. Philadelphia: W B Saunders; 1969.
- Gierada DS, Erickson SJ. MR imaging of the sacral plexus: abnormal findings. *Am J Roentgenol*. 1993;160:1067-71.