

Artigo / Article

Leucemia linfóide crônica e linfoma linfocítico de pequenas células: a mesma doença?

Chronic lymphocytic leukemia and small lymphocytic lymphoma: the same disease?

Lucia M. R. Silla

O linfoma linfocítico de pequenas células (LLPC) é considerado uma variante tumoral da leucemia linfocítica crônica e, por conseguinte, a mesma doença. Existem similaridades clínicas, morfológicas, imunofenotípicas e genéticas que parecem resistir até mesmo a uma análise mais aprofundada com o instrumental técnico atualmente disponível para o estudo da biologia molecular. Talvez o refinamento das técnicas de análise da expressão de múltiplos genes, incluindo genes para microRNAs, tanto das células malignas quanto das remanescentes benignas do microambiente, e os avanços no conhecimento de determinantes da diferenciação celular possam, em um futuro próximo, esclarecer afinal se LLPC e LLC são doenças diferentes. Rev. bras. hematol. hemoter. 2005;27(4):263-266.

Palavras-chave: Leucemia linfocítica crônica; linfoma linfocítico de pequenas células; manifestações clínicas; diagnóstico; expressão gênica; microRNA.

Introdução

A evolução clínica igualmente heterogênea e a semelhança entre o fenótipo das células, tanto morfológico como imunofenotípico, fizeram com que as sucessivas classificações Kiel,¹ REAL² e WHO³ de doenças linfoproliferativas considerassem a leucemia linfocítica crônica (LLC) e o linfoma linfocítico de pequenas células (LLPC) a mesma doença. Tal conceito vem resistindo a todos os avanços da biologia molecular e celular, mesmo àqueles incorporados à pesquisa nos últimos cinco anos.

Doenças malignas são definidas pelas suas características morfológicas, fenotípicas, genotípicas e clínicas. A complexidade na caracterização das neoplasias linfóides tem representado um desafio permanente, pois a transformação neoplásica acrescenta à diversidade ainda não totalmente esclarecida dos linfócitos benignos, uma série de anomalias moleculares chegando, por vezes, a exibir, em uma mesma célula, marcadores observados em linhagens linfocitárias

benignas diferentes. Ocasionalmente, expressam inclusive alguns marcadores "mielóides".

Os avanços da biotecnologia representados pela crescente capacidade em detectar a presença de oncogenes e, mais recentemente, a possibilidade de se avaliar a expressão concomitante de outros genes pela técnica do *microarray*, têm revelado ainda outras diferenças que podem ter impacto na biologia e caracterizar doenças biologicamente distintas que acometem a mesma linhagem celular.

Manifestações clínicas

A diferença indiscutível entre a LLC e o LLPC é que, no segundo, os linfócitos maduros, indistinguíveis do primeiro, se apresentam sobre a forma tumoral infiltrando gânglios e, ocasionalmente, baço, e comprometem a medula óssea em apenas 30% dos casos.⁴

Tsimberidou e col⁵ estudaram as características clínicas de 2.051 pacientes (199 com LLPC e 1.852 com LLC)

Departamento de Medicina Interna – Universidade Federal do Rio Grande do Sul.
Serviço de Hematologia e Transplante de Medula Óssea – Hospital de Clínicas de Porto Alegre.

Correspondência para: Lucia M. R. Silla
Rua Ramiro Barcellos, 2.350 sala 2235 – Rio Branco
Hospital de Clínicas de Porto Alegre
90035-003 – Porto Alegre-RS
Tel.: (51) 316-8000 / 311-7461 – Fax.: (51) 316-8317
E-mail: rsilla@hcpa.ufrgs.br

e encontraram diferenças significativas na forma de apresentação apenas no que se refere à concentração de hemoglobina, dosagem de gamaglobulinas séricas e linfocitose medular (Figura 1). É interessante observar que, apesar de o LLPC poder evoluir para LLC, em alguns casos isto jamais acontece.⁶

Characteristic	SLL (199)	CLL (1852)	p-value
Age (Med:Range)	59:17-89	59:17-90	
Male%	58%	62%	
Binet:A/B/C	60/24/16	61/28/11	
Platelets <100x10 ⁹ /L	9.8%	8.3%	
Hgb < 11g%	16%	8.0%	<.001
Low IgG/A/M (%)	14/24/17	19/32/26	.09/.03/.01
Marrow Lymphs <50%	66%	29%	<.001
β ₂ M > 2N	11%	16%	.07

Figura 1. Diferenças clínicas e laboratoriais em 2.051 pacientes tratados no MD Anderson Cancer Center de 1985 a 2005.⁵ (cortesia Dr. Michel Keating)

Características imunofenotípicas

A maioria dos trabalhos que compararam as características imunofenotípicas da LLC com as do LLPC é anterior ao reconhecimento dos marcadores mais importantes incluindo aqueles atualmente reconhecidos como de importância prognóstica, como o CD38 e o ZAP-70.^{7,8} De uma maneira geral, as características imunofenotípicas observadas naqueles estudos não foram significativamente diferentes exceto pela presença de LFA-1 no LLPC.^{8,9} Asplund SL e col,¹⁰ mais recentemente, reafirmaram a inexistência de diferenças imunofenotípicas entre LLC e LLPC. Da mesma maneira, Tsimberidou AM e col,⁵ estudando 2.051 pacientes mostraram que a única diferença é a tendência dos marcadores para LFA estarem mais presentes no LLPC.

Características genotípicas

Mutações e alterações cariotípicas associadas à LLC também foram descritas no LLPC^{5,11,12} (Figura 2). O perfil

Abnormality	SLL (40)	CLL (314)
11q-	7 (18%)	43 (14%)
12+	10 (25%)	51 (16%)
13q-	13 (33%)	101 (51%)
13q-	13 (33%)	101 (51%)
Negative	22 (55%)	93 (30%)

Figura 2. Alterações cariotípicas da LLC e LLPC⁵ (cortesia Dr. Michel Keating)

da expressão gênica da LLC e do LLPC é semelhante se comparados a partir de relatos em separado.^{13,14} Não foi ainda reportado um estudo que compare diretamente, por *microarray*, os respectivos perfis de expressão gênica.

Nos últimos anos foi descrita a presença de hipermutação somática na LLC e, hoje se sabe, que não só está presente na metade dos casos, como também sua presença se constitui em um marcador de bom prognóstico.¹⁵ Tal mutação foi também descrita no LLPC.¹⁶ Estes achados, embora auspiciosos por se acompanharem de sinalisadores de prognóstico, são de certa forma, surpreendentes.

Linfócitos B normais sofrem hipermutação somática, irreversível, quando apresentados ao antígeno nos centros germinativos dos órgãos linfóides secundários, notadamente gânglios. É intrigante como uma célula leucêmica, por definição considerada como originária da medula óssea, ou, pelo menos, pré-centro germinativo, possa apresentar evidências de uma evolução ontogenética normal, assim como é também intrigante que células de um linfoma, consideradas como proliferações de gânglios linfóides, possam apresentar duas características conflitantes: alguns casos com hipermutação somática, outros não.

Finalmente, até certo ponto também surpreendente, é necessário que novos estudos confirmem este achado; do ponto de vista do perfil de expressão gênica não foram demonstradas diferenças entre os casos de LLC com ou sem hipermutação.¹⁷ Por outro lado, a análise de expressão de genes para microRNAs revelou existirem assinaturas diferentes de acordo com a presença ou ausência de hipermutação.¹⁸

Resposta ao tratamento

A análise da série de casos de LLC ou LLPC tratados no MD Anderson de 1985 a 2005⁵ mostrou evolução e resposta ao tratamento indistinguíveis (Figuras 3 e 4).

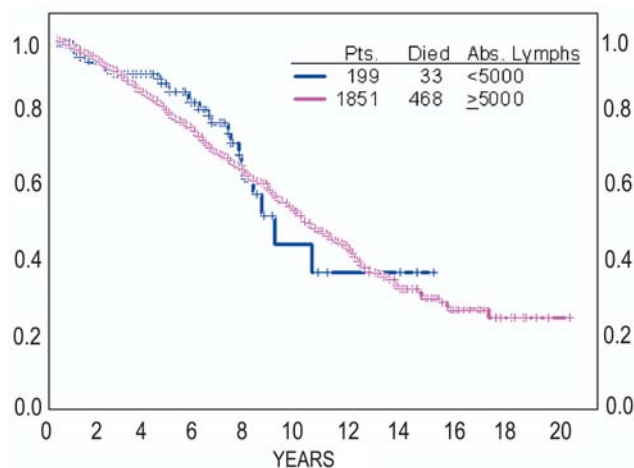


Figura 3. Sobrevida em 2.050 casos de LLC e LLPC⁵ (cortesia Dr. Michel Keating)

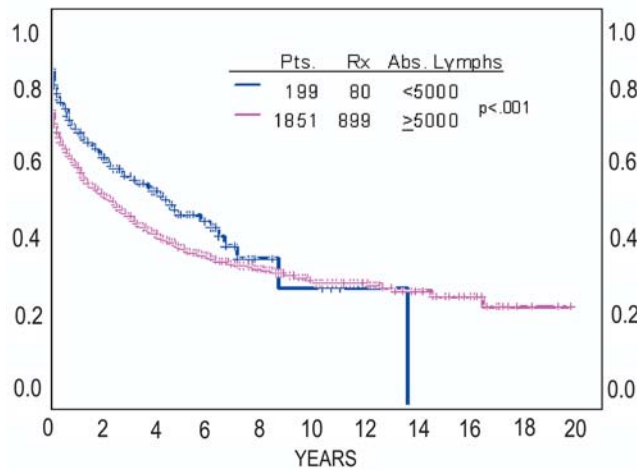


Figura 4. Tempo de evolução antes do tratamento em 2.051 casos de LLC e LLPC⁵ (cortesia Dr Michel Keating)

Aparentemente, tanto a LLC quanto o LLPC podem evoluir de forma semelhante: 1/3 dos casos de forma agressiva, 1/3 intermediária e 1/3 de curso arrastado e indolente.

Considerações finais: a célula da LLC é a mesma do LLPC?

Embora anedótico por relato de caso único, Chen L e col¹⁹ se referiram a gêmeos univitelinos que apresentaram LLC aos 50 anos de idade: um sem mutação e o outro mutado, e Baeggio L e col²⁰ observaram, em um mesmo paciente, o diagnóstico simultâneo de LLC/LLDPC no sangue periférico e medula óssea e de linfoma da zona marginal no baço. Interessantemente, neste último paciente, todas as células independentemente de onde obtidas, apresentavam a mesma hipermutação somática.

O efeito do microambiente, sobretudo o contato com células do estroma, *in vitro*, parece governar o *homing* e a apoptose nas células da LLC.²¹ No linfoma nodular, o microambiente celular, em análise por *microarray*, parece ter influência na agressividade clínica.²² Tais achados parecem sugerir um papel importante para o microambiente que, no entanto, não parece, pelo menos do ponto de vista clínico, diferenciar a LLC do LLPC. Em outras palavras: a preferência pelo microambiente do gânglio não parece interferir no curso do LLPC ou da LLC.

A biologia das células-tronco hematopoéticas no que se refere à proliferação e diferenciação hierárquica vem sendo questionada.²³ Há hipóteses, consubstanciadas, de que o paradigma do comissionamento e diferenciação irreversíveis pode estar equivocado e a célula-tronco, pelo menos até certo ponto, pode sofrer "desdiferenciação".²⁴ O mesmo foi descrito na linhagem linfóide: linfócitos B que perdem a expressão do Pax5 perdem a fidelidade à linhagem B voltando a apresentar capacidade de se diferenciar em macrófagos

e linfócitos T.²⁵ Evidências de "desdiferenciação" têm sido também observadas em plasmócitos malignos.²⁶

Talvez, além das alterações genotípicas, o microambiente possa governar o trânsito, *homing*, proliferação e diferenciação da célula, ou a desdiferenciação. Talvez linfócitos maduros como os observados na LLC/LLDPC sejam capazes de voltar de ambiente que favorece a hipermutação, ficando definitivamente mutados, mas ainda capazes de transitar. De qualquer modo, neste momento não é possível saber se a célula da LLC e a do LLPC são a mesma célula que segue caminhos diferentes, ou células diferentes que seguem o mesmo caminho, ou, ainda, parece que na hematopoese não é possível saber se a célula é ela mesma. Em outras palavras, parece que o linfócito da LLC/LLPC é "um camaleão *vulgaris* no jardim das umbelíferas".

Abstract

Small lymphocytic lymphoma (SLL) and chronic lymphocytic leukemia (CLL) are thought to be different expressions of the same disease. There are clinical, morphological, immunophenotypical and genotypical similarities that seem to resist even to advanced molecular biology techniques. It still needs to be defined, through a more refined understanding of the gene profile expression and microRNA biology of the malignant and surrounding micro-environment benign cells and a better understanding of the new paradigms of cell differentiation relativity, if SLL and CLL are different diseases. Rev. bras. hematol. hemoter. 2005;27(4):263-266.

Key words: Chronic lymphocytic leukemia; Small lymphocytic lymphoma; clinical manifestation; diagnosis; gene profile and microRNA biology.

Referências Bibliográficas

1. Brittinger G, Bartels H, Common H et al. Clinical and prognostic relevance of the Kiel classification of non-Hodgkin lymphomas results of a prospective multicenter study by the Kiel Lymphoma Study Group. *Hematol Oncol* 1984;2:269-306.
2. Harris NL, Jaffe ES, Stein H et al. A Revised European-American classification of lymphoid neoplasms: A proposal from the International Lymphoma Study Group. *Blood* 1994;84:1.361-1.393.
3. Harris NL, Jaffe ES, Diebold J et al. The World Health Organization classification of neoplastic diseases of the hematopoietic and lymphoid tissues. Report of the Clinical Advisory Committee meeting, Airlie House, Virginia, November, 1997. *Ann Oncol* 1999;10:1.419-32.
4. Jaffe ES, Pitaluga S. The pathology basis for the classification of non-Hodgkin's lymphomas. In *Hematology: Basic principles and Practice* ed. Hoffman R, Benz EJ, Shattil SJ, Furie B, Cohen HJ, Silberstein LE and MacGlave. 2005 pp 1.379-1.396.
5. Tsimberidou AM, Keating MJ, McLaughlin P et al. Comparison of small lymphocytic lymphoma with chronic lymphocytic leukemia. The M.D. Anderson Cancer Center experience. ASH 2005 (comunicação pessoal).
6. Pangalis G, Nathwani B, Rappaport H. Malignant lymphoma, weel differentiated lymphocytic: its relationship with chronic lymphocytic leukemia and macroglobulinemia de Waldenström. *Cancer* 1977;39: 999-1.010.

7. Batata A, Shen B. Relationship between chronic lymphocytic leukemia and small lymphocytic lymphoma. A comparative study of membrane phenotypes in 270 cases. *Cancer* 1992;70:625-32.
 8. Baldini L, Cro L, Calori R et al. Differential expression of very late activation antigen-3 (VLA-3)/VLA-4 in B-cell non-Hodgkin lymphoma and B-cell chronic lymphocytic leukemia. *Blood* 1992; 79:2.688-93.
 9. Angelopoulos MK, Kontopidou FN, Pangalis GA. Adhesion molecules in B-chronic lymphoproliferative disorders. *Semin Hematol* 1999; 36:178-97.
 10. Asplund SL, McKenna RW, Howard MS et al. Immunophenotype does not correlate with lymph node histology in chronic lymphocytic leukemia/small lymphocytic lymphoma. *Am J Surg Pathol* 2002; 26: 624-9.
 11. Dohner H, Stilgenbauer S, Benner A et al. Genomic aberrations and survival in chronic lymphocytic leukemia. *N Engl J Med.* 2000; 343:1.910-6.
 12. Krober A, Seiler T, Benner A et al. V(H) mutation status, CD38 expression level, genomic aberrations, and survival in chronic lymphocytic leukemia. *Blood.* 2002;100:1.410-6.
 13. Thieblemont C, Nasser V, Felman P et al. Small lymphocytic lymphoma, marginal zone B-cell lymphoma, and mantle cell lymphoma exhibit distinct gene-expression profiles allowing molecular diagnosis. *Blood* 2004; 103:2.727-37.
 14. Klein U, Tu Y, Stolovitzky GA et al. Gene expression profiling of B cell chronic lymphocytic leukemia reveals a homogeneous phenotype related to memory B cells. *J Exp Med* 2001;194:1.625-38.
 15. Hamblin TJ, Davis Z, Gardiner A et al. Unmutated Ig V(H) genes are associated with a more aggressive form of chronic lymphocytic leukemia. *Blood* 1999;94:1.848-54.
 16. Bahler DW, Aguilera NS, Chen CC et al. Histological and immunoglobulin VH gene analysis of interfollicular small lymphocytic lymphoma provides evidence for two types. *Am J Pathol* 2000;157:1.063-70.
 17. Klein U, Tu Y, Stolovitzky GA et al. Gene expression profiling of B cell chronic lymphocytic leukemia reveals a homogeneous phenotype related to memory B cells. *J Exp Med* 2001;194:1.625-38.
 18. Calin GA, Liu CG, Sevignani C et al. MicroRNA profiling reveals distinct signatures in B cell chronic lymphocytic leukemias. *Proc Natl Acad Sci USA* 2004;101(32):11.755-60.
 19. Chen L, Widhopf G, Huynh L et al. Expression of ZAP-70 is associated with increased B-cell receptor signaling in chronic lymphocytic leukemia. *Blood* 2002;100:4.609-14.
 20. Baseggio L, Gazzo S, Callet-Bauchu E et al. An unusual case of indolent B-cell lymphoma with distinct chronic lymphocytic leukemia and marginal zone differentiation according to the site of involvement. *Leuk Lymphoma* 2005;46:1.369-74.
 21. Burger JA, Kipps TJ. Chemokine receptors and stromal cells in the homing and homeostasis of chronic lymphocytic leukemia B cells. *Leuk Lymphoma* 2002;43:461-6.
 22. Kuppers H. Prognosis in follicular lymphoma-it's in the microenvironment. *N Engl J Med* 2004;351:2.152-3.
 23. Quesenberry P, Colvin G, Lambert JF. The chiaroscuro stem cell: a unified stem cell theory. *Blood* 2002;100:4.266-71.
 24. Cerny J, Quesenberry PJ. Chromatin remodeling and stem cell theory of relativity. *J Cell Physiol* 2004;201:1-16.
 25. Mikkola I, Heavey B, Horcher M, Busslinger M. Reversion of B cell commitment upon loss of Pax5 expression. *Science* 2002;297:110-3.
 26. Staudt LM. Cancer: negative feedback for B cells. *Nature* 2004; 21; 431(7011):919-20.
- Avaliação: Carlos Sergio Chiattoni
(publicado após acordo do Editor)
Conflito de interesse: Artigo derivado do II Encontro Brasileiro de
Consenso da LLC
- Recebido: 30/10/2005
Aceito: 15/11/2005