

# Enxerto de retalho escleral de doador como tratamento definitivo de maculopatia hipotônica pós trabeculectomia

## *Scleral patch as a definitive treatment for hypotonic maculopathy after trabeculectomy*

Neilzo Nunes Oliveira<sup>1</sup>; Leonardo Bittencourt Silveira<sup>1</sup>; Isadora Oliveira Jeha<sup>1</sup>; João Antonio Prata Junior<sup>1</sup>

### RESUMO

Paciente do sexo feminino, portadora de glaucoma juvenil sem controle clínico adequado, foi submetida à trabeculectomia com mitomicina C, após a qual, desenvolveu hipotensão ocular refratária às medidas conservadoras, evoluindo com um quadro de maculopatia hipotônica. Foi realizado um implante de enxerto de retalho escleral de doador sobre a fístula, com resolução do quadro e ganho de acuidade visual. A enxertia de retalho escleral de doador mostrou-se uma terapia adequada para correção da hipotensão ocular por bolha hiperfiltrante pós trabeculectomia. O cirurgião deve considerar o emprego dessa técnica ao programar a revisão destes casos.

**Descritores:** Glaucoma; Trabeculectomia/efeitos adversos; Esclera/transplante; Mitomicina/uso terapêutico; Hipotensão ocular/etiologia

### ABSTRACT

*A female patient with juvenile glaucoma without clinical control underwent a trabeculectomy with mitomycin C, and developed eye hypotension which did not respond to conservative treatment, with subsequent hypotonic maculopathy. The patient was treated using a scleral patch provided by a donor above the fistula, which improved intraocular pressure and visual acuity. The use of the scleral patch above the fistula seems an adequate therapy to treat ocular hypotension due to the over-filtering trabeculectomy bubble. The surgeon should consider this technique when planning surgical solutions for such cases.*

**Keywords:** Glaucoma; Trabeculectomy/adverse effects; Sclera/transplantation; Mitomycin/therapeutic use; Ocular hypotension/etiology

<sup>1</sup>Universidade Federal do Triângulo Mineiro, Uberaba, MG, Brasil.

Os autores declaram não haver conflito de interesses.

Recebido para publicação em 25/02/2015 - Aceito para publicação em 09/08/2015

## INTRODUÇÃO

Uma das complicações pós-operatórias da trabeculectomia é a ocorrência de hipotonia ocular (pressão intraocular menor que seis mmHg), que pode advir de: aumento do fluxo do humor aquoso (HA), como ocorre em casos de bolha hiperfuncionante; vazamento conjuntival do HA (Seidel positivo); redução da produção do HA, decorrente do descolamento ciliocoroidal ou de algum processo inflamatório.<sup>(1-2)</sup>

A hipotensão prolongada pode acarretar o desenvolvimento de maculopatia hipotônica, que se caracteriza por baixa acuidade visual (BAV) acentuada, e sinais característicos ao exame de fundo de olho, como estrias retinianas, efusão coroidal, e edema de papila<sup>(1-3)</sup>. O advento do uso de antiproliferativos nas cirurgias filtrantes, como o 5-fluorouracil e, principalmente, a mitomicina C, aumentou sobremaneira a incidência destas complicações<sup>(2)</sup>. Há trabalhos relatando 20% de incidência de hipotonia em olhos com exposição intraoperatória a mitomicina C (0,54 mg por ml) por 3,5 minutos, e 35,7% em períodos maiores.<sup>(2)</sup>

Na literatura existem relatos que propõem diferentes soluções para os casos de maculopatia associada à hiperfunção da bolha. La Borwit et al. relataram os resultados da redução e do reparo da bolha.<sup>(4)</sup> Cronemberger et al. descreveram a ressecção da bolha hiperfuncionante.<sup>(5)</sup> Leen et al., e Wise et al., por sua vez, analisaram a injeção de sangue autólogo para correção da hiperfiltração.<sup>(6-7)</sup> Grady et al. analisou o uso de adesivo tecidual.<sup>(8)</sup> Gomes et al. estudaram o uso da membrana amniótica para tal finalidade<sup>(9)</sup>. Ventura et al. descreveram o uso da sutura de compressão<sup>(10)</sup>.

Na literatura nacional há poucos relatos para a abordagem da maculopatia. Sendo assim, este estudo visa descrever um caso de maculopatia hipotônica após a realização de trabeculectomia com uso de mitomicina C, além da evolução do caso, e o procedimento de implante de enxerto de retalho escleral de doador para correção do problema, com estabilização da pressão intraocular (PIO) e acuidade visual (AV).

## RELATO DE CASO

Paciente ELM, 44 anos, sexo feminino, melanodérmica, natural do Maranhão, tabagista, com história familiar de glaucoma juvenil, quatro irmãos cegos, encaminhada em 2010 para avaliação de baixa acuidade visual (BAV), pior em olho direito (OD) há um ano e estrabismo neste há seis meses.

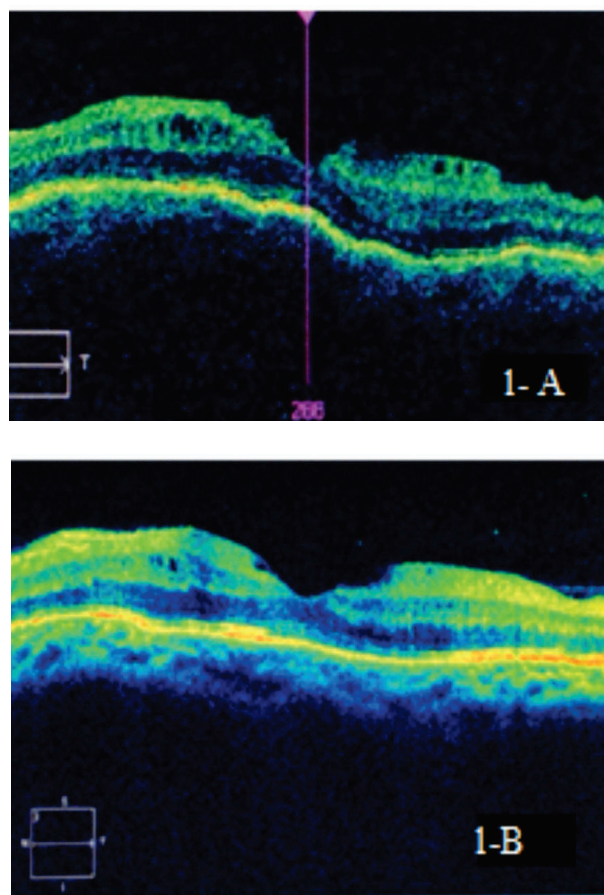
Em julho de 2010, realizou-se no ambulatório de Glaucoma da Universidade Federal do Triângulo Mineiro (UFTM) o exame clínico da paciente, no qual, foi constatado: acuidade visual com correção (AVCC): vultos em OD e 20-20 em Olho Esquerdo (OE). A tonometria era de 24 mmHg em OD e 17 mmHg em OE. A gonioscopia mostrava ângulo aberto 360 graus em ambos os olhos (AO). O campo visual apresentava uma pequena ilha de visão temporal em olho direito, e escotoma arqueado em olho esquerdo. A fundoscopia mostrava o nervo óptico com escavação igual a 0,9 e 0,7. Foi diagnosticado glaucoma juvenil avançado e iniciado tratamento com travoprostá 0,04%, brimonidina 0,1% e brinzolamida 1% com estabelecimento meta de pressão intraocular (PIO) alvo menor que 15 mmHg.

Após nove meses sem seguimento no serviço a paciente retornou ao ambulatório com uso incorreto das medicações. Ao exame, AVCC: percepção luminosa (PL) e 20/80, Tonometria:

44mmHg em OD e 32 mmHg em OE; disco óptico com escavação: 1,0 OD e 0,7 em OE. Foram, então, reintroduzidos o timolol 0,5% DE 12/12h, e a brimonidina 0,1% 12/12h e acrescentado a acetazolamida oral (250mg) de 8 em 8 horas. Frente à irregularidade do tratamento clínico, associada à piora do quadro, foi indicada a trabeculectomia (TREC), e, assim, solicitados exames pré-operatórios para a realização desta em ambos os olhos.

A paciente foi submetida à TREC com aplicação intraoperatória de mitomicina C (0,5mg/ml por dois minutos) no OE, sem intercorrências. Após 30 dias, foi realizado o mesmo procedimento em OD. A paciente seguiu em acompanhamento ambulatorial, com pressões intraoculares sempre abaixo de 15 mmHg, e sem uso medicações hipotensoras, bilateralmente.

Aproximadamente nove meses após a TREC do OE, a paciente queixou-se de BAV mesmo com o uso da correção. Ao exame: AVCC: PL e 20:100; tonometria: 02 e 02 mmHg. À biomicroscopia, havia bolha formada e fina em AO. Fundo de olho: escavação total e 0,8 e dobras de coróide em OE. Foi realizada a tomografia de coerência óptica (OCT) (Cirrus HD OCT modelo 4000 fornecido por Zeiss Meditec Corporation, Jena, Alemanha) (Figura 1).



**Figura 1:** a) OCT evidenciando acúmulo de líquido subretiniano, pregueamento de coróide compatível com maculopatia hipotônica. b) Resolução importante do quadro após o tratamento.

Indicou-se revisão da bolha para injeção de cola de fibrina. O procedimento apresentou resultado satisfatório, e proporcionou o controle da hiperfiltração e a resolução da maculopatia. A

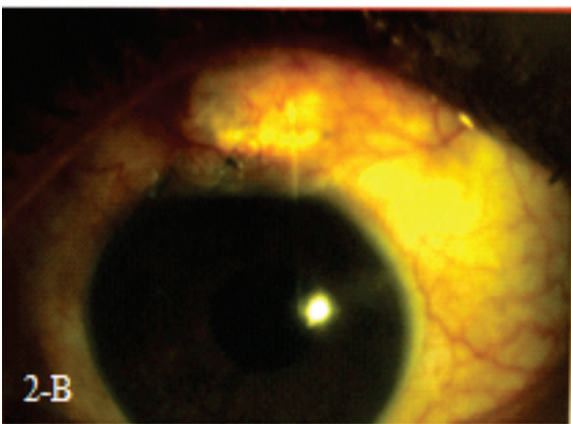
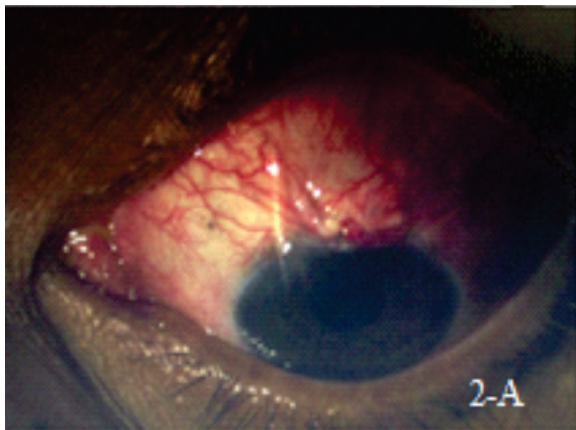
## DISCUSSÃO

acuidade visual referida, após 30 dias, foi PL e 20:60; tonometria: 10mmHg e 6 mmHg e bolha elevada AO com teste de *Seidel* negativo e fundo de olho sem sinais de maculopatia.

Inicialmente, a PIO estabilizou-se em 10 mmHg em ambos os olhos sem medicação, porém a paciente perdeu novamente o contato com o serviço e um ano após reapareceu com queixa de BAV em OE. Ao exame AVCC: SPL e 20:200. Tonometria: 10mmHg em OD e 03 mmHg em OE. Biomicroscopia: bolha elevada em ambos os olhos. A fundoscopia mostrava novamente dobras coriorretinianas no feixe papilomacular e na mácula, o que confirmou o diagnóstico de maculopatia hipotônica.

Foi programada a revisão da trabeculectomia para controle da hiperfiltração. Durante o procedimento, após a abertura da conjuntiva, a câmara anterior se desfez e não foi possível identificar o retalho escleral para a realização de sutura adicional visando restringir a hiperfiltração. Após irrigação da câmara anterior com solução salina balanceada por uma paracentese temporal, foi possível identificar o local da fístula, e sobre ela foi suturado um enxerto de retalho escleral de doador medindo 04 x 05 mm com pontos de mononylon 10.0. A infusão de BSS pela paracentese permitiu refazer a câmara anterior e ajustar o número de suturas necessárias para sua manutenção, o que foi conseguido com três pontos.

Uma semana após, a paciente mencionou melhora da visão. Referiu AVCC: SPL e 20-70 (-1,50c x 180), Tonometria em OE (15h): 09 mmHg, Biomicroscopia: câmara formada, bolha elevada e enxerto escleral bem posicionado (Figura 2-A).



**Figura 2:** a) Pós operatório imediato onde se evidencia câmara formada e bolha elevada. b) Aspecto após 06 semanas onde se observa bolha elevada e bom posicionamento do enxerto de retalho escleral.

Ainda não há uma terapia ideal para o quadro de hiperfiltração pós trabeculectomia. Diversas técnicas têm sido utilizadas, a exemplo o curativo compressivo, lente de contato terapêutica, ressecção da bolha<sup>(5)</sup>, injeção de sangue autólogo<sup>(6-7)</sup>, adesivo tecidual<sup>(8)</sup>, o enxerto de membrana amniótica<sup>(9)</sup> e a sutura de compressão<sup>(10)</sup>. No caso em questão, a primeira opção escolhida foi a injeção de cola de fibrina dentro da bolha, que, apesar do resultado inicial favorável, com o tempo mostrou-se ineficaz. Certamente, o resultado inicial deveu-se à ação da cola, perdida após a absorção tardia da mesma.

Cronemberger et al.<sup>(5)</sup>, realizou um trabalho no Brasil onde se fez a ressecção da bolha com revisão do leito escleral, mostrando-se eficaz no tratamento da hipotonia, e com baixa morbidade pós-procedimento. Porém, no caso em questão, não foi possível devido a grande extensão da bolha filtrante e da impossibilidade de identificação do retalho escleral.

A sutura de compressão próxima ao retalho escleral, para remodelamento da bolha, é outro método eficaz de tratamento da bolha hiperfiltrante<sup>(10)</sup>. Entretanto, não é isenta de complicações. Wang et al.<sup>(11)</sup> descreveu um caso de extensa formação de infiltrados estromais corneanos, com opacificação, após o uso dessa técnica em um homem de 24 anos de idade. Esse resultado pode ser explicado pela tensão constante aplicada sobre as estruturas adjacentes à sutura, como a córnea. Novamente, devido a grande extensão da bolha filtrante, não foi possível a realização desta técnica.

Letartre et al.<sup>(12)</sup> promoveu a resutura transconjuntival do retalho escleral em olhos com hipotonia pós-trabeculectomia, em uma série de 35 casos obteve e 94% de sucesso. Eha et al.<sup>(13)</sup>, em técnica similar observou melhora da acuidade visual de 20/160 para 20/63 em um período de 6 meses. Eha et al.<sup>(14)</sup>, em 2013, após um acompanhamento de 4 anos da mesma técnica, observou uma melhora da acuidade visual média de 0,8 logaritmo do ângulo mínimo de resolução (logMAR), as dobras maculares foram resolvidas em todos os paciente e a resolução do descolamento de coróide em 96% dos casos. No caso aqui tratado, esta eficácia do retalho escleral, intra-operatoriamente.

Obteve-se, no caso aqui abordado, resolução da hipotonia ocular e da maculopatia através da revisão da TREC com uso de enxerto de retalho escleral de doador.

Portanto, é muito importante que o cirurgião considere, já no pré-operatório, a necessidade do emprego de um enxerto de retalho escleral, com o intuito de corrigir a hipotonia consequente da hiperfiltração de bolha de trabeculectomia.

## REFERÊNCIAS

1. Weyll M, Gilio A, Barbosa A, Nicoli AA, Silveira RC. Detecção de maculopatia hipotônica subclínica pelo OCT III após cirurgia filtrante. *Arq Bras Oftalmol.* 2006; 69(6): 823-5.
2. Guedes VR, Simmons RB, Pakter HM, Simmons RJ. Persistent hypotony after primary trabeculectomy with mitomycin C. *Arq Bras Oftalmol.* 2000; 63(3): 179-83.
3. Karasheva G, Goebel W, Klink T, Haigis W, Grehn F. Changes in macular thickness and depth of anterior chamber in patients after filtration surgery. *Graefes Arch Clin Exp Ophthalmol.* 2003; 241(3):170-5.
4. La Borwit SE, Quigley HA, Jampel HD. Bleb reduction and bleb repair after trabeculectomy. *Ophthalmology.* 2000;107(4):712-8.

5. Cronemberger S, Santos DV, Oliveira AC, Maestrini HA, Calixto N. Ressecção de bolsa hiperfuncionante para tratamento de hipotonia ocular crônica: relato de casos. *Arq Bras Oftalmol.* 2004; 67(4): 637-44.
6. Leen MM, Moster MR, Katz LJ, Terebuh AK, Courtland M, Schmidt CM, Spaeth GL. Management of overfiltering and leaking blebs with autologous blood injection. *Arch Ophthalmol.* 1995; 113(8):1050-5.
7. James B, Wise MD. Treatment of chronic postfiltration hypotony by intrableb injection of autologous blood. *Arch Ophthalmol.* 1993; 111(6): 827-30.
8. Grady FJ, Forbes M. Tissue adhesive for repair of conjunctival buttonhole in glaucoma surgery. *Am J Ophthalmol.* 1969; 68(4): 656-8.
9. Gomes JA, Fernandes LH, Komagome CM, Höfling-Lima AL, Prata Jr. JA. Uso de membrana amniótica no tratamento de complicações pós-trabeculectomia. *Arq Bras Oftalmol.* 2001; 64(5): 437-41.
10. Ventura AGGM, Cavalcanti HDO, Holanda AGS, Cardoso G, Trigueiro L. Tratamento de bolhas hiperfiltrantes por sutura de compressão. *Rev Bras Oftalmol.* 2002;61(7):525-8.
11. Wang GW, Gonzalez E, Lin SC. Extensive intracorneal deposition after compression sutures for the treatment of hypotony maculopathy. *J Glaucoma.* 2011;20(4):244-5.
12. Letartre L, Basheikh A, Anctil JL, Des Marchais B, Goyette A, Kasner OP, Lajoie C. Transconjunctival suturing of the scleral flap for overfiltration with hypotony maculopathy after trabeculectomy. *Can J Ophthalmol.* 2009;44(5):567-70.
13. Eha J, Hoffmann EM, Wahl J, Pfeiffer N. Flap suture—a simple technique for the revision of hypotony maculopathy following trabeculectomy with mitomycin C. *Graefes Arch Clin Exp Ophthalmol.* 2008;246(6):869-74.
14. Eha J, Hoffmann EM, Pfeiffer N. Long-term results after transconjunctival resuturing of the scleral flap in hypotony following trabeculectomy. *Am J Ophthalmol.* 2013;155(5):864-9.