

Deslocamento espontâneo do núcleo do cristalino para câmara anterior

Spontaneous dislocation of the lens nucleus to the anterior chamber

Vitor Cruz Furtado¹, Fernanda Cruz Furtado², Gustavo José Arruda Mendes Carneiro³, Lorena Ribeiro Ciarlini¹, Fernando Antonio Lopes Furtado Mendes⁴

RESUMO

Ruptura espontânea da cápsula anterior do cristalino, evoluindo com deslocamento anterior do núcleo é uma complicação rara da catarata hipermadura. Relatamos o caso de uma paciente do sexo feminino, 79 anos, que se apresentou com ruptura espontânea da cápsula anterior do cristalino com deslocamento anterior do núcleo em olho direito sem histórico de trauma ocular. O diagnóstico foi confirmado pela visualização das abas da cápsula anterior, principalmente quando o núcleo foi removido. Realizamos facoemulsificação do núcleo pelo risco de descompensar a córnea. É importante destacar a raridade do caso, sendo o primeiro relatado no Brasil.

Descritores: Catarata hipermadura; Câmara anterior; Deslocamento do núcleo; Cristalino; Facoemulsificação; Relatos de casos

ABSTRACT

Spontaneous rupture of the anterior lens capsule, evolving with anterior dislocation of the lens nucleus is a rare complication of hypermature cataract. We report a case of a female patient, 79 years old, who presented with spontaneous rupture of the anterior lens capsule with anterior dislocation of the nucleus in the right eye with no history of ocular trauma. The diagnosis was confirmed by the visualization of the tabs of the anterior capsule, especially when the nucleus was removed. We perform phacoemulsification of the nucleus by the risk of decompensating the cornea. It is important to highlight the rarity of the case, the first being reported in Brazil.

Keywords: Hypermature cataract; Anterior chamber; Nucleus dislocation; Lens, crystalline; Phacoemulsification; Case reports

¹ Hospital de Olhos Leiria de Andrade, Fortaleza, CE, Brasil.

² Fundação de Ciências e Pesquisa Maria Ione Xerez Vasconcelos, Fortaleza, CE, Brasil.

³ Hospital Universitário Walter Cantídio, Fortaleza, CE, Brasil.

⁴ Hospital de Olhos Monte Claro, Fortaleza, CE, Brasil.

Os autores declaram não haver conflito de interesses.

Recebido para publicação em 23/04/2017 - Aceito para publicação em 15/09/2017.

INTRODUÇÃO

Catarata hipermadura ou Morganiana é o processo final de formação da catarata relacionada à idade. Ocorre quando as fibras corticais do cristalino se liquefazem possibilitando o deslocamento inferior do núcleo. Essa condição pode levar a várias complicações, como uveíte induzida pelo cristalino, glaucoma facolítico e glaucoma facomórfico agudo.^(1,2) Ruptura espontânea da cápsula anterior ou posterior do cristalino, resultando em descolamento anterior ou posterior do núcleo, foi descrito como uma rara complicação da catarata hipermadura.

Relatamos um caso de uma paciente do sexo feminino com catarata hipermadura, apresentando-se com ruptura espontânea da cápsula anterior do cristalino e deslocamento do núcleo para câmara anterior, sem história de trauma ocular. Não encontramos relato na literatura nacional.

RELATO DE CASO

Uma mulher de 79 anos, chegou em nosso serviço com forte dor em olho direito há 15 dias. Apresentava diagnóstico de catarata hipermadura e visão sem percepção luminosa em olho direito desde 2006, sendo acompanhada de glaucoma em ambos os olhos, mas de forma irregular, tanto nas visitas, como na aderência dos colírios. No olho esquerdo é pseudofácia. Nega história de trauma ocular.

Ao exame, apresentou acuidade visual zero em olho direito e em olho esquerdo 20/20 com correção. O exame biomicroscópico revelou córnea com edema discreto, flare na câmara anterior, com raras células, neovasos calibrosos na íris e pupila em midríase no olho direito. O núcleo do cristalino estava deslocado para câmara anterior com cápsula anterior rompida. Com dificuldade dava para vermos as abas da cápsula anterior, principalmente quando o núcleo foi removido (Figura 1).

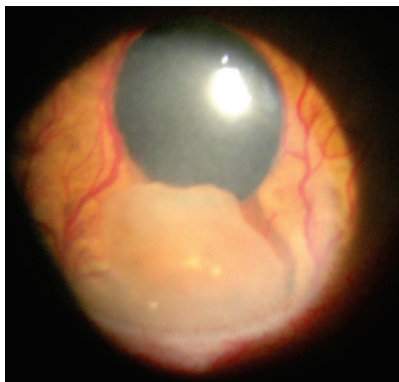

Figura 1: Fotografia de segmento anterior, mostrando deslocamento anterior do núcleo com vasos irianos proeminentes.

O segmento posterior mostrou meios pouco transparentes, retina aplicada e escavação total em olho direito e olho esquerdo, com escavação de 0,8x0,8. Ultrassonografia foi realizada evidenciando vitreíte e descolamento posterior do vítreo, em olho direito (Figura 2). A pressão intraocular foi 50 mmHg em olho direito e 15 mmHg em olho esquerdo. Foi iniciada combinação de brimonidina 0,2% e timolol 0,5% de 8/8 horas e prednisolona 1% de 6/6 horas em olho direito com diminuição da pressão intraocular para 32 mmHg no segmento.

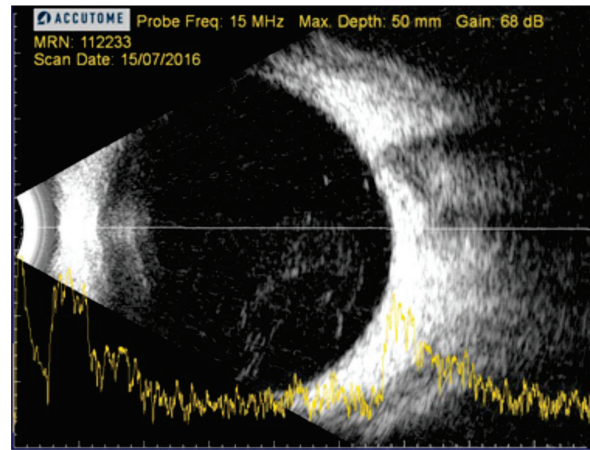


Figura 2: Presença de vitreíte leve e deslocamento do vítreo posterior.

Foi realizada cirurgia para retirada do núcleo da câmara anterior pelo risco de descompensar a córnea e para aliviar a inflamação e dores. Realizamos facoemulsificação do núcleo com baixos parâmetros, utilizando bastante viscoelástico para minimizar danos endoteliais e das estruturas do segmento anterior. Tivemos o cuidado de baixar bem a pressão ocular e não tocar na íris para evitar sangramentos. Paciente encontra-se estável, sem dores, córnea sem edema, câmara anterior sem sinais inflamatórios, e em acompanhamento no departamento de glaucoma.

DISCUSSÃO

A catarata continua sendo a principal causa de cegueira no mundo principalmente em países de baixa e média renda, mesmo com estratégias e campanhas para sensibilização da população.

A catarata hipermadura ou Morganiana é uma forma de catarata cortico-nuclear. Ocorre por degeneração enzimática de componentes da membrana e fibras cristalinianas, produzindo liquefação das fibras e reabsorção do fluido cortical. O núcleo é resistente a este processo, ocorrendo sua flutuação no meio do saco capsular.⁽³⁾ A saída do fluido lenticular para a câmara anterior pode ocorrer por permeabilidade da lente capsular ou por pequenas deiscências na cápsula anterior.⁽⁴⁾

Ruptura espontânea da cápsula anterior é uma condição incomum, sendo documentada apenas em casos isolados. Um caso similar foi descrito em 2012 em que uma paciente de 52 anos, com catarata hipermadura em ambos os olhos, evoluiu com ruptura espontânea bilateral da cápsula anterior do cristalino. O caso foi atribuído a pequenas deiscências da cápsula anterior do cristalino.⁽¹⁾

Nosso paciente apresentou um quadro de deslocamento espontâneo do núcleo para câmara anterior no olho direito. A presença das abas da cápsula anterior, bem evidentes, principalmente depois da retirada do núcleo, e o quadro de catarata hipermadura sem a presença de trauma ocular, nos levaram ao diagnóstico.

O aumento da pressão intraocular e a uveíte induzida pelo núcleo do cristalino são condições já descritas na literatura.⁽⁵⁾ Em nosso caso, realizamos a retirada do núcleo da câmara anterior para reduzir os sinais flogísticos e para prevenir a descompensação da córnea.

Ruptura espontânea da cápsula anterior do cristalino também foi descrito em usuário crônico de corticóide no seguimento de transplante renal⁽⁶⁾, em paciente com síndrome de Marshall^(7,8) e síndrome de Alport^(9,10). Um exame clínico completo é essencial quando são suspeitados de doenças sistêmicas.

Devido à vascularização da íris e a pressão ocular alterada, nos cercamos de vários cuidados para evitar complicações durante a cirurgia. Baixamos bem a pressão ocular com 2 comprimidos de acetazolamida, e meia hora de peso sobre o globo ocular, após realização de bloqueio anestésico. Realizamos uma facoemulsificação rápida, mas com generosa proteção com viscoelástico das estruturas da câmara anterior e saco capsular, que se apresentou íntegro e resistiu a cirurgia.

REFERÊNCIAS

1. Hemalatha C, Norhafizah H, Shatriah I. Bilateral spontaneous rupture of anterior lens capsules in a middle-aged woman. *Clin Ophthalmol (Auckland, NZ)*. 2012;6:1955-7.
2. Malik V, Jhalani R, Malik K, Gupta A. Spontaneous rupture of lens capsule with dislocation of nucleus in hypermature cataract. *Nepal J Ophthalmol*. 2014;6(1):95-7.
3. Bron AJ, Habgood JO. Morgagnian cataract. *Trans Ophthalmol Soc U K*. 1976;96(2):265-77.
4. Goel N, Nagar M. Spontaneous rupture of the lens capsule in hypermature cataract: presentations and outcomes. *Br J Ophthalmol*. 2016;100(8):1081-6.
5. Hubbersty FS, Gourlay JS. Secondary glaucoma due to spontaneous rupture of the lens capsule. *Br J Ophthalmol*. 1953;37(7):432-5.
6. Sukhija J, Ram J, Brar GS, Bandhyopadhyaya S. Spontaneous rupture of the anterior lens capsule. *Indian J Ophthalmol*. 2006;54(3):216-7.
7. Endo S, Hashimoto Y, Ishida N, Kusano Y, Ohkoshi K, Yamaguchi T. [A case of Marshall syndrome with secondary glaucoma due to spontaneous rupture of the lens capsule]. *Nihon Ganka Gakkai Zasshi*. 1998;102(1):75-9. Japanese.
8. Sabti K, Chow D, Fournier A, Aroichane M. Spontaneous rupture of the lens capsule in a case of Marshall syndrome. *J Pediatr Ophthalmol Strabismus*. 2002;39(5):298-9.
9. Pelit A, Oto S, Yilmaz G, Akova YA. Spontaneous rupture of the anterior lens capsule combined with macular hole in a child with Alport's Syndrome. *J Pediatr Ophthalmol Strabismus*. 2004;41(1):59-61.
10. Olitsky SE, Waz WR, Wilson ME. Rupture of the anterior lens capsule in Alport syndrome. *J AAPOS*. 1999;3(6):381-2.

Autor correspondente:

Vitor Cruz Furtado

Av. Rui Barbosa, 3153 - Joaquim Távora, Fortaleza - CE, 60115-222

Email: vitorcruzfurtado@gmail.com