

Plasmocitoma intraconal e infiltração uveal em paciente portadora de mieloma múltiplo

Intraconal plasmocytoma and uveal infiltration in a patient with multiple myeloma

Ana Paula da Silva Maganhoto¹, Sara Correia¹, Roberto Ivo Pasquarelli Neto²

RESUMO

Mieloma múltiplo (MM) é uma neoplasia que cursa com a proliferação desordenada de clones de plasmócitos, produzindo imunoglobulina monoclonal e normalmente se apresenta como lesões osteolíticas. Em alguns casos, porém, esta doença apresenta-se como massas, chamadas de plasmocitomas. O acometimento ocular e orbitário é incomum nesta patologia. Neste trabalho, descrevemos o caso de uma paciente de 63 anos com diagnóstico prévio de MM que evoluiu com um plasmocitoma intraconal em olho direito, bem como uma massa vascularizada câmara anterior proveniente de infiltração uveal. Essas lesões foram correlacionadas MM e culminaram com a perda visual no olho acometido. Não foi encontrado na literatura relatos de plasmocitoma intraconal.

Descritores: Mieloma múltiplo; Plasmocitoma; Neoplasias oculares; Neoplasias orbitárias; Relatos de casos

ABSTRACT

Multiple myeloma (MM) leads to disorderly proliferation of plasma cells clones, producing monoclonal immunoglobulin and commonly presents osteolytic lesions. In some cases, however, masses called plasmocytomas are found. Ocular and orbital involvement is unusual in this pathology. In this paper, we describe a case of a 63 year-old patient with previous diagnostic of MM that evolved an intraconal plasmocytoma in the right eye, as well as a vascularized mass in the anterior chamber from uveal infiltration. These lesions were correlated to MM e lead to visual loss in the affected eye. Reports of intraconal plasmocytoma have not been found in literature.

Keywords: Multiple myeloma; Plasmacytoma; Eyeneoplasms; Orbital neoplams; Case reports

¹ Programa de Residência, Serviço de Oftalmologia, Irmandade Santa Casa de Misericórdia de Santos, Santos, SP, Brasil.

² Serviço de Oftalmologia, Santa Casa de Misericórdia de Santos, Santos, SP, Brasil.

Os autores declaram não haver conflito de interesses.

Recebido para publicação em 16/12/2016 - Aceito para publicação em 04/11/2017.

INTRODUÇÃO

Mieloma múltiplo (MM) é neoplasia hematológica que cursa com a proliferação de plasmócitos.⁽¹⁻²⁾ Suas principais manifestações ocorrem nos ossos, sob a forma de lesões osteolíticas. Entretanto, pode também apresentar-se sob a forma de plasmocitomas isolados ósseos ou extramedulares.⁽¹⁾

É raro haver comprometimento ocular e orbitário nesta patologia. Artigos publicados citam alterações retinianas decorrentes do estado de hipercoagulabilidade, massas (plasmocitomas) extraconais e cistos de íris e corpo ciliar.

O objetivo deste trabalho é relatar o caso de uma paciente com diagnóstico prévio de MM, cuja evolução procedeu-se com plasmocitoma intraconal em olho direito, bem como massa em câmara anterior sugestiva de infiltração uveal secundária à doença de base. Não há relatos na literatura de casos semelhantes ao apresentado neste trabalho.

RELATO DE CASO

E.N.O., 63 anos, sexo feminino, branca, deu entrada no serviço de emergência da Oftalmologia da Irmandade Santa Casa de Misericórdia de Santos, Brasil, com queixa de baixa da acuidade visual (BAV) súbita em olho direito (OD) iniciada um dia antes da consulta, precedida por diplopia, cefaleia unilateral e aumento do volume de OD três dias antes.

Apresentava histórico mieloma múltiplo (MM), diagnosticado em dezembro de 2015, sendo submetida a cinco sessões de quimioterapia com velcade, ciclofosfamida e zometa em abril de 2016.

No momento da consulta, usava aciclovir 200mg e medicações antidepressivas.

A paciente portava exames que corroboravam o diagnóstico de MM: cintilografia óssea com 99m-Tc com captação heterogênea na calota craniana, colunas torácica e lombar, ossos da bacia e terços proximais dos fêmures; ressonância nuclear magnética (RNM) da pelve com lesão expansiva em região anterior do osso íliaco esquerdo, com componente de partes moles, medindo 5,0x4,8cm e múltiplas lesões nodulares esparsas pelos ossos da bacia; mielograma com 35% de plasmócitos como moderado grau de atipia (Tabela 1 A); eletroforese de proteínas com componente monoclonal migrando na região das gamaglobulinas (Tabela 1 B).

Tabela 1
Exames laboratoriais

A - Punção: esternal

Punção: esternal

Celularidade: levemente aumentada

Leuco/eritroblastos: 4,0

Série vermelha: moderada hipoplasia, predominância de eritroblastos e policromáticos, desvio à direita, discreta anisocitose.

Série dos granulócitos: discreta neutropenia com leve desvio à direita; basofilia relativa. Sem evidências de eosinófilos ou atipia.

Linfócitos e células plasmáticas: cerca de 35% de elementos nucleados são células plasmáticas com moderada atipia. Alguns ninhos de células e raras células de Mott.

Séries megalocítica: normoplasia.

B - Eletroforese de proteínas

Proteínas totais: 10,6 g/dL

Albumina/globulina: 0,72

Albumina: 4,44 g/dL

Alfa 1 globulina: 0,29 g/dL

Alfa 2 globulina: 1,08 g/dL

Beta 1 globulina: 0,43 g/dL

Beta 2 globulina: 0,20 g/dL

Gama globulina: 4,16 g/dL

Ao exame oftalmológico, a acuidade visual (AV) sem correção em OD foi sem percepção luminosa (SPL) e em olho esquerdo (OE) de 20/200 na tabela de Snellen (a paciente apresentava catarata, sem melhora com correção em OE); pressão intraocular (PIO) de 10 mm Hg em ambos os olhos.

À ectoscopia, havia proptose de OD e alteração da movimentação ocular em diversas posições, principalmente à abdução de OD (Figura 1).

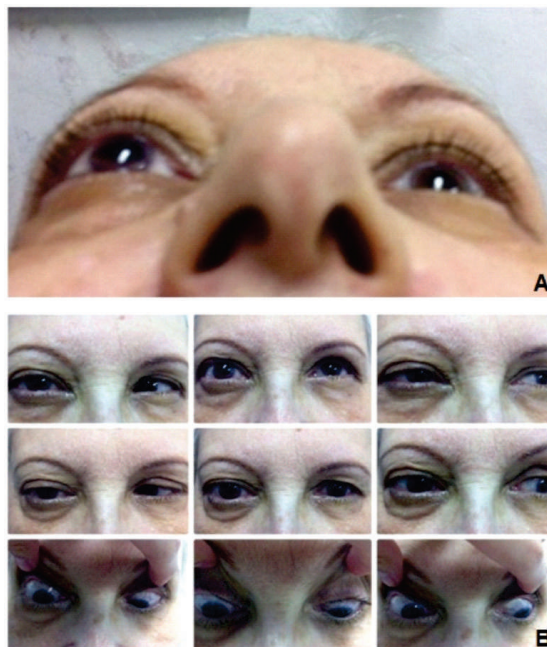

Figura 1: A) evidenciando a proptose de olho direito; B) com alteração da movimentação ocular de olho direito.

Na biomicroscopia de OD, havia presença de massa vascularizada em ângulo iridocorneano inferior, causando corectopia. A fundoscopia encontrava-se dentro dos padrões da normalidade em ambos os olhos.

A paciente foi internada aos cuidados da oftalmologia para investigação da BAV súbita. Foram realizadas tomografia computadorizada (TC) de crânio e órbitas, que apresentou uma massa com densidade de tecidos moles com limites parcialmente definidos na projeção intraconal direita sem plano de clivagem, medindo 2,6x1,3cm (Figura 2 A); e RNM de crânio e órbitas que evidenciou lesão expansiva retro-orbitária à direita, medindo 3,6cm, condicionando deslocamento do nervo óptico medialmente e proptose do globo ocular (Figura 2 B).

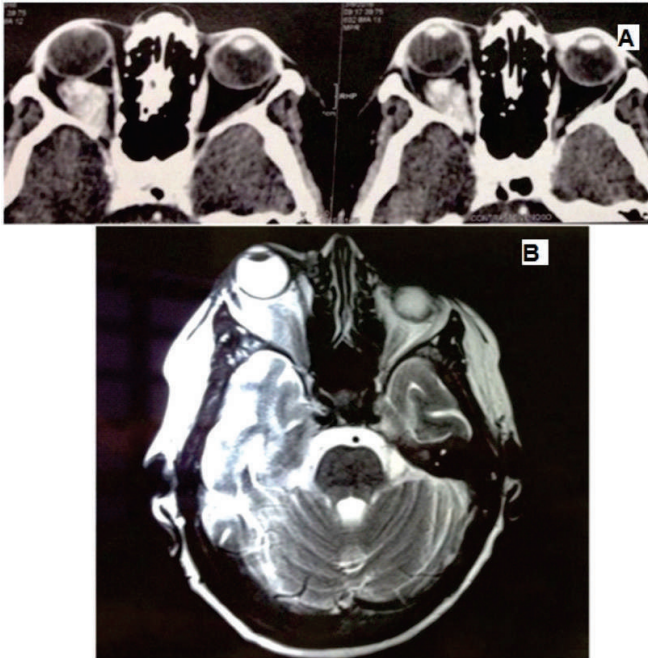


Figura 2: A) superior: tomografia de órbitas com massa intraconal à direita; B) inferior: ressonância nuclear magnética de órbitas com massa intraconal à direita.

A biomicroscopia ultrassônica de OD (figura 3), foi realizada, mostrando hífema inferior, ângulo estreito 360°, sinéquias anteriores, cristalino tóxico e infiltrado uveal invadindo câmara anterior. A ultrassonografia de OD mostrou tumoração em região de gordura orbitária intraconal, sem evidências de invasão intraocular direta.

A equipe de cirurgia de cabeça e pescoço realizou biópsia endonasal da lesão intraconal. A histopatologia revelou de neoplasia de pequenas células com invasão de tecido muscular e esquelético e a imunohistoquímica foi compatível com infiltração por mieloma múltiplo/plasmocitoma (CD138 e CD99 positivos).

Paciente e familiares foram orientados quanto ao prognóstico visual. A mesma foi encaminhada aos cuidados da hematologia para tratamento da doença de base, reiniciando quimioterapia com ciclofosfamida, bortezomid e dexametasona. Optamos por não intervir cirurgicamente nas lesões oftalmológicas devido à condição clínica da paciente, ausência de sintomas (como dor) e ausência de possibilidade de reabilitação visual em OD (visão SPL). Não realizamos biópsia da lesão em câmara anterior pelos mesmos motivos.

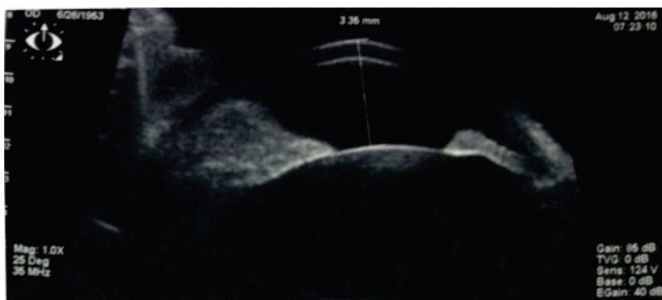


Figura 3: Biomicroscopia ultrassônica de olho direito.

DISCUSSÃO

A proliferação irreversível de um clone de plasmócitos que produzem imunoglobulina monoclonal na medula óssea se caracteriza como uma neoplasia de células plasmocitárias. Esta pode se apresentar sob duas formas: uma lesão isolada, chamada de plasmocitoma, ou lesões múltiplas, conhecida como mieloma múltiplo (MM).⁽¹⁾

Plasmocitomas são histologicamente semelhantes ao MM e podem ser ósseos (plasmocitoma ósseo solitário) ou de tecidos moles (plasmocitoma extramedular).⁽¹⁾

MM representa 1% das neoplasias malignas e 10% das neoplasias hematológicas nos Estados Unidos. Sua incidência é de 4:100.000.⁽²⁾ Epidemiologicamente, é discretamente mais frequente em homens, acima dos 50 anos e negros. Apresenta-se como múltiplas lesões osteolíticas, comprometimento da função da medula óssea e produção e liberação de proteína monoclonal na corrente sanguínea.⁽²⁻⁵⁾ Essas alterações causam alterações esqueléticas (dor óssea, fraturas, hipercalcemia), anemia normocítica e normocrômica (fadiga, fraqueza), insuficiência renal, infecções, trombocitopenia, amiloidose (em 10% dos casos) e plasmocitomas extramedulares.^(2,5)

O diagnóstico é feito através de biópsia de medula óssea com mais de 10% de plasmócitos ou presença de plasmocitoma e, no mínimo, um dos seguintes: proteína monoclonal M no soro ou na urina; lesões osteolíticas (por ativação dos osteoclastos).⁽³⁾ A presença de hipercalcemia, insuficiência renal e lesões relacionadas à proliferação de células plasmáticas corroboram para o diagnóstico.⁽⁶⁾ A anemia encontrada nesta doença ocorre por diminuição da eritropoiese.

A paciente do caso em questão já possuía diagnóstico prévio de MM, com mielograma demonstrando 35% de plasmócitos com moderado grau de atipia e exames de imagem evidenciando lesões ósseas.

O acometimento ocular e orbitário é incomum nesse tipo de neoplasia. Os achados oculares descritos na literatura são cistos de íris e corpo ciliar, plasmocitoma na glândula lacrimal e alterações vasculares na retina^(3,7) devido ao estado de hipercoagulabilidade. O envolvimento da órbita é raro, mas pode ocorrer sob três formas: plasmocitoma isolado, plasmocitoma extramedular (normalmente proveniente dos seios paranasais) e comprometimento orbitário; sendo as manifestações clínicas mais encontradas nesses casos a proptose e alteração da movimentação ocular.^(3,6) O surgimento de uma lesão orbitária em um paciente com MM já tratado sugere recorrência da lesão e quimioterapia insuficiente. O local mais comum da massa orbitária é extraconal, temporal superior.⁶ Infiltração uveal por MM é muito raro.

No caso relatado, a paciente apresentava duas manifestações oftalmológicas: plasmocitoma intraconal, relacionado à doença de base; e massa de infiltrado uveal em câmara anterior, que, devido ao histórico e progressão do MM, podemos inferir ter relação direta com o mesmo. Na literatura, não encontramos outros trabalhos correlacionando duas lesões provenientes do MM em um único paciente, bem como não encontramos descrição de massa intraconal, como apresentado neste trabalho.

A paciente em questão foi seguida pela equipe de hematologia, sem tratamento cirúrgico pela equipe de oftalmologia, visto que o olho direito não apresentava prognóstico visual nem sintomas, não necessitando, portanto, de intervenção no momento.

REFERÊNCIAS

1. Cardoso I, Secioso P, Moreira, M. Plasmocitoma solitário ósseo. Relato de caso. *Rev Bras Clin Med.* 2010;8(2):183-6.
2. Goldman L, Ausiello D. Cecil: Tratado de Medicina Interna. 23aed. Rio de Janeiro: Elsevier; 2010.
3. Pinho AR, Pinho EA, Alessandri EF, Pereira LS. Tumor orbitário como primeira manifestação clínica de mieloma múltiplo: relato de caso. *Arq Bras Oftalmol.* 2009;72(1):106-8.
4. Silva RO, Brandão KMA, Pinto PVM, Faria RMD, Clementino NCD, Silva CMF et al. Mieloma múltiplo: características clínicas e laboratoriais ao diagnóstico e estudo prognóstico. *Rev Bras Hematol Hemoter.* 2009; 31(2):63-8.
5. Klaus DG, Carvalho DC, Baldessar MZ. Caso clássico de mieloma múltiplo: uma revisão. *ACM Arq Catarin Med.* 2009; 38(4): 110-3.
6. Gentile MC, Vigo RR, Basso TO, Fantl D. Compromiso orbitario en mieloma múltiple. *Oftalmol Clin Exp.* 2010; 3(4):151-54
7. Romero IL, Campos FA, Damasceno RW, Vital Filho J, Bison SH. Plasmacytoma of the orbit involving lacrimal gland with secondary transformation into multiple myeloma: case report. *Arq Bras Oftalmol.* 2009;72 ;(2):236-8.

Autor correspondente:

Ana Paula da Silva Maganhoto

Dr. Claudio Luis da Costa, 50, Jabaquara - Departamento de Oftalmologia – Irmandade de Santa Casa de Misericórdia de Santos - Santos (SP) – CEP: 11075-900

Telefone: +55 13 3202-0600

E-mail: anamaganhoto@hotmail.com